

УДК 616.36-003.826-085.244:615.322:582.272

## ЭКСПЕРИМЕНТАЛЬНОЕ ОБОСНОВАНИЕ ПРИМЕНЕНИЯ ФУКОИДАНА В КАЧЕСТВЕ ГЕПАТОПРОТЕКТОРНОГО СРЕДСТВА ПРИ НЕАЛКОГОЛЬНОЙ ЖИРОВОЙ БОЛЕЗНИ ПЕЧЕНИ

*Н.В. Бивалькевич, Ю.К. Караман*

Владивостокский филиал Дальневосточного научного центра физиологии и патологии дыхания СО РАМН – НИИ медицинской климатологии и восстановительного лечения (690105 г. Владивосток, ул. Русская, 73г)

*Ключевые слова:* фукоидан, жировая болезнь печени, перекисное окисление липидов, антиоксидантная защита.

Исследовано влияние фукоидана на гистологическое строение печени, липидный спектр крови, систему «перекисное окисление липидов – антиоксидантная защита» у крыс с диетиндуцированной неалкогольной жировой болезнью печени. Выявлены гепатопротекторные, гиполипидемические и детоксикационные свойства фукоидана, что является обоснованием его применения при неалкогольной жировой болезни печени.

Неалкогольная жировая болезнь печени (НАЖБП) – диагноз, прочно занявший место в ряду наиболее частых поражений гепатобилиарной системы. Патогенетической основой этого заболевания являются алиментарные факторы (избыточное потребление жиров), окислительный стресс, инсулинорезистентность, хроническое воспаление [4, 5]. Терапия неалкогольной жировой болезни печени включает комплекс мероприятий, направленных на уменьшение выраженности жировой инфильтрации, воспаления и некроза гепатоцитов. Коррекция образа жизни, гипокалорийная диета и медикаментозная терапия – три основных направления лечения данной патологии [4, 8, 9].

При всем многообразии медикаментозных средств продолжается поиск новых препаратов и биологически активных добавок к пище с хорошей эффективностью и минимальными побочными эффектами. В этом отношении перспективным методом лечения НАЖБП может быть применение биологически активных веществ из морских гидробионтов. Многочисленные исследования последних 10–15 лет посвящены биологическому действию фукоиданов – натуральных полисахаридов из бурых водорослей. В литературе имеются данные о противоопухолевых, иммуномодулирующих, антибактериальных, антивирусных, противовоспалительных эффектах этих соединений [6, 7, 11]. Биологически активные вещества, входящие в состав фукоиданов, обладают антиоксидантными свойствами [10]. Поскольку основным патологическим звеном НАЖБП является окислительный стресс, предполагается использование препарата поли- и моносахаридов из бурой водоросли в коррекции данного заболевания.

Цель исследования – проанализировать влияние фукоиданов на гистологическое строение печени, липидный спектр крови, систему «перекисное окисление липидов – антиоксидантная защита» на экспериментальной модели неалкогольной жировой болезни печени у крыс.

Бивалькевич Наталья Владимировна – м.н.с. лаборатории биомедицинских исследований НИИ МКВиЛ; e-mail: lbmi@yandex.ru

**Материал и методы.** Предметом исследований явился биопрепарат «Фукоидан» из бурой водоросли *Laminaria japonica*, предоставленный ТИПРО-центром. По составу моносахаридов он относится к типу сульфатированных фукоиданов, содержит маннозу, фукозу, ксилозу, галактозу и комплекс макроэлементов (калий, кальций, натрий, магний).

Эксперименты проводили на крысах-самцах линии Вистар, которые с целью моделирования неалкогольной жировой болезни печени в течение 30 суток получали высококалорийный рацион, содержащий 19 % говяжьего сала и 2 % холестерина от общей массы [2].

Было выделено 4 группы животных по 10 особей в каждой: контроль – интактные крысы, находившиеся на стандартном рационе вивария; опыт-1 – крысы с моделью неалкогольной жировой болезни печени; опыт-2 – крысы с неалкогольной жировой болезнью печени, переведенные на стандартный рацион питания в течение 30 суток; опыт-3 – крысы с неалкогольной жировой болезнью печени, получавшие фукоидан на фоне стандартного рациона. Фукоидан вводили интрагастрально в течение 30 дней, суточную дозу препарата рассчитывали по содержанию калия, исходя из средневзвешенных норм его физиологической потребности для человека средней массой 60 кг (МУК 2.3.2.721–98), которая составляла 5 г в сутки. В перерасчете на крысу средней массой 250 г вводимая доза равнялась 415 мг в сутки.

Животных выводили из опыта утром натощак путем декапитации под эфирным наркозом в соответствии с требованиями Европейской конвенции по защите экспериментальных животных 86/609 ЕЕС. Материалом исследования явились кровь из шейной вены и ткань печени. Гистоструктуру ткани печени изучали на парафиновых срезах толщиной 7 мкм, окрашенных гематоксилином и эозином [3].

Исследовали липидный спектр сыворотки крови: уровень общего холестерина (ХС), триглицеридов, ХС липопротеидов высокой, низкой и очень низкой плотности, индекс атерогенности. Функциональную активность печени изучали по уровню аланинаминотрансферазы (АЛТ) и аспартатаминотрансферазы (АСТ). Определяли содержание общего белка в сыворотке крови.

Состояние системы «перекисное окисление липидов – антиоксидантная защита» характеризовали по

интегральному показателю антиоксидантной активности в плазме крови, количеству образовавшихся продуктов липопероксидации в крови и печени (малонового диальдегида, диеновых конъюгатов, гидроперекисей липидов) [1].

Статистическую значимость различий средних величин вычисляли по t-критерию Стьюдента после проверки нормальности распределения изучаемых параметров.

**Результаты исследования и обсуждение полученных данных.** Гистологическое исследование печени крыс, содержащихся на высокожировом рационе (опыт-1), показало нарушение балочной структуры печеночных долек (рис., а). Гепатоциты плотно прилегали друг к другу, что приводило к сужению просветов синусоидных капилляров. В значительной части печеночных клеток имелись признаки дистрофии: увеличение размеров и изменение формы клеток, нарушение четкости границ ядра в сочетании со сниженной базофилией и крупнокапельной вакуолизацией цитоплазмы. Воздействие высокожирового рациона у крыс группы «опыт-1» способствовало формированию алиментарной дислипидемии, проявляющейся повышением уровня общего ХС, триглицеридов, ХС липопротеидов очень низкой плотности, снижением ХС липопротеидов высокой плотности (табл.). Нарушение функциональной активности печени характеризовалось повышением

активности трансаминаз, снижением уровня общего белка в плазме крови. Развитие неалкогольной жировой болезни печени сопровождалось накоплением в крови и тканях печени первичных и конечных продуктов липопероксидации. Установлено незначительное повышение активности антиоксидантной системы у крыс, содержащихся на высокожировом рационе.

Таким образом, высококалорийная нагрузка в течение 30 суток способствовала развитию стеатоза печени, формированию алиментарной дислипидемии и интенсификации процессов перекисного окисления, что характеризовало наличие неалкогольной жировой болезни печени.

Отмена высокожирового рациона (опыт-2) не способствовала самовосстановлению гистоструктуры печени. Архитектоника печеночных долек была нарушена, отмечалась гипертрофия гепатоцитов с крупнокапельной вакуолизацией (рис., б). Изучение липидного спектра сыворотки крови у крыс этой группы показало сохранение гиперлипидемии: отмечалось повышенное содержание общего ХС, триглицеридов, ХС липопротеидов низкой и очень низкой плотности и снижение количества ХС липопротеидов высокой плотности, при этом индекс атерогенности увеличился более чем в 4 раза по сравнению с показателем контроля. Активность трансаминаз была повышена. Уровень общего белка в крови сохранялся на уровне

Таблица

Влияние фукоидана на метаболические параметры крови и печени при НАЖБП (M±m)

Показатель <sup>1</sup>	Контроль	Опыт-1	Опыт-2	Опыт-3
ОХС, ммоль/л	1,57±0,04	3,34±0,04 <sup>2</sup>	2,49±0,23 <sup>2</sup>	1,65±0,08 <sup>3</sup>
ТГ, ммоль/л	1,12±0,04	1,95±0,06 <sup>2</sup>	2,36±0,12 <sup>2</sup>	0,74±0,06 <sup>2, 3</sup>
ХС ЛПВП, ммоль/л	0,67±0,04	0,26±0,02 <sup>2</sup>	0,42±0,03 <sup>2, 3</sup>	0,77±0,03 <sup>2, 3</sup>
ХС ЛПНП, ммоль/л	0,70±0,06	0,84±0,09 <sup>2</sup>	0,99±0,04 <sup>2</sup>	0,50±0,02 <sup>3</sup>
ХС ЛПОНП, ммоль/л	0,65±0,09	1,14±0,09 <sup>2</sup>	1,07±0,05 <sup>2</sup>	0,33±0,03 <sup>2, 3</sup>
ИА	1,34±0,15	11,87±1,55 <sup>2</sup>	4,92±0,55 <sup>2</sup>	1,14±0,11 <sup>2, 3</sup>
Общий белок, г/л	67,66±1,56	57,82±0,68 <sup>2</sup>	58,34±1,16	63,83±1,29 <sup>3</sup>
АЛТ, ммоль/л	52,20±3,50	108,90±3,50 <sup>2</sup>	85,20±2,85 <sup>2, 3</sup>	61,00±7,62 <sup>3</sup>
АСТ, ммоль/л	118,68±6,10	243,16±9,10 <sup>2</sup>	156,25±36,89 <sup>3</sup>	126,00±7,91 <sup>3</sup>
АСТ/АЛТ	2,27±0,10	2,23±0,09	1,83±0,05 <sup>2, 3</sup>	2,06±0,11
АОА, %	57,30±4,52	58,30±4,23	56,61±1,74	55,2±10,96
МДА (эритроциты), мкмоль/г	5,50±0,28	9,50±2,75 <sup>2</sup>	6,88±0,32 <sup>3</sup>	7,34±0,27 <sup>3</sup>
МДА/АОА	0,16±0,04	0,16±0,19	0,12±0,01	0,13±0,04
ГПЛ, усл. ед.	0,55±0,02	1,12±0,48 <sup>2</sup>	1,18±0,01 <sup>2</sup>	0,82±0,05 <sup>2, 3</sup>
МДА (печень), ммоль/г	0,74±0,18	2,43±0,33 <sup>2</sup>	2,68±0,16 <sup>2</sup>	1,77±0,43 <sup>2, 3</sup>
ГПЛ (печень), ЕОП/г	0,41±0,04	0,25±0,05 <sup>2</sup>	0,65±0,04 <sup>2, 3</sup>	0,13±0,01 <sup>2, 3</sup>
ДК (печень), ЕОП/мг липидов	1,33±0,11	1,85±0,16 <sup>2</sup>	3,66±0,18 <sup>2, 3</sup>	1,68±0,14 <sup>2</sup>

<sup>1</sup> ОХС – общий ХС; ТГ – триглицериды; ЛПВП, ЛПНП и ЛПОНП – липопротеиды высокой, низкой и очень низкой плотности соответственно; ИА – индекс атерогенности: (ОХС–ХС ЛПВП)/ХС ЛПВП; АОА – антиоксидантная активность; МДА – малоновый диальдегид; ГПЛ – гидроперекиси липидов (плазма крови); ДК – диеновые конъюгаты.

<sup>2</sup> Разница с контролем статистически значима.

<sup>3</sup> Разница с группой «опыт-1» статистически значима.

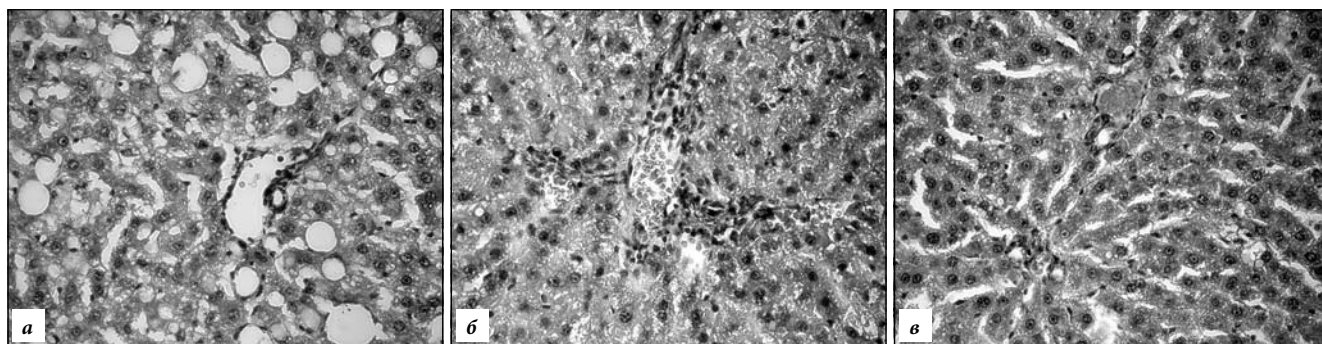


Рис. Патоморфология печени при неалкогольной жировой болезни:

а – нарушение балочной структуры долек, сужение синусоидов, дистрофические изменения гепатоцитов (опыт-1); б – нарушение архитектоники органа, дистрофические изменения гепатоцитов (опыт-2); в – восстановление трабекулярной структуры органа, нечеткость границ и грубозернистость цитоплазмы гепатоцитов (опыт-3). Окр. гематоксилином и эозином,  $\times 150$ .

показателей группы «опыт-1». Оценка состояния системы «перекисное окисление липидов – антиоксидантная защита» выявила сохранение высокого содержания продуктов перекисидации жиров в крови и печени (табл.). Таким образом, восстановления структуры и функциональных показателей органа через 30 суток после отмены высокожировой нагрузки и нахождения крыс на стандартном рационе не происходило, что обосновывает необходимость применения препаратов гепатопротекторного действия.

Гистологическое исследование печени животных с моделью неалкогольной жировой болезни, получавших фукоидан (опыт-3), показало восстановление трабекулярного строения долек, однако трабекулы зачастую имели неправильную форму, с разрывами и со спаившимися участками (рис., в). Гипертрофия клеток не регистрировалась. Гепатоциты имели рыхлую структуру с нечеткими границами и грубозернистой цитоплазмой. Отмечено увеличение числа двуядерных клеток, что свидетельствовало об активации процессов регенерации. Исследование липидного спектра показало снижение уровня атерогенных фракций в крови. Выявлена нормализация активности трансаминаз и повышение до уровня интактных крыс количества белка в сыворотке крови (табл.). Результаты исследования системы процессов перекисного окисления липидов в этой группе продемонстрировали способность фукоидана снижать уровень гидроперекиси липидов, малонового диальдегида и диеновых конъюгат в печени животных.

Таким образом, фукоидан способствует восстановлению архитектоники органа, снижению уровня атерогенных фракций липопротеидов и продуктов перекисного окисления липидов. Выявленные эффекты свидетельствуют о гепатопротекторных, гиполлипидемических и детоксикационных свойствах сульфатированных полисахаридов, что обосновывает применение фукоидана при неалкогольной жировой болезни печени.

#### Литература

1. Новгородцева Т.П., Эндакова Э.А., Янькова В.И. Руководство по методам исследования параметров системы «перекисное окисление липидов – антиоксидантная защита» в биологи-

ческих жидкостях. Владивосток: Изд-во Дальневост. ун-та, 2003. 80 с.

2. Патент № 2394281 «Способ моделирования неалкогольного стеатогепатита». Караман Ю.К., Новгородцева Т.П., Бивалькевич Н.В., Лобанова Е.Г. Опубликовано 10.07.2010. Бюллетень № 19.
3. Пирс Э. Гистохимия. М.: Инostr. литература, 1962. 967.
4. Шульпекова Ю.О. Неалкогольная жировая болезнь печени: патогенез, диагностика, лечение // Фарматека. 2007. Т. 141, № 6. С. 48–53.
5. Щекина М.И. Неалкогольная жировая болезнь печени // Consilium medicum. 2009. Т. 11, № 8, С. 37–39.
6. Choi E., Kim A., Kim Y., Hwang J. Immunomodulating activity of arabinogalactan and fucoidan in vitro // J. Med. Food. 2005. Vol. 4, No. 8. P. 446–453.
7. Matsumoto S., Nagaoka M., Hara T. et al. Fucoidan derived from *Cladosiphon okamuranus* Tokida ameliorates murine chronic colitis through the down-regulation of interleukin-6 production on colonic epithelial cells. // Clin. Exp. Immunol. 2004. Vol. 3, No. 136. P. 432–439.
8. Perez-Aguilar F. Etiopathogenesis of non-alcoholic steatohepatitis // Gastroenterol. Hepatol. 2005. Vol. 7, No. 28. P. 396–406.
9. Trappolieri M. The treatment of NAFLD // Eur. Rev. Med. Pharmacol. Sci. 2005. Vol. 5, No. 9. P. 299–304.
10. Wang J., Zhang Q., Zhang Z., Li Z. Antioxidant activity of sulfated polysaccharide fractions extracted from *Laminaria japonica* // J. Biol. Macromol. 2008 Vol. 2, No. 42. P. 127–132.
11. Zaporozhets, T.S., Kuznetsova, T.A., Smolina, T.P., Shevchenko N.M. Immunotropic and anticoagulant activity of fucoidan from brown seaweed *Fucus evanescens*: prospects of application in medicine // J. Microbiol. 2006. No. 3. P. 54–58.

Поступила в редакцию 27.04.2011.

#### EXPERIMENTAL SUBSTANTIATION OF FUCOIDAN USED AS HEPATOPROTECTIVE DRUG IN CASE OF NON-ALCOHOLIC FATTY LIVER DISEASE

N.V. Bivalkevich, Yu.K. Karaman

Vladivostok Branch of the Far Eastern Scientific Centre of Physiology and Pathology of Breathing of the Siberian Branch of RAMS – Research Institute of Medical Climatology and Restorative Treatment (73g Russkaya St. Vladivostok, 690105)

**Summary** – The paper describes effect from fucoidan on the histological liver structure, lipid blood spectrum, 'lipid peroxidation-antioxidant defence' system in rats with diet-induced non-alcoholic fat-ty liver disease, and identifies hepatoprotective, hypolipidemic and detoxication properties of fu-coidan that appear to be substantiated for applying in case of non-alcoholic fatty liver disease.

**Key words:** fucoidan, fatty liver disease, lipid peroxidation, antioxidant defence.

Pacific Medical Journal, 2012, No. 1, p. 41–43.