УДК 618733:612.438:618.29

АНТЕНАТАЛЬНЫЕ АСПЕКТЫ ФОРМИРОВАНИЯ ТИМУСА ПЛОДА ПРИ РАЗЛИЧНЫХ ТИПАХ ГЕСТАЦИИ

С.М. Колесникова[1], *Е.А. Левкова*[1, 2], *О.А. Гребеняк*[2]

[1] Институт повышения квалификации специалистов здравоохранения (680009 г. Хабаровск, ул. Краснодарская, 9),
[2] Перинатальный центр (680028 г. Хабаровск, ул. Истомина, 85)

Ключевые слова: плод, вилочковая железа, гестация, ультразвуковой метод.

При помощи ультразвукового метода изучено формирование тимуса плода при различных типах гестации. Установлено, что патологическое течение беременности оказывает влияние на развитие вилочковой железы. Показатели плодов у беременных с гестозом достоверно превышали идентичные в группе контроля по триместрам беременности. У плодов, развивающихся в условиях угрозы прерывания беременности, ко II триместру объем органа превышал идентичные показатели в группе контроля, а к III триместру отмечено уменьшение объема вилочковой железы по сравнению с группой контроля.

Изучение закономерностей развития различных органов и тканей является одной из предпосылок создания общих концепций онтогенеза. Это в полной мере справедливо и в отношении вилочковой железы – важнейшего органа иммунной системы. Большинство исследователей подчеркивают, что чаще всего причиной перинатальной заболеваемости являются различные патологические процессы в системе «мать–плацента–плод» [1, 2, 5, 6]. Очевидно, что период внутриутробного развития является наиболее перспективной моделью для изучения становления функции органов и систем, особенно иммунной системы при различных типах гестации. На этой основе возможна разработка критериев риска возникновения патологии данной системы.

Цель настоящей работы – анализ влияния осложненного течения беременности на формирование тимуса плода в различные периоды онтогенеза.

Материал и методы. Группы исследования были сформированы исходя из особенностей течения гестационного процесса:

1-я группа – 38 женщин с физиологическим течением беременности,

2-я группа – 42 женщины с угрозой прерывания беременности,

3-я группа – 35 женщин с ОПГ-гестозом.

С помощью ультразвука исследовали вилочковую железу плода. Этот вид исследования при сроке гестации 14 недель был сделан впервые. Помимо топографических особенностей и формы вилочковой железы оценивали контуры органа, его эхогенность, однородность, линейные и объемные показатели. Исследования проводили по триместрам беременности.

Результаты исследования. При физиологическом течении беременности во всех случаях контуры железы были четкими, ровными, структура имела среднюю эхогенность с незначительным количеством линейных включений. Эхографическая оценка линейных размеров тимуса в этой группе наблюдения позволила установить увеличение его размеров по мере увеличения продолжительности гестации. Размеры органа увеличивались соответственно росту плода. Показатели объема и массы тимуса у плодов 1-й группы также увеличивались соответственно триместрам беременности, но самый активный рост отмечен во II триместре (табл. 1).

В то же время параметры вилочковой железы у плодов из 2-й группы имели отличия от аналогичных показателей при физиологическом течении беременности как по линейным, так и по объемным параметрам (табл. 2)

При сравнении параметров тимуса отмечено, что в группе с угрозой прерывания беременности средняя длина органа была меньше нормы (1-я группа). Далее в этой группе наблюдения во II триместре этот параметр увеличивался в 1,2 раза по сравнению с нормой, а в III триместре он снова становился ниже нормы. Толщина вилочковой железы во все сроки наблюдения в 1-й и 2-й группах статистически значимо не различалась. Ширина тимуса при угрозе прерывания беременности менялась, как и длина, имея низкие значения в I триместре, превышая норму во II триместре (в 1,3 раза) и уменьшаясь по сравнению с 1-й группой в III триместре беременности. Аналогичные изменения претерпевал и объем вилочковой железы: в I триместре он был меньше нормы, во II триместре превышал

Таблица 1

Характеристика параметров тимуса при физиологическом течении беременности

Триместр	Длина, см	Толщина, см	Ширина, см	Объем, см^3
I	1,01±0,08	0,30±0,08	0,13± 0,07	0,17±0,07
II	2,05±0,24	0,88±0,11	2,31±0,22	2,09±0,71
III	2,95±0,21	1,31±0,08	2,93±0,20	5,69±1,10

Таблица 2

Характеристика параметров тимуса при угрозе прерывания беременности

Триместр	Длина, см	Толщина, см	Ширина, см	Объем, см^3
I	0,74±0,07	0,25±0,06	0,85±0,12	0,09±0,02
II	2,46±0,23	0,92±0,14	2,52±0,21	3,28±0,66
III	2,60±0,32	1,15±0,07	2,65±0,39	3,55±1,36

Колесникова Софья Михайловна – канд. мед. наук, доцент, заведующая кафедрой педиатрии и неонаталогии ИПКСЗ МЗ Хабаровского края; e-mail: rec@ipksz.khv.ru

Рис. 1. Беременность 34 недели, фетоплацентарная недостаточность, 2-я степень задержки роста плода, маловодие, угрожающие преждевременные роды:

изменения структуры тимуса в виде повышения эхогенности левой доли, неровности контуров, уменьшения объема (3,47 см³); отмечалось критическое нарушение маточно-плацентарно-плодового кровотока III степени, тяжелая гипоксия плода.

ее в 1,4 раза и в III триместре снижался в 1,6 раза по сравнению с показателями 1-й группы.

Уменьшение размеров вилочковой железы при угрозе прерывания беременности отмечалось в 85 % случаев, и чаще после 30-й недели гестации. На фоне уменьшенных размеров у 98 % плодов были выявлены неровные контуры органа, в 82 % наблюдений было отмечено повышение его эхогенности за счет гиперэхогенных включений (рис. 1). При физиологическом течении беременности вышеперечисленных изменений в эхографической картине вилочковой железы не отмечено. Чаще всего во 2-й группе описанная ультразвуковая картина наблюдалась при субкомпенсированной и декомпенсированной формах фетоплацентарной недостаточности. Следует отметить, что в 6 случаях в этой группе (15 %) зарегистрировано увеличение объемных показателей и во II, и в III триместрах. Дополнительное исследование здесь позволило выявить у женщин высокую степень базальной контаминации ассоциациями *Cytomegalovirus hominis*, *Chlamidia trachomatis* и *Candida albicans*.

В результате сопоставления параметров тимуса у плодов при физиологической беременности и гестозе (3-я группа) выявлено достоверное увеличение длины и ширины органа по сравнению с нормой. Объем органа у плодов в группе беременных с гестозом уже в I триместре значимо увеличивался, но особенно интенсивно (в 19 раз) это происходило во II триместре беременности (табл. 3). При динамическом наблюдении в

Таблица 3

Характеристика параметров тимуса при гестозе

Триместр	Длина, см	Толщина, см	Ширина, см	Объем, см³
I	1,21±0,06	0,36±0,07	1,14±0,04	0,19±0,06
II	2,15±0,21	1,12±0,07	3,13±0,23	4,58 ±0,04
III	3,21±0,07	1,43±0,06	3,51±0,26	7,26±0,23

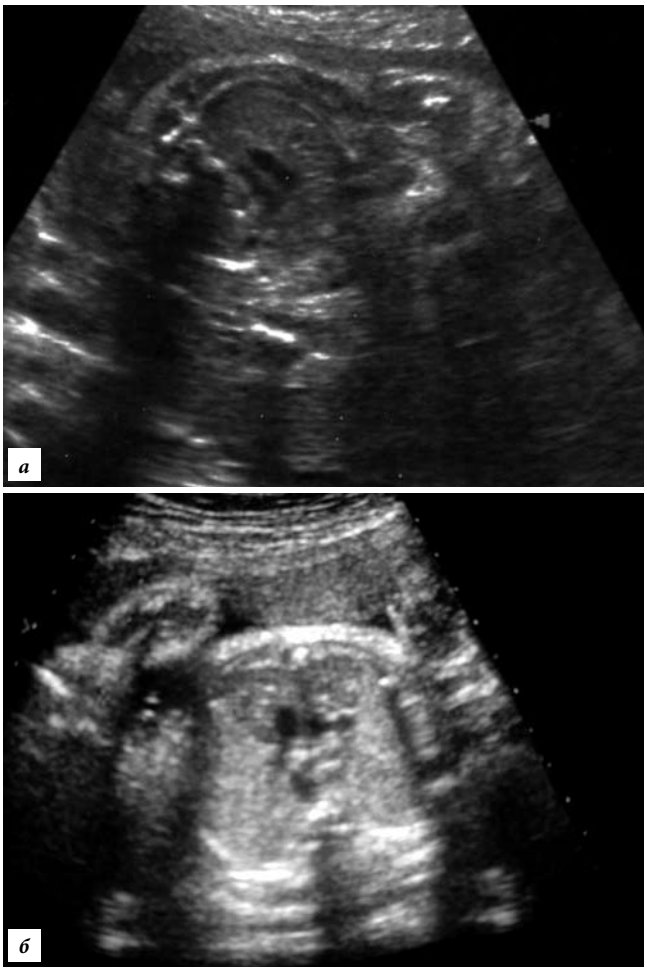

Рис. 2. Эхограмма тимуса плода у беременной с ранним гестозом на фоне хронического пиелонефрита, 32-я неделя гестации, у матери зафиксирована смешанная вирусно-бактериальная инфекция (*Herpes simplex* и *Chlamydia trachomatis*):

а – увеличение ширины и изменение структуры органа, объем 23,22 см³ (в 2,3 раза больше нормы); б – кальцификаты в паренхиме вилочковой железы.

32–35 недель указанные параметры достоверно отличались в сторону увеличения (в 2,4 раза) от идентичных в 22–25 недель. Особенностью данной группы наблюдения явилось сочетание увеличения вилочковой железы с многоводием – в 72 % случаев.

К эхографическим признакам гиперплазии были отнесены увеличение объема железы за счет увеличения ее линейных размеров с преимущественным отклонением в толщине и ширине (рис. 2).

Обсуждение полученных данных. Мы считаем, что большое увеличение размеров вилочковой железы у плодов 3-й группы было обусловлено гипокортицизмом в системе «мать–плацента–плод». Основанием для этого послужили обнаруженные у беременных этой группы явления инфекционного плацентита, приводившего к развитию маточно-плацентарной недостаточности, когда резко снижается синтез гормонов надпочечников у женщин и синтез промежуточных форм глюкокортикоидов в плаценте и у плода [3, 4]. Эти данные подтверждаются выраженной инфекционной контаминацией, зафиксированной в группе

беременных с гестозом. *Chlamidia trachomatis* была выявлена в 42 % случаев, *Mycomplasma hominis* – в 34 %, *Herpes simplex* и *Cytomegalovirus hominis* – в 54 и 42 % наблюдений соответственно. В 38 % случаев отмечалась ассоциация *Chlamidia trachomatis* и *Herpes simplex*. Сопоставляя полученные показатели размеров тимуса у плодов, можно заключить, что доминирование гиперплазии тимуса отмечалось чаще при 1-й и 2-й степени тяжести гестоза, и только в 13 % случаев при декомпенсированной форме фетоплацентарной недостаточности была зафиксирована гипоплазия вилочковой железы.

Таким образом, тимус у плодов, развивающихся в условиях длительной угрозы прерывания беременности, уже с I триместра начинает изменяться по сравнению с нормой и ко II триместру объем железы значимо увеличивается. Максимальные изменения регистрируются в III триместре и характеризуются уменьшением объема железы, неровностью контуров и появлением гиперэхогенных включений в паренхиме. Величина тимуса у плодов, развивающихся в условиях гестоза, превышает норму в течение всей беременности, но максимальное увеличение объема отмечается во II триместре. Увеличение показателей параметров тимуса у плодов часто регистрируется у беременных с инфекцией. Полученные результаты необходимо учитывать в практике неонатолога в первую очередь при формировании групп риска прогноза нарушения адаптации.

Литература

1. *Абраменко В.В., Шабалов Н.П. Клиническая перинатология. Петрозаводск: ИнтелТек, 2004. 424 с.*
2. *Киншт Д.Н., Верещагин Е.И., Пасман Н.М. Поздний гестоз как системная воспалительная реакция // Вестник интенсивной терапии. 1999. № 2. С. 23–28.*
3. *Кобозева Н.В., Гуркин Ю.А. Перинатальная эндокринология. Л.: Медицина, 1982. 310 с.*
4. *Крошкина Н.В., Сотникова Н.Ю., Скрипкина И.Ю. Особенности иммунного ответа беременных на ранних сроках гестации с впоследствии развившимся гестозом // Медицинская иммунология. 2004. Т. 6, № 3–5. С. 381.*
5. *Новорожденные высокого риска / под ред. В.И. Кулакова, Ю.И. Барашнева. М.: ГЭОТАР -Медиа, 2006. 528 с.*
6. *Сухих Г.Т., Ванько Л.В. Иммунология беременности. М.: Изд-во РАМН, 2002. 400 с.*

Поступила в редакцию 26.01.2011.

ANTENATAL ASPECTS OF FOETAL THYMUS FORMATION IN CASE OF VARIOUS GESTATION TYPES

S.M. Kolesnikova[1], E.A. Levcova[1, 2], O.A. Grebenyak[2]
[1] Postgraduate Institute for Public Health Workers (9 Krasnodarskaya St. Khabarovsk 680009 Russia), [2] Perinatal Centre (85 Istomina St. Khabarovsk 680028 Russia)

Summary – The ultrasound method allows studying the foetal thymus formation in case of various gestation types and identifying that the pathological course of pregnancy affects the thymus gland development. The parameters of foetuses in pregnant women with gestational toxicosis reliably increase those of the control group by pregnancy trimesters. In foetuses developing under threatened miscar-riage by the II trimester the volume of this organ exceeded the parameters of those of control group, and by the III trimester there was a reduction of the thymus gland compared to the control group.

Key words: *foetus, thymus gland, gestation, ultrasound method.*
Pacific Medical Journal, 2012, No. 1, p. 66–68.

УДК 616.883-06:[616.98:579.842.23]-078

ВЕРИФИКАЦИЯ И КЛИНИКО-ИММУНОЛОГИЧЕСКАЯ ХАРАКТЕРИСТИКА ПОРАЖЕНИЯ ПЕРИФЕРИЧЕСКОЙ НЕРВНОЙ СИСТЕМЫ ИЕРСИНИОЗНОЙ ЭТИОЛОГИИ

О.П. Вострикова[1], О.Д. Новикова[1], Т.А. Горбач[2], Н.Н. Рябова[2], О.Ю. Портнягина[1], В.А. Хоменко[1], Г.Г. Павлова[2]

[1] Тихоокеанский институт биоорганической химии ДВО РАН (690022 г. Владивосток, пр-т 100 лет Владивостоку, 159),
[2] Медицинское объединение ДВО РАН (690068 г. Владивосток, ул. Кирова, 95)

Ключевые слова: иерсиниозы, диагностика, белки-порины, иммунный статус.

Показана эффективность использования разных молекулярных форм неспецифического порообразующего белка – видоспецифического антигена наружной мембраны *Yersinia enterocolitica* для выявления иерсиниозной этиологии заболеваний периферической нервной системы. Проведен анализ некоторых показателей специфического гуморального иммунного ответа у пациентов с поражениями периферической нервной системы в зависимости от стадии заболевания. Иммунологическое обследование лиц с острой формой заболевания выявило существенные изменения показателей иммунного статуса, характерных для вторичных иммунодефицитных состояний.

Иерсиниозы остаются социально-значимой проблемой медицины, поскольку отличаются от других острых кишечных инфекций возможностью перехода во вторично-очаговые формы и формированием иммунопатологических состояний [1, 10, 13, 15]. Последние рассматриваются как аутоиммунные процессы, вследствие того, что иерсинии проявляют антигенную мимикрию, т.е. обладают антигенами, сходными с антигенами тканей органов человека [7, 11, 15]. Согласно современным представлениям, аутоиммунные проявления при иерсиниозах относятся к вторичным иммунодефицитным состояниям [5, 9, 10].

Иммунопатологические процессы, обусловленные иерсиниями, характеризуются полиорганностью поражения и сопровождаются нарушениями функций сердечно-сосудистой и нервной систем, опорно-двигательного аппарата, мочевыводящей системы и желудочно-кишечного тракта [1, 6, 15]. После иерсиниоза, перенесенного в среднетяжелой или тяжелой форме, в 40 % случаев отмечаются поражения нервной системы в виде серозного или гнойного менингита, менингоэнцефалита, невралгий (по типу межреберной и затылочной)

Вострикова Ольга Павловна – канд. хим. наук, научный сотрудник лаборатории молекулярных основ антибактериального иммунитета ТИБОХ ДВО РАН; e-mail: olgavostrik@yandex.ru