

УДК 615.262.1:577.114:594.124

СРАВНИТЕЛЬНОЕ ИЗУЧЕНИЕ БИОЛОГИЧЕСКОЙ АКТИВНОСТИ БИОГЛИКАНОВ ИЗ ДАЛЬНЕВОСТОЧНОЙ МИДИИ *CRENOMYTILUS GRAYANUS*

В.И. Молчанова, И.В. Чикаловец, О.В. Черников, А.М. Попов, О.Н. Кривошапко, П.А. Лукьянов

Тихоокеанский институт биоорганической химии ДВО РАН (690022 г. Владивосток, пр-т 100 лет Владивостоку, 159)

Ключевые слова: митилан, неомитилан, противовоспалительная активность, ранозаживляющая активность.

В эксперименте на мышах установлено, что биогликаны из дальневосточной мидии – митилан и неомитилан – при внутривнутрибрюшинном введении обеспечивают уменьшение отека на каррагинановой модели воспаления. Кроме того, при наружном применении (в составе мази) на экспериментальных моделях термических ожогов и лоскутных ран они обладают ранозаживляющим действием. На экспериментальной модели ожоговых ран этот эффект был выражен значительно.

В последние годы морские биологические ресурсы все чаще используются в качестве источников получения новых биологически активных веществ и как объекты для фундаментальных и прикладных медико-биологических исследований. Работы последних лет показали, что биогликаны, выделенные из ряда морских моллюсков, представляют собой комплексы α -D-глюкана с белковым компонентом с прочной нековалентной связью и проявляют выраженное иммуностимулирующее действие в отношении различных заболеваний [9, 11–13, 15].

Анализ литературных данных по противовоспалительной и ранозаживляющей активности полисахаридов дает основания полагать, что наиболее изученными в этом отношении являются полисахариды, выделенные из грибов и водорослей [2, 6–8]. В связи с этим поиск новых высокоэффективных малотоксичных биологически активных веществ морского происхождения как потенциальных компонентов косметических средств, биологически активных добавок к пище и активных субстанций лекарств является актуальной задачей.

Ранее из мидии *Crenomytilus grayanus* нами выделен митилан – биогликан, который долгое время применялся в качестве компонента косметических кремов, выпускаемых рядом предприятий России. Однако недостатком этого препарата является сравнительно высокое содержание (до 8%) в нем потенциально аллергенных белков. Ранее было показано, что неомитилан – полисахарид из мидии *Crenomytilus grayanus*, отличающийся от митилана низким содержанием белка (не более 1,5%), не токсичен *in vivo* и не проявляет цитотоксической активности *in vitro*. Достоверно установлено, что он обладает иммуномодулирующим действием: это выражается в увеличении лизосомальной активности перитонеальных макрофагов и в усилении формирования в них активных форм кислорода. Неомитилан не вызывает аллергической

реакции замедленного типа, таким образом, не обладает провоспалительным действием, что уменьшает выраженность побочных эффектов [5].

Целью настоящей работы явился сравнительный анализ противовоспалительной и ранозаживляющей активности неомитилана и митилана.

Материал и методы. Эксперименты выполнены на мышах линий CD-1 (весом 19–21 г) и СВА (самки весом 19–21 г). Животные содержались в стандартных условиях вивария ТИБОХ ДВО РАН с соблюдением правил и международных рекомендаций Европейской конвенции по защите позвоночных животных, используемых для экспериментальных и научных целей. Условия эксперимента и методы исследования выбирали в соответствии с рекомендациями методического руководства Р.У. Хабриева [4].

Группы из пяти животных (беспатогенные мыши СВА) получали интраперитонеально по 5, 10 и 20 мг/кг неомитилана и митилана в физиологическом растворе. В качестве препарата сравнения использовали раствор нестероидного противовоспалительного средства «Ортофен» (ОАО «Биохимик», Россия), который вводили в концентрации 5 мг/кг. В контрольной группе животные не получали лечебных препаратов. Через 1 час после инокуляции биогликанов индуцировали неспецифическое локальное воспаление введением 25 мкл (0,5 мг) свежеприготовленного раствора δ -каррагинана (тип IV, Sigma, USA) в физиологическом растворе в подподожвенную область задней правой лапы животного. В заднюю левую лапу вводили 25 мкл физиологического раствора. Через 5 часов мышей выводили из опыта, лапки отрезали по выступу кости ниже сочленения мало- и большеберцовой костей и взвешивали на аналитических весах с точностью до 4-го знака. Выраженность воспалительной реакции оценивали по изменению веса. Противовоспалительный эффект рассчитывали по замедлению роста ткани гранулемы и выражали в процентах к контролю. Средние значения для группы, получившей лечение, сравнивали со средними значениями контрольной группы и анализировали статистическими методами.

Изучение ранозаживляющей активности биогликанов проводили на моделях термической и лоскутной ран. Термический ожог наносили на предварительно выбритую боковую часть тела между позвоночником и бедром с помощью специального приспособления (медный стержень с плоским торцом диаметром около 6 мм) при 100 °С в течение 5–6 с. Для воспроизведения

лоскутной раны на боковой поверхности тела мыши удаляли шерстный покров и участок кожи площадью 0,25 см².

Для приготовления мазей смешивали ланолин и вазелин в соотношении 1:3, доводили смесь до кремообразного состояния на водяной бане при 37 °С и добавляли митилан или неомитилан в водном растворе из расчета 1 г биогликана на 100 г мазевой основы.

Лечение начинали на следующий день после моделирования раны, предварительно определив ее размер. На поверхность раны наносили 0,12 г/см² ланолиново-зелиновой мази, содержащей 1 % исследуемого препарата. В качестве препарата сравнения использовали 10 %-ную метилурациловую мазь (ОАО «Нижфарм», Россия). Мази наносили с помощью металлического шпателя в достаточном количестве для полного закрытия раны. Краткий курс лечения заканчивался на 4-й день. В качестве контроля использовали животных с ранами, не получавших мазь. Каждая экспериментальная и контрольная группы включала по 5 животных. Спустя 5 и 10 дней рассчитывали процент заживления раны. Характер течения репаративного процесса оценивали, измеряя площади раневой поверхности в различные сроки эксперимента. Для этого к ране прикладывали покровное стекло и переносили (срисовывали) на него контуры дефектов. Стекла с нанесенными контурами оцифровывали с помощью сканера, изображения обрабатывали с помощью программы Adobe Photoshop CS: устанавливали экранную решетку со стороной квадрата 0,25 мм, а затем подсчитывали количество квадратов, охватываемых контуром раны.

Ранозаживляющую эффективность (X) рассчитывали в процентах по формуле:

$$X=100-(S_K \times 100/S_{ИС}),$$

где S_K – конечная площадь раны, $S_{ИС}$ – исходная площадь раны.

Также выполняли ежедневную оценку состояния раны: формирования и состояния струпа, наличия периферической эпителизации, отека и гиперемии краев, заживления и степени восстановления кожного покрова. Животные были маркированы пикриновой кислотой, поэтому измерение площадей поверхностей и оценку состояния ран проводили индивидуально для каждой особи.

Результаты исследования анализировали с помощью программного обеспечения SigmaPlot 3.02 (Jandel Scientific, San Rafael, CA).

Результаты исследования. При внутрибрюшинном введении растворов биогликанов интенсивность отека воспаленной конечности уменьшалась по сравнению с контролем. Неомитилан проявлял дозозависимое действие, и в концентрации 10 мг/кг его противовоспалительная активность была сопоставима с действием ортофена, который использовали в качестве препарата сравнения в дозе 5 мг/кг. Митилан также проявлял наилучшую активность в концентрации 10 мг/кг, но

Таблица

Влияние биогликанов на выраженность каррагинанового отека лапы мышей при внутрибрюшинном введении

Группа животных	препарат	доза	Вес левой лапы, г	Вес правой лапы, г	Прирост веса, %
			Контроль	–	0,125±0,013
Ортофен	5	20	0,120±0,010	0,183±0,021	52,50±2,70
		10	0,115±0,006	0,203±0,025	76,52±9,23
		5	0,120±0,008	0,188±0,013	56,66±2,83
Неомитилан	5	20	0,112±0,017	0,188±0,013	67,86±7,67
		10	0,134±0,013	0,225±0,022	67,91±6,65
		5	0,133±0,014	0,220±0,027	65,41±2,52
Митилан	5	20	0,143±0,004	0,252±0,006	76,22±4,88
		10	0,143±0,004	0,252±0,006	76,22±4,88

он уменьшал отек лапы всего на 35 %, в то время как неомитилан – почти на 44 % (табл.).

Оценка ранозаживляющей активности исследуемых мазей была проведена на беспатогенных мышах линии CD1, которым наносили термические и лоскутные раны согласно Г.Л. Билич и В.Э. Колла [1]. Как показал эксперимент, оба препарата обладали умеренным ранозаживляющим действием: эффективность исследуемых мазевых препаратов падает в ряду: неомитилан, митилан, метилурацил. Наибольшая ранозаживляющая активность наблюдалась при лечебном применении 1 %-ной мази неомитилана на ранней стадии раневого процесса на модели термических ран. Уже на 5-е сутки эксперимента площадь ожоговой ран сокращалась на 11,8 %, в то время как в группах животных, леченных 1 %-ными мазями с митиланом и метилурацилом, заживления не наблюдалось. Эффективность лечебного курса митилановой мази на модели ожоговых ран была несколько ниже неомитилановой на 10-е сутки наблюдения (рис., а). На моделях лоскутных ран показано, что на 5-й день ранозаживляющая активность неомитилана и митилана была несколько выше, а на 10-й день – сравнима с активностью метилурациловой мази (рис., б).

Обсуждение полученных данных. Хотя критерием эффективности противовоспалительного действия на модели отека задней лапы считают его достоверное уменьшение не менее чем на 30 % по сравнению с контролем [4], очевидно, что неомитилан оказался более эффективным противовоспалительным агентом по сравнению с митиланом в концентрации 5 и, особенно, 10 мг/кг. Таким образом, уменьшение доли белковой составляющей в неомитилане по сравнению с митиланом приводит к увеличению противовоспалительной активности. Вероятно, присутствие белка в данном случае не играет существенной роли, а уменьшение лечебного действия митилана может быть обусловлено его алергизирующими свойствами, которые, как известно, сами могут вызывать воспалительный ответ [5]. Противоположные результаты были получены Т.Е. Miller et al. [10]. Гликогенподобный полисахарид, выделенный из мидии *Perna canaliculus* (NZ green-lipped

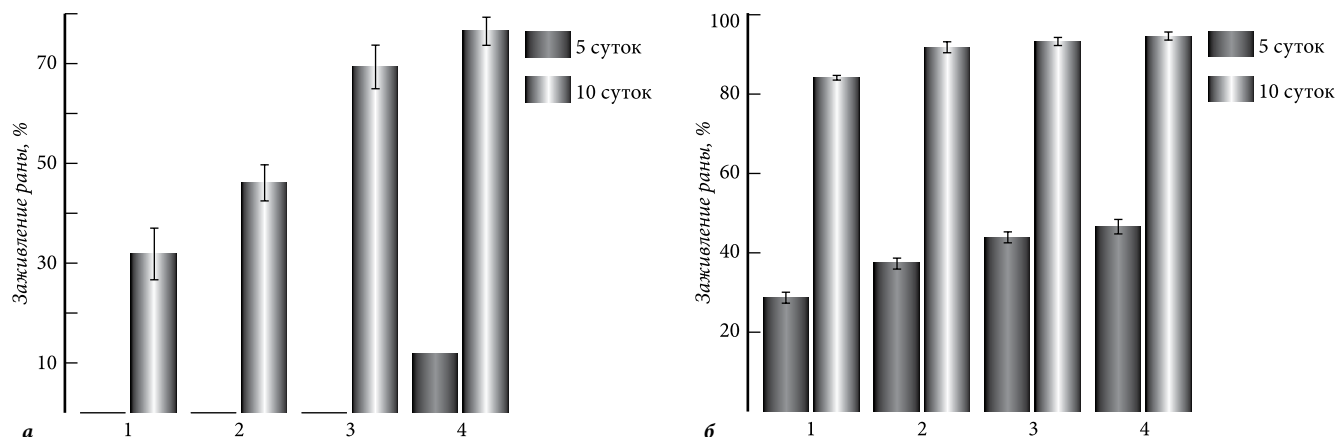


Рис. Сравнительная оценка лечебного действия ланолиновазелиновой мази на основе неомитилана и митилана на скорость заживления термических (а) и лоскутных (б) ран:

группы животных: 1 – контроль; 2 – метилурациловая мазь; 3 – мазь на основе митилана; 4 – мазь на основе неомитилана.

mussel), проявлял дозозависимый противовоспалительный эффект в отношении отека, вызванного каррагинаном у крыс. Полагают, что противовоспалительные свойства здесь были обусловлены наличием белкового компонента, ассоциированного с полисахаридом, поскольку активность исчезала, если экстракт гликогена обрабатывали КОН или протеиназой К. Каррагинановая модель воспаления была использована также при изучении противовоспалительной активности гетерополисахарида, выделенного из китайского гриба *Pholiota nameko*. Этот полисахарид вызывал 30%-ное уменьшение отека по сравнению с контролем [2]. Гетерополисахарид из бурой водоросли *Turbinaria ornata* также обладал противовоспалительным потенциалом [7]. Два водорастворимых полисахарида, выделенные из *Bellamyia purificata*, проявляли противовоспалительную активность на экспериментальной модели воспаления, вызванного введением ксилы, на 57,56 и 56,46% в дозе 1 мг/мл соответственно [14]. Некоторые полисахариды, обладающие противовоспалительным действием, так же как и исследуемые нами биогликаны, были ассоциированы с белком [7, 15].

При создании новых эффективных ранозаживляющих средств, особенно для лоскутных и ожоговых ран, остается актуальным использование препаратов, обладающих выраженным ранозаживляющим, противовоспалительным и регенерирующим действием. Местное медикаментозное лечение можно считать обоснованным, когда оно проводится строго в соответствии с патогенезом раневого процесса, т.е. с учетом фазы его течения. Под местным медикаментозным лечением понимается использование лекарственных препаратов, наносимых на рану в виде мазей, кремов, растворов, паст и другими способами.

При оценке течения раневого процесса большое значение имеет объективная классификация как стадии заживления, так и характера самой раны. При анализе раневого процесса мы придерживались классификации, предложенной М.И. Кузиным [3], согласно которой этот процесс можно разделить на три фазы: I – фаза воспаления (которая делится на период

сосудистых изменений и период очищения раны от погибших тканей; II – фаза регенерации, образования и созревания грануляционной ткани; III – фаза реорганизации рубца и эпителизации.

Полученные нами результаты на моделях лоскутных ран и термического ожога свидетельствуют об умеренной ранозаживляющей активности 1%-ной мази неомитилана на ранних стадиях раневого процесса. Наибольшая ранозаживляющая активность наблюдалась при лечебном применении мази неомитилана в III фазе раневого процесса как на модели термических, так и послойных лоскутных ран. Причем этот эффект более выражен на экспериментальных моделях термического ожога. После нанесения раны образование струпа в ранах у животных, которым выполняли аппликации неомитилановой мази, происходило заметно быстрее (уже на 5-й день) по сравнению с митилановой и метилурациловой мазью. В дальнейшем в группе животных, проходивших лечение неомитилановой мазью, регистрировали четкое ускорение эпителизации раневой поверхности и восстановления кожного покрова. В ходе экспериментов выявлено, что неомитилан и митилан в составе мазей оказывают сопоставимое с метилурациловой мазью ранозаживляющее действие на экспериментальных моделях лоскутных ран.

Анализ литературных данных показал, что полисахариды, проявляющие ранозаживляющую активность, как правило, несут на себе различные функциональные группы: карбоксильные, ацетамидные, амидные и т.д. Так, альгинат – полисахарид, состоящий из остатков гулуруновой и маннуруновой кислот, проявлял высокую ранозаживляющую активность на экспериментальных моделях лоскутных ран у крыс [8]. При исследовании препаратов хитозана – природного полисахарида, состоящего из остатков глюкозамина, связанных гликозидной связью, с различным молекулярным весом и степенью ацетилирования, показано, что наибольшей ранозаживляющей активностью в отношении ожоговых ран обладал дезацетилированный высокомолекулярный хитозан [6].

Таким образом, неомитилан, обладая иммуномодулирующими, противовоспалительными свойствами и ранозаживляющим действием, может служить основой для получения лекарственных мазей, т.к. в отличие от митилана, благодаря низкому содержанию белковой составляющей, не оказывает провоспалительного действия.

References

1. Bilich G.L., Kolla V.Je. Regulation of regeneration - a cell, material, organism, *Farmakologicheskaja reguljacija regeneratorynyh processov v jeksperimente i klinike: mezhvuzovskij sbornik* GGU. Gorkij, 1978. P. 10–20.
2. Li H., Lu S., Chzhan Sh. et.al. Anti-inflammatory activity of polysaccharide from *Pholiota nameko*, *Biohimija*. 2008. V. 73, no. 6. P. 833–840.
3. Wounds and wound infection: a manual for doctors / eds. M.I. Kuzina, B.M. Kostjuchenok. M.: Medicina, 1990. 592 p.
4. Guidelines for experimental (preclinical) studies of new pharmacological means / ed. R.U. Habrieva. M.: Medicina, 2005. 832 p.
5. Chikalovec I.V., Molchanova V.I., Aminin D.L. et.al. Neomitilane – new immunomodulator from *Crenomytilus grayanus* mussels, *Pacific Medical Journal*. 2009. No. 3. P. 32–35.
6. Alsarra I.A. Chitosan topical gel formulation in the management of burn wounds, *Intern. J. Biol. Macromolecules*. 2009. Vol. 45, No. 1. P. 16–21.
7. Ananthi S., Raghavendran H.R., Sunil A.G. et al. In vitro anti-oxidant and in vivo anti-inflammatory potential of crude polysaccharide from *Turbinaria ornata* (Marine Brown Alga), *Food Chemistry and Toxicology*. 2010. Vol. 48. P. 187–192.
8. Lee W.R., Park J.H., Kim K.H. et al. The biological effects of topical alginate treatment in an animal model of skin wound healing, *Wound Repair and Regeneration*. 2009. Vol. 17, No. 4. P. 505–510.
9. Liu C., Lin Q., Gao, Y. et al. Characterization and antitumor activity of a polysaccharide from *Strongylocentrotus nudus* eggs, *Carbohydrate Polymers*. 2007. Vol. 67, No. 3. P. 313–318.
10. Miller T.E., Dodd J., Ormrod D.J., Geddes R. Anti-inflammatory

- activity of glycogen extracted from *Perna canaliculus* (NZ green-lipped mussel), *Agents Actions*. 1993. Vol. 38, No. 2. P. 139–142.
11. Takaya Y., Uchisawa H., Ichinohe H. et al. Antitumor glycogen from scallops and the interrelationship of structure and antitumor activity, *J. Mar. Biotech.* 1998. Vol. 6. P. 208–213.
 12. Xu H., Guo T., Guo Y.F. et.al. Characterization and protection on acute liver injury of a polysaccharide MP-I from *Mytilus coruscus*, *Glycobiology*. 2008. Vol. 18. P. 97–103.
 13. Yao Y., Wei J.Z., Wang J., Zhang J.P. Extraction of *Mytilus coruscus* polysaccharides and study on their immunoactivities, *Acad. J. Sec. Mil. Med. Univ.* 2005. Vol. 26. P. 896–899.
 14. Zhang H., Lin Ye L., Wang K. Structural characterization and anti-inflammatory activity of two water-soluble polysaccharides from *Bellamyia purificata*, *Carbohydrate Polymers*. 2010. Vol. 81, No. 4. P. 953–960.
 15. Zhang L., Liu W., Han B. et al. Isolation and characterization of antitumor polysaccharides from the marine mollusk *Ruditapes philippinarum*, *Eur. Food Res. Technol.* 2008. Vol. 227. P. 103–110.

Поступила в редакцию 18.03.2011.

COMPARABLE STUDY OF BIOLOGICAL EFFECTS FROM FAR-EASTERN MUSSEL *CRENOMYTILUS GRAYANUS*-DERIVED BIOGLICANES

V.I. Molchanova, I.V. Chikalovets, O.V. Chernikov, A.M. Popov, O.N. Krivoschapko, P.A. Lukianov
Pacific Institute of Bioorganic Chemistry of the FEBRAS (159 100 Year Anniversary of Vladivostok Av. Vladivostok 690022 Russian Federation)

Summary – The mice experiment allowed to found out that the Far-Eastern mussel-derived bioglicanes – mitilane and neomitilane – ensured decreasing edema during Carrageenan-induced inflammation in case of intraperitoneal introduction. Besides, in case of external use (cream) at experimental models of thermal burns and scabby wounds they have had vulnerary effect. During experiment, these effects were more considerable.

Key words: mitilane, neomitilane, anti-inflammatory activity, vulnerary effect.

Pacific Medical Journal, 2012, No. 1, p. 47–50.

УДК 615.277.3.06:615.275.2:574.5

ВЛИЯНИЕ ЭКСТРАКТА ИЗ АСЦИДИИ *HALOCYNTHIA AURANTIUM* НА КРОВЕТВОРНЫЕ ПРОЦЕССЫ В УСЛОВИЯХ МИЕЛОСУПРЕССИИ, ВЫЗВАННОЙ ЦИТОСТАТИКОМ

Т.И. Пономарева¹, Ю.И. Добряков¹, Е.Ю. Добряков²

¹Тихоокеанский океанологический институт им. В.И. Ильичева ДВО РАН (690021 г. Владивосток, ул. Балтийская, 43),

²Медицинское объединение ДВО РАН (690021 г. Владивосток, ул. Кирова, 95)

Ключевые слова: миелосупрессия, хаурантин, кроветворные клетки.

В опытах на мышах СВА изучена возможность коррекции хаурантином (экстрактом из морского гидробийонта *Halocynthia aurantium*) миелосупрессивного синдрома, вызванного цитостатиком. Показано, что хаурантин стимулирует процессы костномозгового кроветворения в условиях гипоплазии костного мозга, развивающейся под действием циклофосфана (250 мг/кг). Стимуляция процессов регенерации кроветворения под действием хаурантина сопровождается развитием гиперплазии гранулоцитарного и эритроидного ростков, ускоренным восстановлением числа полиморфно-ядерных лейкоцитов и моноцитов с последующим развитием нейтрофилии и моноцитоза в периферической крови. В основе активирующего влияния хаурантина на гемопоэз лежит стимуляция пролиферации и дифференцировки клеток-предшественников гемопоэза.

Пономарева Татьяна Ивановна – канд. биол. наук, старший научный сотрудник лаборатории биофизики Тихоокеанского океанологического института; e-mail: pti@poi.dvo.ru

Известно, что при заболеваниях системы крови и целом ряде других патологических процессов может развиваться гемодепрессия. Несмотря на различия в этиологии и патогенезе миелосупрессивного синдрома, в основе подавления кроветворения в большинстве случаев лежат однотипные процессы [6]. Удобной моделью для изучения общих закономерностей развития миелосупрессивного синдрома и разработки методов стимуляции кроветворения являются цитостатические и лучевые гемодепрессии. Согласно современным представлениям, опустошение костного мозга в данных условиях вызывается прямым повреждающим действием радиации или цитостатика на кроветворные клетки-предшественники [4, 6]. При этом установлено, что, кроме поражения родоначальных клеток крови, наблюдаются структурно-