

УДК 616.727.2-089.2-053.9

## СРАВНИТЕЛЬНАЯ ОЦЕНКА РЕЗУЛЬТАТОВ ЛЕЧЕНИЯ ПАЦИЕНТОВ ПОЖИЛОГО И СТАРЧЕСКОГО ВОЗРАСТА С ПЕРЕЛОМАМИ ПРОКСИМАЛЬНОГО ОТДЕЛА ПЛЕЧЕВОЙ КОСТИ

*Е.П. Костив, Р.Е. Костив, Е.В. Тихонова, Е.Е. Костива*

Владивостокский государственный медицинский университет (690950, г. Владивосток, пр-т Острякова, 2)

**Ключевые слова:** остеопороз, перелом плечевой кости, внутренний остеосинтез, пластины с угловой стабильностью.

Проведена сравнительная оценка результатов лечения 171 пациента пожилого и старческого возраста с переломами проксимального отдела плечевой кости. В 102 случаях выполнялся внутренний остеосинтез, в 69 случаях проведено консервативное лечение. При оценке через 6–18 мес функциональные результаты оперативного лечения превосходили результаты консервативной терапии. Делается вывод, что внутренний остеосинтез не гарантирует самопроизвольного восстановления функции поврежденной конечности и большую роль здесь играет ранняя реабилитация пациентов. Методом выбора при оперативном лечении переломов являются пластины с угловой стабильностью. При переломах типа С в ряде случаев показана первичная артропластика плечевого сустава.

Переломы проксимального отдела плечевой кости, по данным отечественных и зарубежных авторов, составляют 9–12 % от числа всех переломов костей скелета и 55 % от переломов плечевой кости, а у лиц старше 50 лет наблюдаются в 76 % случаев [1, 6, 8, 13], занимая по медико-социальной значимости второе место после переломов шейки бедра. Как правило, они – результат низкоэнергетической травмы: при наличии остеопороза достаточно падения на руку для того, чтобы произошел подобный перелом.

В качестве составляющих прочности скелета рассматривают минеральную плотность кости (МПК), изменения ее микроархитектоники (толщины кортикального и структуры трабекулярного слоя) и нарушения геометрии (формы и размеров) [7–10, 13].

Повреждения проксимального отдела плеча часто приводят к выраженному нарушению функции верхней конечности из-за развития контрактуры плечевого сустава и к почти постоянному болевому синдрому, что крайне затрудняет жизнь больного [5, 8]. Проблема выбора тактики лечения переломов данной локализации у больных пожилого и старческого возраста до сих пор остается нерешенной. Около 60 % таких переломов являются вколоченными однофрагментарными переломами хирургической шейки плеча. Отломки в данной ситуации удерживаются вращательной манжеткой и суставной капсулой. Остальные 40 % переломов проксимального отдела плеча, как правило, многофрагментарные, оскольчатые. Эти переломы требуют репозиции, но и после нее могут оставаться нестабильными [4–6, 8, 13, 14]. Консервативное лечение наиболее успешно при стабильных переломах и переломах без смещения. Также оно может использоваться у больных с тяжелыми соматическими заболеваниями, имеющими противопоказания к оперативному вмешательству.

Костив Евгений Петрович – д-р мед. наук, профессор, завкафедрой травматологии и ортопедии ВГМУ; e-mail: plastina@rambler.ru

В современной мировой практике накоплен опыт хирургического лечения повреждений данной локализации, имеются сотни наблюдений с отдаленными результатами [3, 9, 11–14]. По данным литературы, функциональные результаты как хирургического, так и консервативного лечения проксимального отдела плеча можно рассматривать как удовлетворительные.

Цель исследования: сравнительный анализ функциональных результатов консервативного и оперативного методов лечения переломов проксимального отдела плечевой кости у пациентов пожилого и старческого возраста.

**Материал и методы.** С января 2009-го по декабрь 2010 г. были проанализированы результаты лечения 179 пациентов (107 женщин и 72 мужчины) с переломами проксимального отдела плеча в возрасте от 50 до 92 лет (средний возраст 63,1 г.) в травматологических пунктах и стационаре Владивостокской клинической больницы № 2. В исследование не включались больные с патологическими и «флотирующими» переломами, а также с сочетанной и множественной травмой опорно-двигательного аппарата. Большинство пострадавших (96 человек – 53,6 %) были доставлены в день получения травмы непосредственно в клинику бригадой СМП, 22,9 % пациентов (41 человек) доставлены в травматологические пункты, откуда более половины из них (26 человек) после рентгенологического обследования в этот же день были направлены в стационар. Остальные пострадавшие, 42 человека (23,5 %), обратились за амбулаторной помощью самостоятельно в более поздние сроки (от 2 до 30 дней) и 17 из них были госпитализированы. Таким образом, обследование и лечение в стационаре прошли 139 пациентов (77,6 %), а 40 человек (22,4 %) лечились только в амбулаторных условиях.

Основной причиной травмы явилось падение на улице – 106 случаев (59,2 %) и в квартире – 39 случаев (21,8 %). Производственная травма зарегистрирована в 11 наблюдениях (6,1 %). Дорожно-транспортные происшествия послужили причиной перелома у 13 (7,3 %), другие причины – у 10 человек (5,6 %).

В работе мы использовали классификацию переломов АО Arbeitsgemeinschaft für Osteosynthesefragen» по которой проксимальный отдел плеча относится к 11-му сегменту. У 54 пациентов (30,2 %) диагностированы переломы типа А, у 72 (40,2 %) – типа В, у 53 (29,6 %) – типа С. Правостороннее повреждение отмечено у 108 человек (60,3 %), левостороннее – у 71 (39,7 %). До травмы все пострадавшие пользовались конечностью без ограничений.

При поступлении проводили рентгенографию плечевого сустава в прямой, переднезадней и боковой, трансторакальной проекциях. Выполнялась анестезия места перелома, репозиция и фиксация гипсовой шиной или косыночной повязкой. При значительном смещении и отеке (7 случаев) в первые дни осуществляли скелетное вытяжение за локтевой отросток. При сохраняющемся смещении отломков и отсутствии противопоказаний пациентов готовили к операции. Противопоказаниями служили сопутствующие декомпенсированные заболевания сердечно-сосудистой системы, сахарный диабет, а также отказ больного от хирургического вмешательства. Из дополнительных методов обследования в некоторых случаях рекомендовалась электронейромиография верхней конечности и компьютерная томография плечевого сустава. Это позволило детализировать характер повреждения ветвей плечевого сплетения, визуализировать пространственное расположение отломков и, соответственно, более тщательно спроектировать операцию и последующее лечение.

Срок с момента травмы до оперативного вмешательства составил в среднем 11,9 дня (от 2 до 31 дней). Прооперированы 107 больных (59,8%), среди них по типу переломы распределились следующим образом: А – 37 (34,6%), В – 41 (38,3%), С – 29 (27,1%). Во всех случаях выполнен внутренний остеосинтез. Использовали доступ по бороздке между *m. pectoralis major* и *m. deltoideus*, который в случае необходимости можно было расширить в обоих направлениях. Основная задача хирурга – восстановить ротаторную манжету и стабилизировать отломки, не нарушая кровоснабжение головки плеча. Для фиксации перелома были использованы пластины с угловой стабильностью: LPHP (Locking Proximal Humeral Plate) – 59 наблюдений, PHILOS (Proximal Humeral Internal Locking System) – 31 наблюдение, неблокируемые пластины – 8 наблюдений, спицы Киршнера и винты с проволочной стягивающей петлей – 9 наблюдений. При наличии трех фрагментов головки в некоторых случаях наряду с пластиной использовали проволочный серкляж – 13 наблюдений.

Для снижения риска инфекционных осложнений проводили периоперационную антибиотикопрофилактику (цефалоспорины II поколения) и вакуумное дренирование раны. Как правило, дренаж удаляли на 2–3-и сутки после операции. Лечебная физкультура входила в комплекс мероприятий по реабилитации пациентов, и освоение упражнений пациентом началось сразу же после уменьшения болевого синдрома, обычно на 3–5-й день. Средний срок стационарного пребывания после операции составил 7,4 дня (от 5 до 13 дней), общая продолжительность стационарного лечения у оперированных – 19,3 дня (от 11 до 27 дней).

Консервативно пролечено 72 пациента (40,2%), включая пострадавших, находившихся на амбулаторном лечении: переломы типа А – 17, типа В – 31 и типа С – 24. Для фиксации применялась гипсовая повязка по Турнеру или ортопедическая поддерживающая повязка для верхней конечности. Период иммобилизации

составил от 5 до 7 недель, средний срок нахождения в стационаре – 13,4 дня (от 4 до 19 дней).

Диагностика остеопороза проводилась с помощью двухэнергетической рентгеновской денситометрии и лабораторного исследования (уровень кальция и фосфора в крови и моче, щелочной фосфатазы). У 56 пострадавших (31,3%) выявлено отклонение от нормы МПК по Т-критерию более 1 SD, что согласно классификации ВОЗ соответствовало остеопении. У 107 человек (59,8%) это отклонение составило более 2,5 SD, что соответствовало выраженному остеопорозу. В 7 случаях (3,9%) отклонений не выявлено, у 9 пациентов (5,0%) лабораторные показатели не соответствовали данным денситометрии. В условиях стационара целенаправленное лечение остеопороза не проводилось.

Занятия лечебной гимнастикой под контролем врача ЛФК начинались после прекращения иммобилизации в случаях консервативного лечения. С первых дней проводили разработку активных движений в локтевом и лучезапястном суставах и пассивные движения в плечевом суставе (сгибание, отведение, разгибание, ротация). Объем пассивных движений постепенно увеличивали, с учетом субъективных ощущений пациента и подключали активные движения.

**Результаты исследования.** Результаты лечения изучены у 171 пациента (95,5% от всех пострадавших) в срок от 6 до 18 месяцев после травмы: после оперативного вмешательства – 102 и после консервативного лечения – 69 человек. Для контроля использовали клинический и рентгенологический методы, определяли объем движений в суставе, возможности больного к самообслуживанию и оценивали болевой синдром по визуально-аналоговой шкале.

В группе оперированных у 27 человек (26,5%) боль полностью отсутствовала, 36 (35,3%) испытывали слабую боль, у 18 (17,6%) боль появлялась при тяжелой физической нагрузке, 5 (4,9%) отмечали умеренную боль при легкой физической нагрузке и 16 (15,7%) – постоянную боль в покое и во время сна.

В группе пролеченных консервативно у 7 человек (10,1%) боль полностью отсутствовала, 11 (15,9%) испытывали слабую боль, у 18 (26,1%) боль появлялась при тяжелой физической нагрузке, 15 (21,8%) отмечали умеренную боль при легкой физической нагрузке и 18 (26,1%) – постоянную боль в покое и во время сна.

Полное восстановление объема движений в плечевом суставе после оперативного лечения получено в 7 случаях (6,9%). У остальных 95 человек из этой группы активное сгибание кпереди составило в среднем 110° (от 90 до 170°), активное отведение плеча вместе с лопаткой – 100° (от 80 до 150°), активное разгибание – 10° (от 5 до 25°).

После консервативного лечения полное восстановление объема движений в плечевом суставе отмечено у 3 человек (4,3%). В остальных случаях активное сгибание кпереди составило в среднем 100° (от 80 до 160°), активное отведение плеча вместе с лопаткой – 90° (от 70 до 140°), активное разгибание – 5° (от 5 до 20°).

У оперированных были зарегистрированы осложнения технического характера: пенетрация винтов за пределы головки в сустав (11 случаев – 10,8%; рис. 1) и нестабильная фиксация и вторичное смещение (14 случаев – 13,7%). Несращение перелома диагностировано у 2 (1,9%) и инфекционные осложнения – у 7 больных: поверхностная инфекция – 5 случаев (4,9%), глубокая инфекция, остеомиелит – 2 случая (1,9%).

При консервативном лечении подобных осложнений не было. Несращение отломков выявлено у 5 пациентов (7,2%), 2 из которых впоследствии прооперированы.

При оценке восстановления функции оперированной конечности проводился опрос пациентов с использованием анкеты, содержащей ряд функциональных тестов, на наш взгляд наиболее значимых, для определения качества жизни (табл.).

**Обсуждение полученных данных.** Результаты лечения переломов проксимального отдела плеча варьируют в широких пределах в зависимости от следующих факторов: тип перелома, МПК, метод лечения, выбор фиксатора, правильность технического выполнения репозиции и стабильность фиксации отломков. Имеют значение также запросы пациента к качеству жизни [2, 6, 8, 14]. Анализируя исходы оперативного лечения, мы выявили прямую зависимость стабильности остеосинтеза от анатомической репозиции. Возможности последней значительно ограничивались по мере утяжеления характера перелома и выраженности остеопороза. Наихудшие результаты выявлены при переломах типа С. Соответственно, и функциональные результаты в этих случаях были хуже. Контрактура и болевой синдром в значительной мере ограничивали активность пациентов. При рентгенологическом контрольном исследовании у данных больных наряду с признаками вторичного смещения отломков регистрировался нижний подвывих головки плеча, что указывало на травму ветвей плечевого сплетения. Это подтверждалось результатами электронейромиографии. Чаще всего страдали *n. suprascapularis* и *n. axillaris*. У пациентки с переломом типа С3.2 повреждение осложнилось тотальным плекситом. Несмотря на стабильный остеосинтез и комплексную терапию плексопатии, функциональный результат оказался неудовлетворительным.

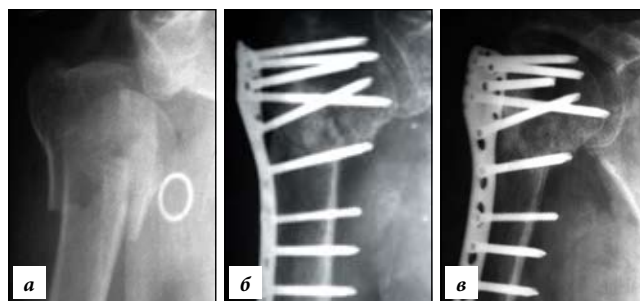


Рис. 1. Перелом С3 у больной 68 лет, остеосинтез пластиной с угловой стабильностью:

а – рентгенограмма при поступлении; б, в – пенетрация винтов в головке плечевой кости через один (б) и шесть (в) месяцев после операции.

Сохранялись грубые двигательные и чувствительные расстройства в поврежденной конечности. Во всех других случаях, где была достигнута анатомическая репозиция и стабильная фиксация сохранялась до сращения перелома, были получены хорошие функциональные результаты. Также отмечено, что большее количество случаев со вторичным смещением отломков регистрировалось после установки неблокируемых пластин и простых конструкций при переломах типа В и С. Лучшие результаты получены при использовании блокируемых конструкций, в частности, пластины PHILOS (рис. 2, 3).

При сравнительной оценке функциональных результатов отмечены явные преимущества оперативного лечения переломов (табл.). Заметно выше здесь оказался и объем движений в плечевом суставе – в среднем на 10°.

Таким образом, подход к лечению переломов проксимального отдела плеча у пожилых больных должен быть дифференцированным. Основным моментом при лечении данной категории пациентов является раннее восстановление двигательной активности в плечевом суставе. При вколоченных переломах с успехом может применяться функциональный метод лечения. У таких больных удается достаточно быстро купировать болевой синдром, что позволяет приступить к ранним активным движениям. При переломах со смещением отломков, изначально имеющих нестабильный характер, необходимо добиваться хорошей репозиции и стабильного остеосинтеза [5, 9, 11, 13, 14].

Таблица 1

Сравнительная оценка функциональных возможностей пациентов после оперативного и консервативного лечения

Функциональный тест	Кол-во наблюдений, % от числа пациентов в каждой группе											
	4 балла		3 балла		2 балла		1 балл		0 баллов		–	
	опер.	конс.	опер.	конс.	опер.	конс.	опер.	конс.	опер.	конс.	опер.	конс.
Уход за промежностью	23,5	5,8	30,4	26,1	26,5	31,9	6,9	7,3	8,8	13,0	4,9	15,9
Расчесывание волос	45,1	11,6	30,4	15,9	12,7	30,4	3,9	20,4	4,9	13,0	3,0	8,7
Сон на поврежденной конечности	15,7	1,4	52,0	8,7	16,7	18,8	0,0	0,0	10,7	28,0	4,9	42,1
Одевание	33,3	10,1	30,4	18,8	27,5	39,1	3,9	20,4	4,9	10,2	0,0	1,4
Бытовая деятельность	6,9	13,0	55,9	17,4	24,5	34,8	6,9	30,5	6,8	4,3	0,0	0,0

Примечание. Интерпретация оценки по баллам: 4 – норма, 3 – незначительное ограничение, 2 – затруднение выполнения, 1 – выполнение с посторонней помощью, 0 – резкое ограничение, «–» – полное отсутствие.

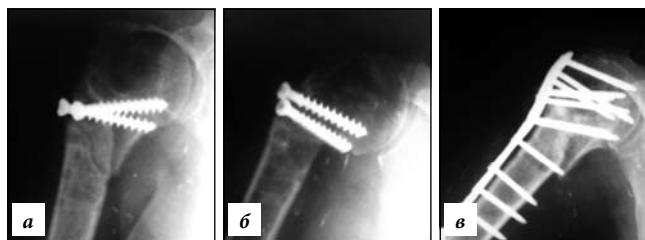


Рис. 2. Больная 63 лет, вторичное смещение отломков:  
а, б – нестабильный остеосинтез винтами с формированием ложного сустава; в – остеосинтез пластиной PHILOS.

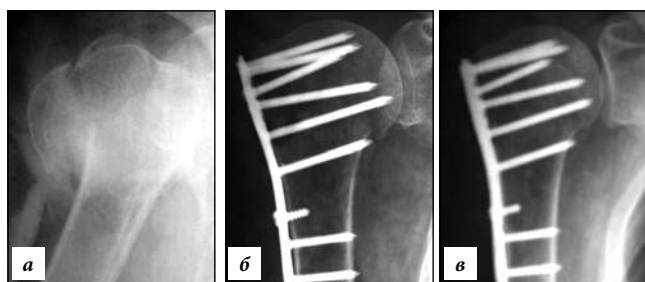


Рис. 3. Больная 61 года, перелом С2:  
а – рентгенограмма при поступлении; б, в – рентгенограммы после установки пластиной с угловой стабильностью LPHP через два (б) и шесть (в) месяцев.

При наличии противопоказаний к операции не следует откладывать активную реабилитацию. Мы получили хорошие результаты у больных с переломами типа А2, с вальгусным смещением и переломами типа В1 с метафизарным вколачиванием и удовлетворительные – при переломах типа В2, С1 и С2 в тех случаях, когда с первых дней осуществляли пассивные движения в поврежденном плечевом суставе. В иных случаях формировалась стойкая приводящая контрактура с болевым синдромом, что значительно снижало качество жизни пациентов.

Оперативное лечение у пациентов пожилого и старческого возраста часто не дает ожидаемого результата. На фоне остеопороза добиться стабильной фиксации весьма сложно. Зачастую полученная на операционном столе рентгенологическая картина не является окончательной. При очередном исследовании обнаруживается смещение, а порою и полная нестабильность. Это в свою очередь сказывается на функциональных результатах. Нарастает болевой синдром и, как следствие, – защитная реакция: ограничение движений в плечевом суставе, заканчивающееся формированием стойкой контрактуры.

При всем многообразии переломов и вариантов оперативного лечения врач стоит перед необходимостью селекции пациентов и выбора хирургического вмешательства, адаптированного к конкретному больному. Ретроспективный анализ результатов лечения данной категории пострадавших дает основание предположить, что некоторым пациентам с переломами типа С показана первичное эндопротезирование плечевого сустава.

Значительной частью программы лечения пациентов с переломами проксимального отдела плечевой кости независимо от метода лечения является

реабилитация. В качестве ее средств большое значение приобретают массаж, лечебная гимнастика и физиотерапия. Очень важно обучить пациента правильно выполнять упражнения в раннем периоде после травмы, когда еще не утрачен стереотип движений. Должны быть даны рекомендации по вопросам питания и режиму физической активности [10]. Полное восстановление функции плечевого сустава, даже после стабильного остеосинтеза, само по себе не происходит.

Важная составляющая лечения больных с переломами проксимального отдела плеча – медикаментозная терапия остеопороза. На практике мы сталкиваемся с уже возникшим переломом на фоне имеющихся костных изменений. Комплекс медикаментозного воздействия на ремоделирование костной ткани является необходимым для замедления прогрессирования этого процесса [10]. По данным многих авторов, назначение препаратов кальция и витамина D замедляет костную резорбцию, повышает МПК (при приеме не менее 1 года), нормализует уровень витамина D, что позволяет использовать их в качестве средств лечения и профилактики остеопороза [8, 10, 12].

## Выводы

1. Важным моментом при лечении больных пожилого и старческого возраста с переломами проксимального отдела плечевой кости является дифференцированный, клинически обоснованный подход к выбору метода лечения и ранняя гимнастика.
2. Функциональные результаты оперативного вмешательства превосходят функциональные результаты консервативного лечения переломов проксимального отдела плечевой кости.
3. Внутренний остеосинтез не гарантирует самопроизвольного восстановления функции поврежденной конечности.
4. Методом выбора при внутреннем остеосинтезе являются пластины с угловой стабильностью.
5. При переломах типа С в ряде случаев показана первичная артропластика плечевого сустава.

## Литература

1. Аль Римава М.Х., Маланин Д.А. Разработка и применение оригинальной шкалы для оценки состояния плечевого сустава у пациентов с хроническими заболеваниями плечелопаточной области // Вестник новых медицинских технологий. Т. XIV, № 2. С. 99–100.
2. Анкин Л.Н., Анкин Н.А. Травматология. Европейские стандарты. М.: МЕДпресс-информ, 2005. 408 с.
3. Безгороднов Ю.А. Оперативное лечение переломов проксимального отдела плеча // Травматология и ортопедия России. 2006. № 4. С. 41–42.
4. Зоря В.И. Заметки на полях рукописи // Вестник травматологии и ортопедии им. Н.Н. Приорова. 2009. № 4. С. 28.
5. Лазарев А.Ф., Солод Э.И. Остеосинтез при переломах шейки плечевой кости у больных пожилого возраста // Вестник травматологии и ортопедии. 2003. №3. С. 57–61.
6. Ломтатидзе Е.Ш., Ломтатидзе В.Е., Поцелуйко С.В., Торопов Е.А. Анализ функциональных результатов внутреннего остеосинтеза при переломах проксимального отдела плечевой кости // Вестник травматологии и ортопедии. 2003. № 3. С. 62–66.
7. Макарова С.И. Лечение переломов проксимального отдела

- плечевой кости: автореф. дис. ... канд. мед. наук. Нижний Новгород, 2007. 19 с.
8. Мурадянц А.А., Березенко М.Н. Переломы, связанные с остеопорозом, в пожилом и старческом возрасте: профилактика и тактика ведения // Клиницист 2007. № 1. С. 63–66.
  9. Мюллер М.Е., Альговер М., Шнейдер З., Виллингер Х. Руководство по внутреннему остеосинтезу / пер. с нем. М.: Springer-Verlag, 1996. 750 с.
  10. Родионова С.С., Макаров М.А. Значение минеральной плотности кости и показателей качества костной ткани в обеспечении ее прочности при остеопорозе // Вестник травматологии и ортопедии. 2001. № 2. С. 76–80.
  11. Christain C.A. *Campbell Operative Orthopaedics. 9th Edition. St. Louis, MO: Mosby Publishers, 1998. P. 2000–2001.*
  12. Goldman R.T., Koval K.G., Cuomo F. et al. *Functional outcome after humeral head replacement for acute three- and four-part proximal humeral fractures // J. Shoulder Elbow. Surg. 1995. No. 4. P. 81–86.*
  13. Giannoudis P., Tzioupis C., Almkali T., Buckley R. *Fracture healing in osteoporotic fractures: Is it really different? A basic science perspective // Injury. 2007. Vol. 38, Suppl 1. P. S90–S99.*
  14. Ring D. *Current concepts in plate and screw fixation of osteoporotic proximal humerus fractures // Injury. 2007. Vol. 38. Suppl 3. P. S59–S68.*

Поступила в редакцию 02.04.2012.

#### COMPARING TREATMENT RESULTS OF THE AGED PATIENTS WITH PROXIMAL HUMERUS FRACTURES

E.P. Kostiv, R.E. Kostiv, E.V. Tikhonova, E.E. Kostiva

Vladivostok State Medical University (2 Ostryakova Av. Vladivostok 690950 Russia)

*Summary* – The paper provides the comparative assessment of treatment results in 171 aged patients with proximal humerus fractures. 102 cases required performing internal locking osteosynthesis. There were 69 cases of conservative treatment. The follow-up carried out in 6–18 months confirmed that the functional results of the surgical procedures have been superior to those of the conservative treatment. Therefore, the internal locking osteosynthesis did not ensure spontaneous recovery of the function of the injured limb. The early rehabilitation of patients is of great importance, first of all. In case of the fracture surgery, the angle stable plates are a method of choice. Some cases of the C type fractures require primary replacement of the shoulder joint.

**Key words:** osteoporosis, humerus fractures, internal locking osteosynthesis, angle stable plates.

Pacific Medical Journal, 2012, No. 3, p. 70–74.

УДК 612.828:616.8-091.81

### СРАВНИТЕЛЬНАЯ ХАРАКТЕРИСТИКА NADPH-ПОЗИТИВНЫХ НЕЙРОНОВ В ЯДРАХ ПРОДОЛГОВАТОГО МОЗГА ЧЕЛОВЕКА И КРЫСЫ

М.С. Старцева, Т.А. Шуматова, Л.Д. Маркина, Мотавкин П.А.

Владивостокский государственный медицинский университет (690950, г. Владивосток, пр-т Острякова, 2)

*Ключевые слова:* NADPH-диафороза, нитроксидергические нейроны, оксид азота, продолговатый мозг.

Исследовали 7 ядер продолговатого мозга у человека и крысы, в которых выделено четыре типа нейронов, отличающихся интенсивностью реакции на NADPH-диафорузу. Показано, что у человека и крысы в большинстве ядер наблюдаются сходные закономерности распределения нитроксидпозитивных нейронов: в двигательных ядрах преобладают нейроны с высокой, а в чувствительных – с низкой активностью NADPH-диафорозы.

Нитроксидергический путь передачи нервного импульса до настоящего времени вызывает противоречивые оценки. Противоречия касаются как наличия и количественного распределения фермента синтеза оксида азота в нервных центрах, его активности в отдельных нейронах, так и неоднозначной физиологической роли этой молекулы в обеспечении работы центральной нервной системы, в том числе в регуляции артериального давления [1, 2, 4, 9]. И хотя активное участие оксида азота в реализации функций продолговатого мозга признается многими исследователями [6, 12, 15], данные о локализации и количественном распределении нитроксидергических нейронов (NADPH-нейронов) в его ядрах у человека ограничиваются 2–3 попутными и противоречивыми сообщениями.

В настоящей работе исследовано распределение активности NADPH-диафорозы в нитроксидергических нейронах некоторых ядер продолговатого мозга у человека и крысы.

Старцева Марина Сергеевна – ассистент кафедры физики и математики ВГМУ; e-mail: startsevams@mail.ru

**Материал и методы.** Работа выполнена на материале от 5 человек в возрасте 21–25 лет, погибших от причин, не связанных с повреждением мозга, и от 28 белых беспородных крыс массой 180–200 г, содержащихся в условиях лабораторного вивария на стандартном рационе.

Из продолговатого мозга делали срезы с двух уровней, позволявших наиболее полно микроскопировать и изучать ядра. Препараты исследовали отдельно в двух микроскопах, в окуляры которых помещали одинаковые сетки с равновеликими квадратами. Изучаемое ядро в обоих микроскопах ориентировали по характерным признакам в сагиттальной и фронтальной плоскостях. Исследовали дорсомедиальную часть ядра солитарного тракта, дорсальное ядро блуждающего нерва, а также ретикулярные ядра – латеральное, околосрединное, гигантоклеточное, центральное и мелкоклеточное.

Срезы обрабатывали по методу V. Норе и S. Vinsent [8]. Специфичность гистохимической реакции проверялась их инкубацией в растворах, не содержащих нитросиний тетразолий или NADPH, а также в растворе, содержащем NADP вместо NADPH. Реакция на NADPH-диафорузу предоставляет возможность идентифицировать нитроксидсинтазу в нейронах и определить количественное соотношение клеток, отличающихся активностью фермента [4, 6, 8]. Плотность осадка диформаза пропорциональна молекулярному содержанию нитроксидсинтазы, что позволяет судить об активности фермента [14]. В каждом ядре при помощи