

УДК 612.017.1: 616.311-076.5

## ЭКСПРЕСС-ДИАГНОСТИКА СОСТОЯНИЯ ЛОКАЛЬНОГО ИММУННОГО ГОМЕОСТАЗА СЛИЗИСТОЙ ОБОЛОЧКИ ПОЛОСТИ РТА

Ю.Ю. Первов

Владивостокский государственный медицинский университет (690950, г. Владивосток, пр-т Острякова, 2)

*Ключевые слова:* слизистая оболочка, иммунитет, цитология, биопсия.

Обследованы 123 пациента 25–85 лет, которым выполнялось протезирование зубов. На основании цитологического исследования мазков-отпечатков (фазово-контрастная микроскопия) и биоптатов слизистой оболочки полости рта (иммуногистохимия) установлено, что изменения цитологической картины тесно коррелируют с фенотипическим профилем клеточных реакций, характеризующих локальный иммунный гомеостаз. Предлагается использовать цитологический метод для экспресс-диагностики состояния иммунного статуса слизистой оболочки полости рта в области протезного ложа.

Эпителиальная выстилка является основной функциональной частью слизистой оболочки полости рта (СОПР), и на ней в первую очередь отражается воздействие различных факторов внешней среды. Именно поэтому изучение морфофункциональных особенностей эпителиальных клеток необходимо для понимания процессов, происходящих здесь при различных видах ортопедического лечения [1, 3, 5, 11]. Качественные и количественные цитологические исследования, позволяющие оценить регенераторные потенциалы СОПР, приобретают в этой ситуации первостепенное значение [4, 6, 10].

Цитологический метод достаточно достоверен и имеет ряд преимуществ перед биопсией: он малотравматичен и прост, позволяет в короткий срок составить предварительное суждение о характере процесса, может использоваться неоднократно для мониторинга процесса и оценки эффективности лечебных мероприятий [2, 7–9].

Целью настоящей работы явился анализ зависимости между цитологической картиной и параметрами локального иммунного гомеостаза СОПР в области протезного ложа у стоматологических больных.

**Материал и методы.** Обследованы 123 мужчины в возрасте от 25 до 85 лет (женщины не включались в исследование для нивелировки фактора ежемесячных гормональных изменений). По возрастным группам обследуемые были разделены согласно классификации Г. Крайга: ранняя зрелость – 20–39 лет, средняя зрелость – 40–59 лет, поздняя зрелость – 60 лет и более. Для идентификации зубных дефектов использовалась классификация К.И. Гаврилова. Для оценки степени атрофии альвеолярных отростков применялись классификации Келлера и Шредера для нижней и верхней челюстей соответственно.

Первов Юрий Юрьевич – канд. мед. наук, заведующий кафедрой ортопедической стоматологии ВГМУ; тел: +7 (423) 245-74-00, e-mail: pervov73@mail.ru

Пациенты были условно разделены на четыре группы: контрольную и три опытных (после протезирования). Контрольная группа состояла из 36 человек, которым проводилась предимплантационная подготовка полости рта. В 1-ю группу вошли 30 пациентов с гингивитом средней степени тяжести. Во 2-ю группу вошел 41 пациент с гингивитом и пародонтитом легкой и средней степени тяжести, не носившими аллергического характера. 3-ю группу сформировали 16 человек, у которых изменения тканей пародонта носили аллергический (псевдоаллергический) характер.

Исследование проводилось в течение 3 месяцев пользования ортопедическими конструкциями. Осмотр проводился по стандартной методике, определялось наличие очагов гиперемии, отека протезного ложа, оценивалось состояние тканей пародонта (с использованием пробы Шиллера–Писарева).

Материалом для цитологического исследования методом фазово-контрастной микроскопии служили мазки-отпечатки со слизистой оболочки в области протезного ложа. Забор материала выполнялся непосредственно перед биопсией СОПР. В мазках подсчитывались эпителиальные ядродержащие и безъядерные клетки, определялось ядерно-цитоплазматическое отношение (ЯЦО), регистрировалась контаминация микроорганизмами, а также присутствие клеток крови (лейкоцитов).

С письменного согласия пациентов под инфильтрационной анестезией по строгим медицинским показаниям в одно и то же время (приблизительно в 10 часов утра) осуществлялся забор биоптатов (размером 1×1×1 мм) в области протезного ложа.

Изготовление срезов и вся дальнейшая обработка материала выполнялись на автоматизированной аппаратуре лаборатории патоморфологии Медицинского университета Ниигаты (Япония), дающей высокую чувствительность к маркировке – En Vision-системе. Изучение мазков и биопсийных срезов осуществлялось с помощью микроскопа Olympus BX52 с оригинальным фирменным программным обеспечением для морфометрии.

Кроме общеморфологического анализа в биоптатах иммуногистохимическим методом детекции кластеров дифференцировки (Cluster of Differentiation – CD) определяли фенотип иммунокомпетентных клеток. Идентифицировали активированные макрофаги (CD163<sup>+</sup>), клетки Лангерганса (CD68<sup>+</sup>), лаброциты (CD204<sup>+</sup>), интраэпителиальные лимфоциты (CD4<sup>+</sup>,

CD8<sup>+</sup>). Интенсивность пролиферативных процессов в эпителиальной пластинке оценивалась по митотическому индексу (МИ) – количество митозов на 100 эпителиоцитов, посредством маркера Ki-67.

Статистическая обработка полученных данных проведена с применением методов вариационной статистики и корреляционного анализа (по Пирсону).

**Результаты исследования.** Сначала была построена модель, характеризующая нормальное состояние иммунного гомеостаза протезного поля у практически здоровых пациентов (табл. 1).

При хроническом катаральном гингивите (1-я группа) в СОПР значительно увеличилось количество активированных макрофагов, тучных клеток и клеток Лангерганса. При этом в эпителиальном пласте уменьшалось или оставалось неизменным число предшественников дендритных клеток и наблюдалось увеличение количества интраэпителиальных лимфоцитов. На этом фоне происходило увеличение МИ (табл. 2).

Во 2-й группе у 39 человек (95,5%), пользовавшихся зубными протезами, выявлены изменения в тканях пародонта: гиперемия, отечность и воспалительные явления, положительная проба Шиллера-Писарева. Было обнаружено увеличение числа межэпителиальных лимфоцитов, активированных макрофагов, тучных клеток и клеток Лангерганса (табл. 3). В биоптатах, взятых через 3 месяца, было отмечено увеличение количества активированных макрофагов (на 41,2%), тучных клеток (на 75%) и клеток Лангерганса (на 196%). Уменьшалось или оставалось неизменным содержание предшественников дендритных клеток, увеличивалась доля интраэпителиальных лимфоцитов. Эти изменения сопровождалось значительным повышением МИ (на 46,7%).

У пациентов 3-й группы до начала протезирования было отмечено значительное увеличение количества клеток Лангерганса и лаброцитов. При этом количество макрофагов и интраэпителиальных лимфоцитов соответствовало показателям контрольной группы. Данные изменения субстрата иммунного гомеостаза СОПР сопровождалось незначительными колебаниями МИ (табл. 4).

При появлении клинических симптомов аллергического протезного стоматита (через две недели) наблюдалось снижение количества тучных клеток и клеток

Лангерганса практически до контрольных показателей при значительном увеличении числа интраэпителиальных лимфоцитов (табл. 5).

Таблица 1

Показатели иммунного гомеостаза СОПР в контрольной группе

Возраст, лет	Параметр иммунного фенотипирования (кол-во клеток в поле зрения)				МИ
	CD163 <sup>+</sup>	CD68 <sup>+</sup>	CD204 <sup>+</sup>	CD4 <sup>+</sup> , CD8 <sup>+</sup>	
От 20 до 39	1,60±0,50	1,20±0,43	1,60±0,20	1,00±0,15	5,51±0,10
От 40 до 59	1,80±0,20	1,40±0,40	1,70±0,10	1,30±0,40	5,79±0,20
60 и более	1,50±0,30	0,70±0,10	1,40±0,30	0,80±0,20	5,18±0,18

Таблица 2

Показатели иммунного гомеостаза СОПР в 1-й группе через 2 недели после протезирования

Возраст, лет	Параметр иммунного фенотипирования (кол-во клеток в поле зрения)				МИ
	CD163 <sup>+</sup>	CD68 <sup>+</sup>	CD204 <sup>+</sup>	CD4 <sup>+</sup> , CD8 <sup>+</sup>	
От 20 до 39	2,20±0,04	1,30±0,04	1,90±0,20	1,80±0,20	6,60±0,12
От 40 до 59	2,80±0,25	3,40±0,30	2,20±0,06	2,20±0,11	9,10±0,15
60 и более	2,00±0,11	0,80±0,17	1,70±0,04	1,40±0,08	6,30±0,08

Таблица 3

Показатели иммунного гомеостаза СОПР во 2-й группе через 2 недели после протезирования

Возраст, лет	Параметр иммунного фенотипирования (кол-во клеток в поле зрения)				МИ
	CD163 <sup>+</sup>	CD68 <sup>+</sup>	CD204 <sup>+</sup>	CD4 <sup>+</sup> , CD8 <sup>+</sup>	
От 20 до 39	2,50±0,50	3,50±0,43	2,80±0,20	2,60±0,15	8,16±0,10
От 40 до 59	2,60±0,07	4,10±0,04	3,10±0,20	3,00±0,40	8,6±0,20
60 и более	1,90±0,30	2,20±0,15	2,30±0,30	2,10±0,20	7,18±0,10

Таблица 4

Состояние иммунного гомеостаза СОПР во 3-й группе до протезирования

Возраст, лет	Параметр иммунного фенотипирования (кол-во клеток в поле зрения)				МИ
	CD163 <sup>+</sup>	CD68 <sup>+</sup>	CD204 <sup>+</sup>	CD4 <sup>+</sup> , CD8 <sup>+</sup>	
От 20 до 39	1,60±0,50	3,40±0,10	4,10±0,04	1,00±0,15	5,61±0,17
От 40 до 59	1,80±0,07	4,20±0,02	4,80±0,01	1,30±0,04	6,00±0,20
60 и более	1,50±0,30	2,60±0,04	3,60±0,07	0,80±0,02	5,48±0,18

Таблица 5

Показатели иммунного гомеостаза СОПР во 3-й группе через 2 недели после протезирования

Возраст, лет	Параметр иммунного фенотипирования (кол-во клеток в поле зрения)				МИ
	CD163 <sup>+</sup>	CD68 <sup>+</sup>	CD204 <sup>+</sup>	CD4 <sup>+</sup> , CD8 <sup>+</sup>	
От 20 до 39	2,30±0,40	1,43±0,09	1,40±0,07	2,60±0,07	8,00±0,25
От 40 до 59	1,90±0,10	1,52±0,03	1,61±0,02	3,24±0,05	8,31±0,15
60 и более	1,85±0,31	1,20±0,07	1,34±0,12	2,20±0,11	7,00±0,02

Таблица 6

Результаты цитологического исследования мазков-отпечатков

Группа	Возраст, лет	Кол-во клеток, в поле зрения				ЯЦО
		Лейкоциты	Микроорганизмы	Эпителиоциты		
				ядерные	безъядерные	
Контроль	От 20 до 39	0,95±0,05	0	60,00±1,47	40,00±1,14	0,41±0,08
	От 40 до 59	0,97±0,07	0	62,00±1,72	38,00±1,34	0,50±0,05
	60 и более	1,10±0,11	0	57,00±1,51	38,00±1,23	0,63±0,12
1-я	От 20 до 39	2,95±0,06	3,10±0,21	43,00±1,47	75,00±1,14	0,61±0,04
	От 40 до 59	4,71±0,09	1,30±0,17	36,00±1,72	67,00±1,34	0,71±0,12
	60 и более	9,07±0,13	4,20±0,32	34,00±1,51	72,00±1,23	0,78±0,06
2-я	От 20 до 39	3,96±0,08	3,10±0,68	47,00±1,15	78,00±1,41	0,41±0,02
	От 40 до 59	5,22±0,03	3,50±1,12	38,00±1,62	71,00±1,20	0,52±0,11
	60 и более	8,82±0,15	8,20±0,91	37,00±1,54	69,00±1,23	0,64±0,08
3-я	От 20 до 39	2,91±0,05	0,30±0,09	42,00±1,47	53,00±1,14	0,56±0,13
	От 40 до 59	4,90±0,07	0,90±0,02	38,00±1,72	59,00±1,34	0,61±0,21
	60 и более	3,04±0,11	1,80±0,07	34,00±1,51	71,00±1,23	0,72±0,19

При цитологическом исследовании у пациентов контрольной группы не идентифицировались эпителиоциты, контаминированные микроорганизмами, соотношение ядерных и безъядерных эпителиоцитов составляло 6:4. ЯЦО эпителиоцитов варьировало в пределах от 0,41 до 0,63 в зависимости от возрастной группы.

В препаратах пациентов опытных групп определялись клетки крови, что могло свидетельствовать об увеличении проницаемости эпителиальной пластинки в области протезного ложа. Присутствовали клетки, контаминированные микроорганизмами, ЯЦО сдвигалось в сторону ядра (на 21–28 %). Увеличивалось число безъядерных эпителиоцитов (3:7), что свидетельствовало в пользу усиления выраженности дистрофических процессов в поверхностных слоях эпителиальной пластинки (табл. 6).

Наличие одного или нескольких из перечисленных признаков в мазках-отпечатках при дальнейшем исследовании биоптатов в 98 % случаев сопровождалось изменениями параметров иммунного гомеостаза СОПР в области протезного ложа.

**Обсуждение полученных данных.** В опытных группах выявлена сильная прямая корреляция ( $r=0,7$ ) между содержанием лейкоцитов в мазке-отпечатке и количеством макрофагов, тучных клеток и интраэпителиальных лимфоцитов в биоптатах. Обратная слабая корреляция ( $r=-0,3$ ) зарегистрирована между ЯЦО и количеством тучных клеток, макрофагов и дендритных клеток в эпителиальном пласте. Также выявлена обратная сильная корреляция ( $r=-0,6$ ) между соотношением «ядросодержащие–безъядерные эпителиоциты» и количеством тучных клеток и клеток Лангерганса у пациентов 3-й группы до протезирования.

Таким образом, фазово-контрастная микроскопия может использоваться как метод экспресс-диагностики

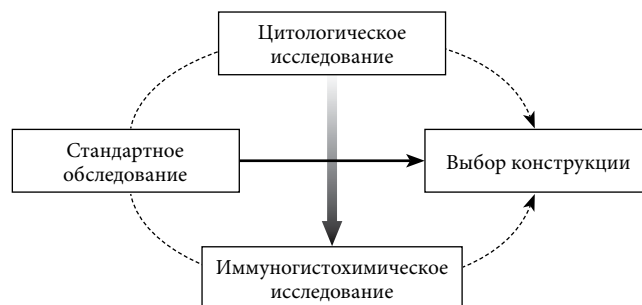


Рис. Алгоритм выбора материалов и ортопедических конструкций с учетом иммунного гомеостаза слизистой оболочки полости рта.

нарушений локального иммунного гомеостаза СОПР. Более детальный и точный статус локального иммунного гомеостаза позволяет оценить иммуногистохимическое исследование биоптата. На основании проведенных исследований могут быть предложены дополнения в стандартный алгоритм исследования пациентов в клинике ортопедической стоматологии (рис.).

#### Литература

1. Бородай Н.В. Морфофункциональные особенности слизистой оболочки полости рта и изменения в ней при различных патологических процессах // Лаб. диагностика. 2001. № 1. С. 49–55.
2. Быков В.Л. Функциональная морфология эпителиального барьера слизистой оболочки полости рта // Стоматология. 1997. Т. 76, № 3. С. 12–17.
3. Ланге Д.Е. Диагностика, клиника и лечение язвенных, везикулобуллезных и десквамативных поражений полости рта // Клин. стоматол. 1999 № 4. С. 44–47.
4. Недосеко В.Б., Анисимова И.В. Алгоритм об исследовании больных с заболеваниями слизистой оболочки полости рта // Институт стоматологии. 2003. № 2. С. 32–34.
5. Непомнящих Л.М., Власова Л.Ф., Резникова Е.О. Цитологический анализ поверхностных слоев эпителия слизистой оболочки рта // Бюллетень экспериментальной биологии и медицины. 2000. № 1. С. 113–116.
6. Первов Ю.Ю. Возрастные изменения иммунного гомеостаза

- слизистой оболочки десны в области протезного ложа // Казанский медицинский журнал. 2011. Т. 92, № 4. С. 553–557.
7. Рабинович О.Ф., Эпельдимова Е.Л. Методы диагностики и местного лечения заболеваний слизистой оболочки рта (красный плоский лишай, рецидивирующий афтозный стоматит, декубитальные язвы) // Стоматология. 2005. № 3. С. 58–63.
8. Ohgami K. Scanning electron microscopic study on the surface ultrastructure of normal and pathologic oral mucosa // Tsurumi. Shigaku. 2002. Vol. 8, No. 2. P. 137–166.
9. Rowat J.S., Squier C.A. Rates of epithelial cell proliferation in the oral mucosa and skin of the tamarin monkey // J. Dent. Res. 2002. No. 11. P. 1326–1331.
10. Stohler C. Etiology and occurrence of denture stomatitis. A review of literature // Schweiz. Mschr. Lahnmed. 2004. Vol. 94, No. 2. P. 187–189.
11. Tuncer C., Kustimur S., Memis L. et al. A histological study of experimental gingivitis in man // J. Periodont. Res. 2002. No. 3. P. 299–302.

Поступила в редакцию 28.03.2012.

#### NEAR-PATIENT DIAGNOSTICS OF LOCAL IMMUNE HOMEOSTASIS IN ORAL MUCOSA

*Yu. Yu. Pervov*

*Vladivostok State Medical University (2 Ostryakova Av. Vladivostok 690950 Russian Federation)*

*Summary* – The author has examined 123 patients aged 25 to 85 years old undergone denture treatment. The impression smear cytology (phase contrast microscopy) and oral mucous bioplate cytology (immunohistochemistry) allowed to find out that the changing cytological picture has closely correlated to the phenotypic profile of cell-mediated response that characterised the local homeostasis. The author offers to apply the cytological screening for carrying out near-patient diagnosis of the immune status in the oral mucous membrane in the impression area.

**Key words:** *mucous membrane, immunity, cytology, biopsy.*

Pacific Medical Journal, 2013, No. 1, p. 23–26.

УДК 612.017.1: 616.311-06:616.314-007-08

### СОСТОЯНИЕ ФАКТОРОВ МЕСТНОГО ИММУНИТЕТА ПОЛОСТИ РТА В ПРОЦЕССЕ КОМПЛЕКСНОГО ОРТОДОНТИЧЕСКОГО ЛЕЧЕНИЯ

*П.А. Железный<sup>1</sup>, Е.Ю. Русакова<sup>2</sup>, К.С. Щелкунов<sup>1</sup>, Е.Ю. Апраксина<sup>1</sup>, А.А. Дудленко<sup>1</sup>, П.И. Пушили<sup>1</sup>, С.Е. Акимова<sup>1</sup>, А.Ф. Кортс<sup>1</sup>, И.М. Сартакова<sup>1</sup>, И.Л. Сергеева<sup>1</sup>*

<sup>1</sup> Новосибирский государственный медицинский университет (630091, г. Новосибирск, Красный пр-т, 52),

<sup>2</sup> Владивостокский государственный медицинский университет (690950, г. Владивосток, пр-т Острякова, 2)

**Ключевые слова:** *смешанная слюна, лизоцим, иммуноглобулин А, цитокины.*

Изучено состояние факторов местного иммунитета полости рта при ортодонтическом лечении с использованием несъемных конструкций у 192 человек в возрасте 18–25 лет. В смешанной слюне определялись активность лизоцима, уровни секреторного иммуноглобулина А, интерлейкина-1β и интерлейкина-4 в динамике. Было установлено, что ортодонтическое лечение приводит к активизации воспалительного процесса в тканях пародонта, эффективная терапия которого должна быть основана на комплексном использовании антимикробных препаратов и иммуномодулирующих средств.

В последнее время в мировой стоматологической практике произошли существенные изменения, вызвавшие появление новых методов лечения зубочелюстных аномалий, и все большее место стали занимать разработки и исследования, связанные с применением несъемной ортодонтической аппаратуры [4–6, 9]. С одной стороны, использование несъемной аппаратуры (брекет-систем) является результатом повышения эстетических требований к состоянию полости рта, с другой стороны, данный метод лечения может вызвать снижение уровня гигиены и инициировать заболевания как твердых тканей зубов, так и пародонта [1, 10]. До настоящего времени не изучены факторы местного иммунитета полости рта, характер физиологических и патологических процессов, протекающих при использовании несъемной ортодонтической аппаратуры [3].

Таким образом, клинико-лабораторное изучение динамики факторов местного иммунитета полости рта при комплексном лечении патологии прикуса, направленные на профилактику осложнений, является своевременным и актуальным.

**Материал и методы.** Из общего числа пациентов, обратившихся за ортодонтической помощью в течение 3 лет, мы отобрали 192 человека в возрасте от 18 до 25 лет с показаниями к лечению несъемной ортодонтической аппаратурой, без сопутствующей соматической патологии. Все пациенты были мотивированы на регулярный гигиенический уход за полостью рта и обычно выполняли его, используя имеющиеся в продаже предметы и средства гигиены отечественного и зарубежного производства.

Стоматологическое обследование перед ортодонтическим лечением включало сбор жалоб и анамнеза, осмотр, зондирование, перкуссию и т.д. Кроме этого с целью выяснения причин зубочелюстных аномалий проводились рентгенологическое исследование (ортопантомография, телерентгенография), изучение диагностических моделей и выяснение привычек пациента.

В зависимости от лечебно-профилактических мероприятий все пациенты были условно разделены на три группы:

1-я группа (контроль) – 68 человек, проводилась только профессиональная чистка зубов и обучение уходу за полостью рта;

2-я группа – 61 человек, у которых предыдущие мероприятия были дополнены антибактериальной терапией

Русакова Елена Юрьевна – канд. мед. наук, доцент, заведующая кафедрой стоматологии детского возраста и ортодонтии ВГМУ; e-mail: eurusakova@mail.ru