

УДК 617.528-089.819.843

ТРЕХМЕРНАЯ АУГМЕНТАЦИЯ АЛЬВЕОЛЯРНОГО ОТРОСТКА КОЛЬЦЕВИДНЫМИ ТРАНСПЛАНТАТАМИ: ДОНОРСКИЕ ЗОНЫ И ПОКАЗАНИЯ К ПРИМЕНЕНИЮ

О. Юксель¹, Б. Гисенхаген²

¹ Клиника хирургической стоматологии д-ра Юкселя и коллег (Bockenheimer Landstr. 92, 60323 Frankfurt Germany),

² Институт дентальной имплантологии и эстетики (Obere Mauergasse 2 / Am Bitzen 6 34212 Melsungen Germany)

Ключевые слова: аугментация, аутокость, кольцевидный трансплантат, имплантат.

Представлена методика аугментации альвеолярного отростка кольцевидными трансплантатами в сочетании с установкой имплантатов Ankylos, являющаяся альтернативой классической двухэтапной аугментации. Показаны преимущества и недостатки различных донорских зон (подбородок, небо, ретромолярное пространство нижней челюсти), описана техника вмешательств при синус-лифтинге, выраженной атрофии нижней челюсти, ретенции и дистопии клыков.

Аутокость считается золотым стандартом среди материалов для аугментации. При этом ее внутриротовой забор менее травматичен, чем забор вне полости рта. Преимуществом методики кольцевидных трансплантатов (КТ) является одномоментное взятие донорской кости, трансплантация и имплантация. Ее эффект достигается за счет сходной гистологической структуры донорской и реципиентной зон, конгруэнтности поверхностей трансплантата и реципиентной зоны, упрощенной техники забора аутокости с наименьшим риском осложнений.

При выборе донорской зоны риски должны быть сведены к минимуму. Нужно исключить повреждение корней зубов, нервов или сосудов. Это требует от хирурга определенного опыта, поэтому технику КТ рекомендуется использовать только после прохождения соответствующих курсов и мастер-классов. Все это следует учитывать при планировании аугментации КТ. Внутриротовые донорские зоны обладают костной структурой, сходной с потенциальными реципиентными зонами. Использование комбинации трепанов различного диаметра позволяет добиться идеальной конгруэнтности поверхностей КТ и костного ложа для него. Эта процедура относительно малотравматична, поскольку и забор, и пересадка трансплантата, и имплантация проходят за одно посещение и выполняются под местной анестезией.

Присутствие витальной костной ткани важно для регенерации, а соответственно, вся операция должна быть выполнена как можно быстрее. Временное хранение трансплантата вне полости рта возможно в его собственной крови, что защищает кость от высыхания и обеспечивает жизнеспособность ее клеток.

Выбор донорской зоны

Выбор донорской зоны напрямую зависит от объема тканей, необходимого для компенсации дефекта, анатомических условий и исходного состояния полости рта пациента. Область подбородочного симфиза, небо

и ретромолярное пространство могут служить источником кортико-губчатых КТ. В теории при наличии достаточного количества материала для пересадки КТ могут быть забраны и из других мест, например, из скуловой кости. Чтобы точно оценить объем трансплантата, а также для юридической защиты врача рекомендуется сделать трехмерную компьютерную томографию.

Подбородочная зона. Благодаря доступности подбородок является приоритетной донорской зоной. Отсюда можно получить достаточный объем губчатого вещества между вестибулярной и лингвальной кортикальными пластинами. Объем трансплантата зависит от вертикальной высоты нижней челюсти. Независимо от индивидуальной анатомической ситуации здесь можно сформировать от трех до пяти КТ. При условии сохранения расстояния не менее 3 мм от места забора до нижнего края подбородка негативные последствия для структуры лица минимальны. Должно соблюдаться такое же безопасное расстояние от корней резцов и клыков нижней челюсти. Это помогает избежать нарушений кровоснабжения и иннервации этих зубов. Аналогичное безопасное расстояние должно сохраняться и до подбородочного отверстия. Правильный разрез обнажает подбородочный нерв на его выходе (рис. 1). В этой области необходимо опасаться перфорации язычной кортикальной пластины. Важную роль здесь играет правильное выполнение разреза и хорошая мобилизация слизисто-надкостничного лоскута (рис. 2).

Небо. Передняя часть неба отличается хорошим качеством кости для трансплантации из-за наличия развитых кортикальной пластины и губчатого вещества. Забор КТ здесь должен быть ограничен зоной от 14 и 24 зубов в беззубых сегментах челюсти (рис. 3–5). Это позволяет избежать перфорации стенки гайморовой пазухи. Следует также опасаться повреждения корней зубов. Необходимо соблюдать осторожность и при заборе материала из переднего отдела (рис. 6). Существует риск кровотечения из небной артерии. Забор КТ может быть осложнен при готическом небе. Если реципиентная зона – передней отдел верхней челюсти, то забор трансплантата из неба будет наименее травматичным для пациента, поскольку манипуляции осуществляются на одном участке.

Ретромолярное пространство нижней челюсти. Кость в ретромолярном пространстве нижней челюсти в сравнении с другими донорскими зонами имеет наиболее выраженную кортикальную пластинку. Но это преимущество не всегда компенсирует проблемы при

Бернард Гисенхаген (Bernhard Giesenhausen) – д-р мед. наук, директор учебного центра Pro-Implant; e-mail: info@pro-implantnet

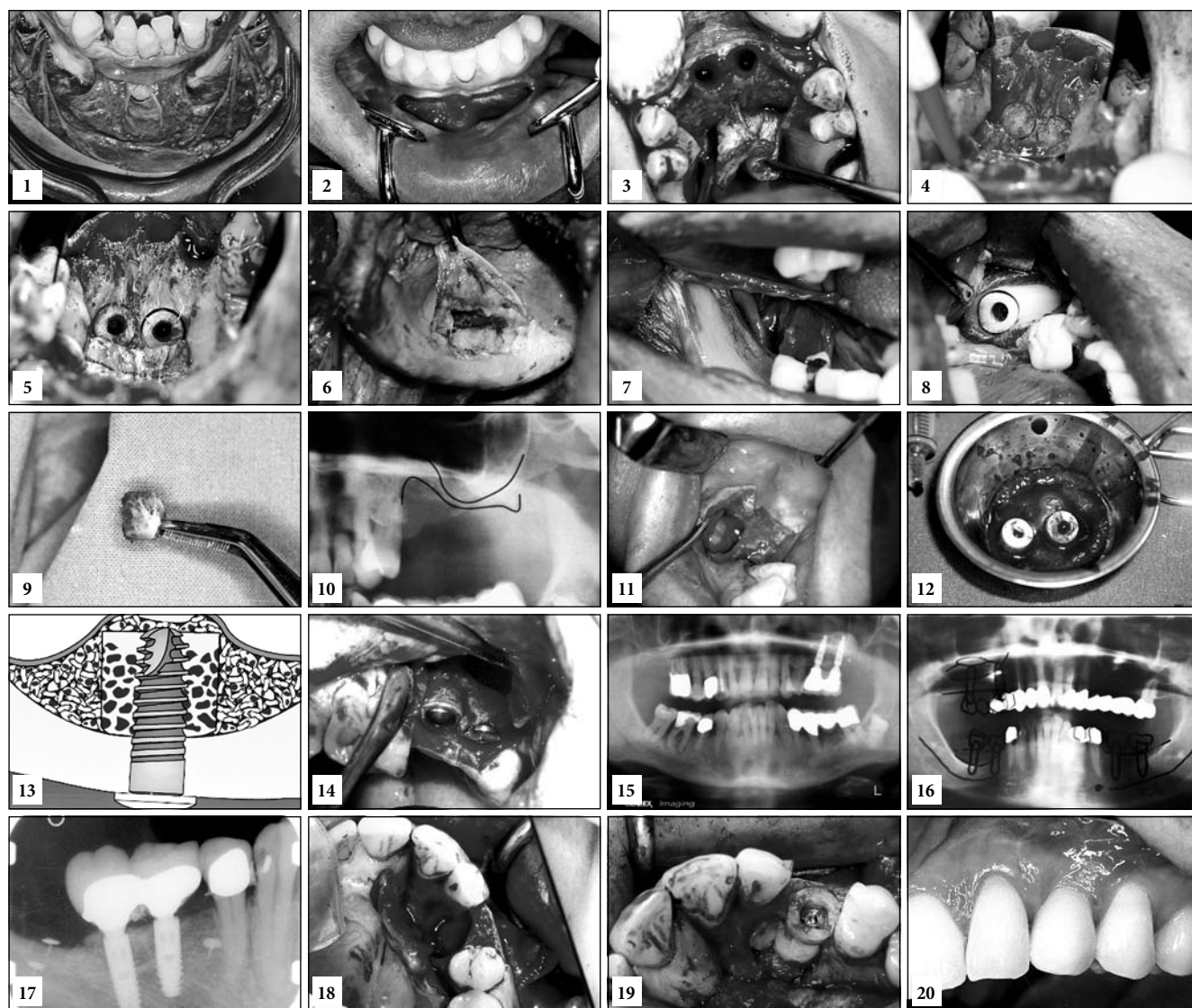


Рис. 1–20. Трехмерная аугментация альвеолярного отростка:

1 – выделение подбородочного нерва (на трупе); 2 – направление разреза: горизонтально на 1–2 мм ниже мукогингивальной границы от клыка до клыка; 3 – раскрытие донорской зоны на небе; 4 – определение места забора трансплантата трепаном; 5 – подготовка ложа под имплантат перед окончательным сверлением; 6 – выделение небной артерии (на трупе); 7 – рассеченный язычный нерв (на трупе); 8 – подготовленный кольцевидный трансплантат перед забором; 9 – кольцевидный трансплантат из ретромолярной области; 10 – широкое наращивание кости в области 25 зуба при толщине дна гайморовой пазухи 1 мм; 11 – латеральное окно в гайморову пазуху для установки кольцевидного трансплантата; 12 – два кольцевидных трансплантата из области подбородка в родной крови; 13 – кольцевидный трансплантат вводится в верхнечелюстную пазуху и ориентируется кортикальной частью вверх; 14 – достижение первичной стабильности кольцевидного трансплантата с помощью мембранного винта; 15 – клиническая ситуация через 3 года после протезирования; 16 – выраженная атрофия альвеолярного отростка нижней челюсти в задней области; 17 – тот же участок через 4 года после аугментации и нагрузки имплантата; 18 – большой костный дефект после остеотомии дистопированного 13 зуба; 19 – забор трансплантата из челюсти (извлечение из небной области было невозможно); 20 – припасовка окончательной ортопедической конструкции.

заборе трансплантата. Из ретромолярного пространства нижней челюсти невозможно изготовить больше одного КТ за один раз (рис., 7–9). Кроме того, манипуляции затрудняются из-за ограничения открывания рта или высокого расположения альвеолярного нерва. Чтобы не повредить этот нерв, следует сохранять безопасную дистанцию в 1, а лучше – 2 мм. В процессе забора аутокости язычный нерв должен быть защищен инструментом. Также следует убедиться в обеспечении адекватной толщины язычной кортикальной пластины для того, чтобы сохранить ее структурную целостность и избежать риска интра- или послеоперационных переломов.

Показания к применению кольцевидных трансплантатов

Главным преимуществом техники КТ является возможность одномоментной вертикальной аугментации и имплантации. Аугментация КТ является методом выбора в следующих случаях: открытый синус-лифтинг, выраженная атрофия нижней челюсти, удаление ретенированных клыков.

Синус-лифтинг. Обычно имплантат не может быть установлен и обладать первичной стабильностью, если толщина гайморовой пазухи менее 3 мм. В таких случаях обычно рекомендуют стандартный двухэтапный протокол: установка имплантатов выполняется через 3–6 месяцев после поднятия дна гайморовой пазухи.

Использование техники КТ делает это возможным за одну процедуру, что значительно сокращает общую продолжительность лечения.

В предоставленном на рис. 10 клиническом случае два кольцевидных трансплантата были получены из подбородочной зоны. До подготовки латерального окна в стенке верхнечелюстной пазухи (рис. 11) трансплантаты хранились в собственной крови (рис. 12). При установке трансплантат разворачивался в сторону верхнечелюстной пазухи. Его положение вверх кортикальной частью способствовало более легкой адаптации губчатого вещества к вогнутой поверхности нижней стенки гайморовой пазухи (рис. 13). Оставшиеся пространства заполнялось костнопластическим материалом.

При установке мембранного винта КТ стабилизируются в пазухе, и имплантат устанавливается с первичной стабилизацией (рис. 14). Эта процедура дает хорошие результаты с долгосрочными эффектами (рис. 15).

Выраженная атрофия нижней челюсти. Одним из наиболее сложных ситуаций в дентальной имплантологии является вертикальная аугментация при значительной атрофии нижней челюсти. Здесь также применима одномоментная техника КТ. На рентгенограмме – рис. 16 – представлена подобная клиническая ситуация. Расстояние до нижнечелюстного канала всего 5 мм. Установлены четыре имплантата Ankilos в области 35/45 и 36/46 зубов вместе с четырьмя КТ, забранными из подбородочной области. Как и на верхней челюсти, эта методика дает хорошие результаты с долгосрочным эффектом (рис. 17).

Ретенция и дистопия клыков. Ретинированные и дистопированные клыки не всегда можно переместить

в зубную дугу с помощью ортодонтических процедур. Если имеется достаточное расстояние в мезиально-дистальной плоскости, то можно использовать мостовидный протез. Если на соседних зубах отсутствуют дефекты, возможно замещение клыка коронкой с опорой на имплантат (рис. 18). Удаление таких клыков может привести к относительно большим дефектам в зоне альвеолярного отростка. Техника КТ позволяет компенсировать потери костной массы, избежать атрофии и управлять временем лечения. В данной ситуации КТ забирается из неба (рис. 19). Окончательные реставрации могут быть изготовлены через 6 месяцев после поддесневого заживления имплантатов Ankylos, установленных субкрестально (рис. 20).

Поступила в редакцию 26.09.2012.

3D ALVEOLAR RIDGE AUGMENTATION PROCEDURE USING RING-SHAPED TRANSPLANT: DONOR AREAS AND INDICATIONS

Orcan Yüksel¹, Bernhard Giesenhagen²

¹ Zahnarzt, Beispiele aus dem Praxisalltag von Dr. Orcan Yüksel & Kollegen mit Vorher und Nachher Bildern (Bockenheimer Landstr. 92, 60323 Frankfurt Germany), ² Pro-Implant Institute Institute for Dental Implantology and Aesthetic and International Training Centre (Obere Mauergasse 2 / Am Bitzen 6 34212 Melsungen Germany)

Summary – The paper provides methods of alveolar ridge augmentation using ring-shaped transplant in combination with Ankylos implants considered to be an alternative of classic two-stage augmentation. Describing advantages and disadvantages of various donor areas (chin, roof of mouth, retromolar lower jaw bone), the authors present sinus-lift procedure and surgical techniques for marked lower jaw-bone atrophy, retention, and canine tooth dystrophy.

Key words: augmentation, auto bone, ring-shaped transplant, implants.

Pacific Medical Journal, 2013, No. 1, p. 80–82.

УДК 616.327.2-006.3-053.7-073.756.8

ЗНАЧЕНИЕ КОМПЬЮТЕРНОЙ ТОМОГРАФИИ В ОПРЕДЕЛЕНИИ РАСПРОСТРАНЕНИЯ ЮНОШЕСКИХ АНГИОФИБРОМ НОСОГЛОТКИ В ПАНАЗОФАРИНГЕАЛЬНЫЕ АНАТОМИЧЕСКИЕ ОБРАЗОВАНИЯ И В ВЫРАБОТКЕ ОПТИМАЛЬНОЙ МЕТОДИКИ ДЛЯ ИХ УДАЛЕНИЯ

Г.О. Миненков¹, Б.Д. Шалабаев²

¹ Центр медицинских исследований «Медипол» (720001, Кыргызская Республика, г. Бишкек, ул. Абая, 37),

² Национальный госпиталь (720000, Кыргызская Республика, г. Бишкек, ул. Тоголок-Молдо, 1)

Ключевые слова: ангиофиброма, компьютерная томография, хирургическое лечение.

На материале 41 наблюдения юношеской ангиофибромы носоглотки представлены возможности компьютерной томографии в оценке обширности параназофарингеального распространения новообразования и выборе адекватного хирургического доступа для его удаления. Обсуждаются преимущества и недостатки боковой ринотомии, способа Лауэрса–Болона и показания к использованию комбинированного доступа.

Радикальное удаление юношеских ангиофибром носоглотки (ЮАФ), имеющих обширное параназофарингеальное распространение, представляет определенные

трудности [2, 4, 5, 7]. Иногда часть ножки новообразования во время операции в отсутствие надежного визуального контроля не иссекается, и опухоль продолжает заполнять указанные анатомические регионы, распространяясь в труднодоступные области лицевого черепа: птеригоретромаксиллярную и подвисочную области, основную пазуху, орбиту, основание черепа, а также другие параназальные синусы [3–5, 7]. По модифицированной классификации, предложенной профессором Г.А. Фейгиным, обширное распространение ЮАФ чаще всего регистрируется при III–IV стадии сфеноэктоидальных и птеригомаксиллярных вариантов роста новообразования [5]. Выбор метода для удаления

Миненков Геннадий Олегович – канд. мед. наук, заведующий отделом медицинской визуализации Центра медицинских исследований «Медипол»; e-mail: gmo1976@ Rambler.ru