

нового протокола ортопедического лечения с учетом состояния иммунного гомеостаза слизистой оболочки полости рта, основанного на комплексном обследовании с использованием биопсии области протезного ложа. На основании этих результатов которого принимается решение о выборе ортопедической конструкции.

References

1. Kaidashev I.P., Voloshina L.I., Shinkevich V.I. The role of dendritic cells in the provision of oral local immunity // Ukrainian Annual Almanac. 2001. No. 5. P. 80–87.
2. Leontiev V.K., Shestakov V.G., Voronin V.F. Assessment of the main directions of dentistry development. M: Medical Book, 2003. 280 p.
3. Lepilin A.V., Rubin V.I., Proshin A.G. The effect of removable plate dentures, made of acrylic plastic, on the structural and functional properties of the cell membranes of the oral mucosa // Dentistry. 2003. No. 2. P.51–54.
4. Nazarov P.G. The inflammation: local and systemic mechanisms of protection the mucous membranes // News of Otorhinolaryngology. 2001. No. 2 (26). P. 39–41.
5. Pervov U.U. The age-related changes in immune homeostasis of the mucous membrane of the gums in the area of impression area // Kazan Medical Journal. 2011. Vol. 92, No. 4. P. 553–557.
6. Strizhakov V.A., Kazanceva S.V., Zholudev S.E. The study of local immunity of patients with removable dentures of material Dental D // URL: www.stomatburg.ru/articles/klin/2_8.html (date 25.02.2012).

7. Walter M.J., Kajiwaru N., Karanja P. et al. Interleukin 12 p40 production by barrier epithelial cells during airway inflammation // J. Exp. Med. 2001. Vol. 193. P. 339–351.
8. Ueno H., Klechevsky E., Morita R. et al. Dendritic cell subsets in health and disease // Immunol. Rev. 2007. Vol. 219. P. 118.

Поступила в редакцию 28.03.2012.

THE STATE OF MUCOSAL IMMUNE HOMEOSTASIS DEPENDING ON MATERIALS USED IN DENTAL PROSTHESES SUPPORTED BY TOOTH IMPLANTS

S.V. Ignatiev¹, Yu.Yu. Pervov¹, R.Sh. Gvetadze², G.V. Reva¹, A.V. Frolov¹

¹Vladivostok State Medical University (2 Ostryakova Av. Vladivostok 690950 Russian Federation), ²Central Research Institute of Dental and Maxillofacial Surgery (16 Timur Frunze St. Moscow 119991 Russian Federation)

Summary – Using clinical immunohistochemical screening the authors have analysed the dependence in the changes of oral mucosal membrane known to arise from the application of removable and bridge dental prostheses considering the anatomic substrate parameters that ensured local immune homeostasis. As shown, there is an advantage of implant-supported fixed porcelain fused metal prostheses over the acrylic resin dental prostheses. The authors offer a new protocol of orthopedic treatment that considers the state of immune homeostasis in the oral cavity. This protocol includes an integrated examination with prosthetic bed biopsy that plays a key role in choosing the dental prosthesis.

Key words: dental prostheses, tooth implants, local immunity, immunohistochemistry.

Pacific Medical Journal, 2013, No. 1, p. 29–31.

УДК 616.314-089.843:612.017

ОЦЕНКА ЦИТОКИНОВОГО ПРОФИЛЯ У ПАЦИЕНТОВ ДО И ПОСЛЕ ДЕНТАЛЬНОЙ ИМПЛАНТАЦИИ

Ю.В. Югай, В.Е. Толмачев, Е.В. Маркелова, А.А. Голицына

Владивостокский государственный медицинский университет (690950, г. Владивосток, пр-т. Острякова, 2)

Ключевые слова: цитокины, дентальная имплантация, сыворотка крови, ротовая жидкость.

Исследовали уровни цитокинов (фактор некроза опухоли- α , интерлейкины 1 β , 4 и 6) в сыворотке крови и ротовой жидкости до и после (7-е сутки) дентальной имплантации у 30 пациентов 30–60 лет. Сравнивались показатели в случаях неосложненного (20 человек) и осложненного острым мукозитом (10 человек) послеоперационного периода. Выявлено значительное повышение концентрации фактора некроза опухоли- α на локальном и системном уровнях после имплантации. Содержание интерлейкина-1 β в ротовой жидкости после операции значительно превышало содержание остальных цитокинов. Основной особенностью локального цитокинового профиля у пациентов с осложненным течением послеоперационного периода явилось увеличение удельного веса интерлейкина-6 при недостаточности интерлейкина-4. Показано, что уровень интерлейкина-6 в слюне выше 4 пг/мл может служить дополнительным диагностическим признаком осложнений дентальной имплантации.

Зубная имплантация как наиболее передовой метод устранения дефектов зубных рядов в последние годы получила широкое распространение. У большинства пациентов появилась реальная альтернатива съемному протезированию. Материалом для изготовления

дентальных имплантатов является титан – биоинертный и биосовместимый металл, тем не менее он является инородным телом, попадающим в достаточно агрессивную по отношению к нему среду. Несмотря на очевидные успехи в области дентальной имплантологии, одним из наиболее частых ранних осложнений данного типа хирургического вмешательства является периимплантит и, как следствие, отторжение имплантата. Воспалительный процесс и избыточная продукция медиаторов воспаления может приводить к развитию осложнений после дентальной имплантации. В ряде работ установлено, что степень выраженности патологического процесса и его прогрессии от легкого к более тяжелому течению зависят от уровня и баланса цитокинов, продуцируемых Т-хелперами 1-го, 2-го и 17-го типов, а также Т-регуляторными клетками [3–5]. В связи с вышеуказанным актуальным является выявление локальных иммунных нарушений и дисбаланса в системе цитокинов после дентальной имплантации.

Материал и методы. На клинической базе ВГМУ, в хирургическом отделении медицинского объединения

Югай Юрий Вячеславович – аспирант кафедры патологической физиологии ВГМУ; e-mail: yugy.yugay@yandex.ru

ДВО РАН и в стоматологической поликлинике обследованы 30 пациентов 30–60 лет, которым была проведена дентальная имплантация. В 20 случаях послеоперационный период протекал без осложнений (1-я группа), у 10 человек диагностировано раннее осложнение – острый мукозит, проявлявшийся отеком и гиперемией мягких тканей в зоне операции (2-я группа).

Исследовали сыворотку крови и ротовую жидкость до и после (7-е сутки) дентальной имплантации. В них иммуноферментным методом определяли уровни фактора некроза опухоли- α (tumor necrosis factor- α , TNF- α) и интерлейкинов (interleukin, IL) 1 β , 4 и 6 (реактивы R&D diagnostics Inc, США). Контролем служили результаты обследования 20 практически здоровых добровольцев сопоставимого возраста.

Полученные данные обработаны методами вариационной статистики и корреляционного анализа (коэффициент ранговой корреляции Спирмена, критерий согласия Пирсона).

Результаты исследования. Уровни TNF- α , IL-1 β , IL-4 и IL-6 как в сыворотке крови, так и в ротовой жидкости у всех пациентов до операции существенно не отличались от показателей контрольной группы. На 7-е сутки после имплантации зарегистрировано почти 2-кратное системное увеличение концентрации TNF- α у пациентов 1-й группы и более чем 10-кратное повышение его уровня в крови у представителей 2-й группы. Аналогичные изменения концентрации TNF- α выявлены и в ротовой жидкости (табл.). Расчет коэффициента корреляции Спирмена между системным и локальным уровнями TNF- α показал прямую и сильную связь ($\rho=0,8$).

Концентрация IL-1 β в сыворотке крови и ротовой жидкости в 1-й группе не отличалась от показателей, полученных до оперативного вмешательства, и показателей контроля. Во 2-й же группе зафиксировано значительное повышение его содержания как на системном, так и на локальном уровнях (табл.).

Содержание IL-6 в сыворотке крови и ротовой жидкости при гладком течении послеоперационного периода также не отличалось от показателей контрольной группы, а у пациентов 2-й группы значительно превышало норму (табл.). Уровень IL-6 в ротовой жидкости, превышавший 4 пг/мл, был сопряжен с осложненным течением послеоперационного периода ($\chi^2=4,27$, $p<0,05$). Системный и локальный уровни этого цитокина находились в прямой, сильной связи ($\rho=0,8$).

Концентрация системного IL-4 на 7-е сутки после операции у пациентов обеих групп значительно увеличивалась, на локальном же уровне повышение показателей определено только во 2-й группе (табл.).

При комплексной оценке цитокинового профиля сыворотки крови во 2-й группе зафиксировано превалирование провоспалительных медиаторов (IL-1 β ,

Таблица

Уровень цитокинов в сыворотке и ротовой жидкости до и после дентальной имплантации

Цитокин		Контроль	До операции	1-я группа	2-я группа
TNF- α	сист.	3,63 \pm 1,56	4,82 \pm 1,25	8,66 \pm 1,34 ¹	61,45 \pm 1,61 ^{1,2}
	лок.	3,41 \pm 0,57	3,63 \pm 0,85	8,69 \pm 1,22 ¹	27,63 \pm 1,53 ^{1,2}
IL-1 β	сист.	2,35 \pm 1,42	1,40 \pm 0,70	2,05 \pm 0,60	52,63 \pm 1,07 ^{1,2}
	лок.	40,44 \pm 1,98	36,21 \pm 4,43	39,21 \pm 4,56	298,92 \pm 3,74 ^{1,2}
IL-6	сист.	1,64 \pm 0,49	1,76 \pm 0,34	1,78 \pm 0,13	41,87 \pm 4,14 ^{1,2}
	лок.	1,43 \pm 0,14	1,73 \pm 0,38	2,52 \pm 0,11	45,87 \pm 4,45 ^{1,2}
IL-4	сист.	4,11 \pm 0,13	4,72 \pm 0,67	21,27 \pm 2,22 ¹	32,30 \pm 4,46 ¹
	лок.	6,62 \pm 0,11	8,84 \pm 0,20	9,24 \pm 0,27	24,7 \pm 0,71 ^{1,2}

¹ Разница с контролем статистически значима.

² Разница с 1-й группой статистически значима.

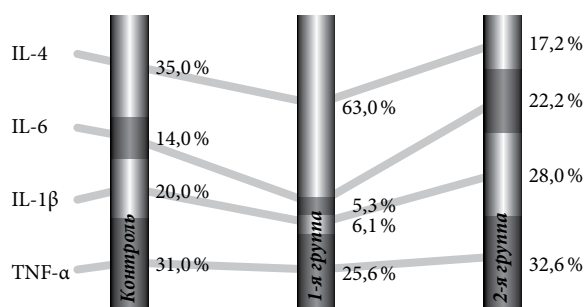


Рис. 1. Спектр цитокинов сыворотки крови после дентальной имплантации.

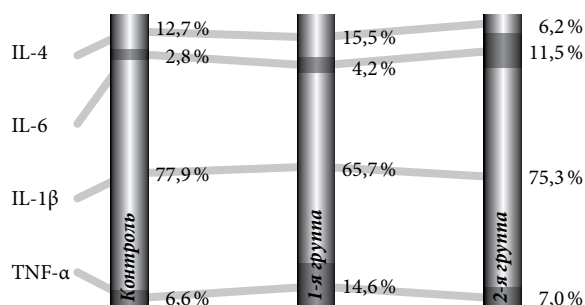


Рис. 2. Спектр цитокинов слюны после дентальной имплантации.

IL-6) и относительный дефицит IL-4. У пациентов же 1-й группы увеличивался удельный вес IL-4. (рис. 1, 2). В слюне относительное содержание IL-1 β значительно превышало удельный вес остальных цитокинов (рис. 2). Основной особенностью цитокинового профиля ротовой жидкости пациентов 2-й группы явилось увеличение удельного веса IL-6 при недостаточности IL-4.

Обсуждение полученных данных. После дентальной имплантации наблюдалось повышение системного и локального уровней TNF- α , при этом у пациентов с гладким течением послеоперационного периода концентрация данного цитокина в ротовой жидкости была вдвое выше. Продукция TNF- α в очаге воспаления обеспечивает хемотаксис лимфоцитов и гранулоцитов, усиление фагоцитоза и микробицидности фагоцитов, усиленную их дегрануляцию, продукцию и секрецию реактивных кислородных радикалов.

Биологические эффекты TNF- α сходны с эффектами других цитокинов, он повышает активность нитроксидсинтазы, увеличивая выработку активных метаболитов азота, способствуя осуществлению антимикробной защиты. Усиление выработки этого цитокина опосредовано операционной травмой и, вероятно, свидетельствует о защитно-приспособительной роли умеренного повышения его продукции. Учитывая тесную корреляцию системного и локального уровней TNF- α на основе исследования слюны можно анализировать динамику колебаний его концентрации в сыворотке крови.

Повышенная концентрация IL-1 β и IL-6 у пациентов с ранними послеоперационными осложнениями может отражать активность воспалительного процесса. Схожесть изменения уровней IL-1 β в сыворотке крови и ротовой жидкости свидетельствует о том, что на фоне активации местного воспалительного процесса развивается системный воспалительный ответ. Это может сопровождаться пролиферацией В- и Т-клеток, индукцией экспрессии генов других цитокинов, циклооксигеназы и липооксигеназы, активацией клеток эндотелия, что и вызывает острофазовую реакцию и приводит к повышению уровня IL-1 β в сыворотке крови. При расчете цитокинового профиля ротовой жидкости показано, что относительное содержание IL-1 β значительно превышало долю остальных цитокинов, что, вероятно, связано с активацией его продукции микробиотой полости рта.

Активный синтез IL-6 начинается сразу после воздействия на клетки различных медиаторов. Быстрая и выраженная реакция на многообразную группу эндогенных и экзогенных веществ указывает на то, что данный цитокин относится к категории ранних медиаторов. Подобное свойство имеет особое значение в быстром формировании реакции организма на внедрение чужеродных патогенов или на повреждение тканей [2]. Оптимальный ответ на травму или инфекцию осуществляется лишь в присутствии IL-6 [6], и концентрация IL-6 в ротовой жидкости выше 4 пг/мл, как показано выше, может служить дополнительным диагностическим признаком осложнений дентальной имплантации. Как и для TNF- α , локальный уровень IL-6 отражает содержание этого цитокина в сыворотке крови.

Воспалительный процесс индуцирует выработку иммунокомпетентными клетками противовоспалительных цитокинов (IL-4, IL-10 и т.д.), а равновесие между эффектами про- и противовоспалительных цитокинов влияет на его исход [1, 7]. Так, выявлено повышение концентрации IL-4 в сыворотке крови и ротовой жидкости при осложнениях дентальной имплантации, тогда как у пациентов с гладким течением послеоперационного периода происходило повышение уровня этого цитокина только в сыворотке крови. Основной противовоспалительный эффект IL-4 реализуется за счет ингибирования

провоспалительных цитокинов. Рассчитанный цитокиновый профиль наглядно показывает, что удельный вес IL-4 в сыворотке крови пациентов с гладким послеоперационным периодом значительно выше удельного веса других цитокинов, что свидетельствует о его компенсаторной роли и регуляции продукции IL-6 и TNF- α , которые появляются в результате реакции на операционную травму и внедрение имплантата. В то же время противовоспалительный IL-4 ингибирует Т-клеточный ответ, так как блокирует выработку IL-1 β . IL-4 также требуется для активации В-клеток, обеспечивая реализацию гуморального иммунитета. Это позволяет считать IL-4 одним из основных мессенджеров, контролирующих процессы локального воспаления при дентальной имплантации.

References

1. Ilin A.A. Dynamics of indicators activity of immuno-inflammation in the oral cavity in women with postmenopausal osteoporosis against the dental implant // Reporter of new medical technologies. 2007. Vol. XIV, No. 4. P. 111.
2. Korol D.M., Kaidashev I.P., Shinkevich V.I., Ryabenko V.V. The characterization of the state of local mucosal immunity in gingival established dental implants // Modern Dentistry. 2003. No. 1. P. 80.
3. Markelova E.V., Vinchel R.V., Kuzmin I.I. New prognostic criteria of adverse postoperative period in patients undergoing hip replacement surgery // Allergy and immunology. 2006. Vol. 7, No. 3. P. 375–376.
4. Simbircev A.S. The cytokines: classification and biological functions // Cytokines and Inflammation. 2004. Vol. 3, No. 2. P. 16–21.
5. Yarin A.A. Immunology: textbook. M.: Medicine, 2010. 608 p.
6. Mine Y., Makihiro S., Nikawa H. Impact of titanium ions on osteoblast-, osteoclast- and gingival epithelial-like cells // J. Prosthodont Res. 2009. Vol. 54, No. 1. P. 1–6.
7. Nowzari H., Botero J.E., De Giacomo M. et al. Microbiology and cytokine levels around healthy dental implants and teeth // Clin. Implant. Dent. Relat. Res. 2006. Vol. 8. P. 1–10.

Поступила в редакцию 26.09.2012.

RESEARCH OF CYTOKINE PROFILE BEFORE AND AFTER DENTAL IMPLANTATION

*Yu. V. Yugay, V.E. Tolmachev, E.V. Markelova, A.A. Golitsyna
Vladivostok State Medical University (2 Ostryakova Av. Vladivostok
690950 Russian Federation)*

Summary – The authors have measured the cytokine levels (tumour necrosis- α factor, interleukins 1 β , 4 and 6) in blood serum and oral fluid before and after dental implantation in 30 patients aged 30–60 years old, and compared the indices obtained in case of non-complicated post-surgery period (20 patients) and during the post-surgery period complicated with mucositis (10 patients). After implantation, there was a significant increase of the tumour necrosis- α factor at the local and system levels. During the post-operative period, the content of interleukin-1 β in oral fluid considerably exceeded the level of other cytokines. The local cytokine profile in patients with complicated course of the post-operative period was mostly characterised by increased level of interleukin-6 and insufficient content of interleukin-4. As reported, the level of interleukin-4 in saliva of over 4 pg/mL may be indicative of complicated dental implantation.

Key words: cytokines, dental implantation, blood serum, oral fluid.