

УДК 616.314-002-036.13-07-084

РАННЯЯ ДИАГНОСТИКА И ЛЕЧЕБНО-ПРОФИЛАКТИЧЕСКАЯ ТЕРАПИЯ НАЧАЛЬНОГО КАРИЕСА ЗУБОВ

Ю.А. Ипполитов, Н.С. Моисеева

Воронежская государственная медицинская академия им. Н.Н. Бурденко (394000, г. Воронеж, ул. Студенческая, 10)

Ключевые слова: кариес, индекс клинической оценки, реминерализующий гель.

На основании 3-летнего наблюдения за 60 пациентами 18–25 лет показано, что использование реминерализующего геля в стоматологической клинике повышает резистентность эмали зубов к продуктам жизнедеятельности микроорганизмов и может служить эффективным средством профилактики кариеса. В качестве доказательств использованы данные, полученные на основе рентгенологического исследования, электронной микроскопии, оценки флюоресценции и электропроводности твердых тканей зуба с вычислением авторского индекса клинической оценки состояния твердых тканей зуба и статистического анализа.

В последние годы все актуальнее ставится вопрос о достоверности классических методов распознавания тяжести кариозного процесса, а также ведется активный поиск и внедрение новых методов его ранней диагностики. Несмотря на очевидные успехи в профилактике кариеса зубов, это заболевание все еще представляет серьезную проблему для здравоохранения в большинстве стран мира, особенно в связи с неуклонным ростом стоимости реставрационного лечения и осложнениями, связанными с общими болезнями [2]. И хотя инфекционная природа этого заболевания доказана, реализация инфекции в запуске кариозного процесса наблюдается далеко не всегда. Поэтому инфекционная природа кариеса является зависимой от экологической ситуации в зубном налете [6]. Вероятно, только чистка зубов не может гарантировать здоровье полости рта [3]. Ясно также, что кариес зубов не может быть полностью предотвращен только мерами фтор-профилактики [7]. Современные научные подходы к лечению здесь направлены на снижение адгезии кариесогенных микроорганизмов к поверхности зуба путем блокады специфических рецепторов, ответственных за прикрепление бактериальных агентов, или разработку генетически модифицированного штамма *Streptococcus mutans*, способного вытеснить лактатобразующего кариесогенного *S. mutans* [4, 5]. Актуальным является также повышение резистентности твердых тканей зуба к деминерализации. В этом отношении искусственное формирование «тканевого барьера», компонентами которого являются вещества белковой природы в комплексе с макроэлементами, можно считать физиологичным, так как межпризменные пространства эмали, периодонтбластический объем дентинных канальцев и структура цемента корня зуба содержат эти вещества в норме [1].

Цель исследования: повышение эффективности профилактики кариозного процесса зубов с помощью

лечебно-профилактического средства, содержащего вещества белковой природы.

Материал и методы. В работе использован реминерализующий гель «Радогель-ГАМК», изготовленный совместно с сотрудниками фирмы ООО «Радуга Р» (Россия), содержащий спектр аминокислот, гиалуроновую кислоту, определенные ранее в срезах зуба с помощью гистохимических методик [1], а также макроэлемент (кальций), витамин D и антибактериальное средство (цитрат).

Под наблюдением находились две группы пациентов (по 60 человек) в возрасте от 18 до 25 лет. В 1-й группе (контрольная) использованы стандартные профилактические мероприятия, включавшие гигиену полости рта с помощью зубных щеток, паст, флоссов, ополаскивателей. Во 2-й группе применяли реминерализующий гель в виде аппликаций по 15–20 мин с предварительной механической очисткой зубов с помощью ватного тампона и 3% раствора перекиси водорода. После аппликации в течение часа прием пищи ограничивали с целью создания оптимальных условий для диффузии компонентов геля в межпризменные эмалевые пространства. Курс профилактических мероприятий проводили в течение месяца через день, исключая выходные. Через год аппликации пациентам повторяли снова.

Кроме основных методов исследования (опрос, клинический осмотр) во всех случаях во время стоматологического осмотра проводили витальное окрашивание зубов 2% водным раствором метиленового синего, интраоральную рентгенографию, оценку флюоресценции твердых тканей зуба с помощью светодиодного активатора «LED актив» при длине волны 530 нм, освещенности 100 000 лк, а также при длине волны 625 нм при плотности мощности излучения 140 мВт/см² (фирма ООО «МЕДТОРГ+», Россия). Принцип действия активатора основан на применении света мощных светодиодов с большой интенсивностью монохромного свечения без тепловой составляющей. При обследовании гладких поверхностей эмали или обнаженного цемента корня с помощью излучения зеленого цвета наиболее эффективно диагностируются очаги начальной деминерализации в виде изменения флюоресценции. Параметры флюоресценции при обследовании фиссур жевательных поверхностей моляров и премоляров световым излучением красного цвета достоверно изменяются при наличии деминерализации и продуктов метаболизма микроорганизмов. Степень деминерализации, несомненно, имеет

количественные характеристики вследствие изменения пропускания света. Чем выше интенсивность обмена веществ микроорганизмов в очаге деминерализации, тем выраженнее отличия свечения от флюоресценции здоровых тканей.

Электропроводность твердых тканей зуба определяют с помощью электродиагностического аппарата «ДентЭст» (ЗАО «Гео-софт Дент», Россия). Измерения проводили при постоянном напряжении (4,26 вольт), а полученные результаты в микроамперах пересчитывали на значение сопротивления твердых тканей зуба.

Для анализа проницаемости эмали зуба для реминерализующего геля аппликации проводили пациентам, у которых по ортодонтическим показаниям зуб подлежал удалению. Сколы удаленных зубов оценивали с помощью низковакуумного растрового электронного микроскопа JEOL JSM-6380 LV (Япония). Изображения были получены в режимах вторично-электронной эмиссии и обратно-рассеянных электронов. Распределение химических элементов в области эмали зуба было исследовано методом микрорентгеноспектрального картирования поперечных сколов с помощью системы энергодисперсного анализа INCA-250. На рентгеновских картах распределение химических элементов в поверхностном и глубоких слоях эмали представлено тремя химическими элементами, помеченными цветом (углерод – красный, кальций – синий, кислород – зеленый), характеризующих проникновение компонентов белковой природы геля в эмаль зуба. С помощью рентгеноспектрального элементного микроанализа исследованы участки эмали зуба в наружных и глубже расположенных слоях.

Для оценки прироста интенсивности кариеса использовали разработанный нами индекс клинической оценки состояния твердых тканей зуба. Для его расчета после интраоральной рентгенографии, светоиндуцированной флюоресценции и измерения электросопротивления твердых тканей зуба, стадии кариозного процесса оцениваются по пятибалльной шкале (табл. 1). Индекс вычисляется как отношение суммы баллов к общему количеству обследованных зубов. Например, если в полости рта пациента имеется фиссурный кариес в пределах эмали двух жевательных зубов и начальный кариес трех зубов в виде белого пятна, то индекс клинической оценки при наличии 32 зубов будет: $(2+2+1+1+1):32=0,22$.

Повышение индекса через определенный промежуток времени говорит о прогрессировании кариозных очагов, а снижение – об адекватных лечебно-профилактических мероприятиях.

Результаты исследования. В результате исследования, длившихся 3 года, установлено, что прирост интенсивности кариозного процесса в 1-й группе составил $0,270 \pm 0,002$, тогда как во 2-й группе этот показатель

Таблица 1

Комплекс методов оценки состояния твердых тканей зуба

Стадия кариеса	Баллы*	Метод оценки			
		рентгенологический**	электрометрия, Ом	флюоресценция	
				530 нм	625 нм
Интактная эмаль	0	R ₀	$>8,5 \times 10^6$	–	–
Стадия белого пятна	1	R ₀	$<8,5 \times 10^6$	+	–
Поверхностный кариес 1	2	R ₁	$<4,2 \times 10^6$	++	–
Поверхностный кариес 2	3	R ₂	$<8,5 \times 10^5$	+++	+
Средний кариес	4	R ₃	$<8,5 \times 10^4$	++++	++
Глубокий кариес	5	R ₄	$<4,2 \times 10^4$	+++++	+++

* При наличии пломбированных зубов оценка выставлялась в зависимости от значения электрометрического сопротивления на границе пломбы и твердых тканей.

** R₀ – признаков деструкции нет, R₁ – деминерализация внешней половины эмали, R₂ – деминерализация всего слоя эмали, R₃ – деминерализация эмали и внешней половины дентина, R₄ – деминерализация эмали и глубоких слоев дентина.

Таблица 2

Количественный элементный химический состав эмали

Элемент	Весовой, %		Атомный, %	
	наружный слой	средний слой	наружный слой	средний слой
C	36,42	25,35	58,06	41,23
O	12,99	27,02	15,54	32,99
Na	0,13	0,32	0,11	0,28
Mg	0,17	0,18	0,13	0,14
Si	–	0,38	–	0,27
P	15,04	15,95	9,30	10,06
Cl	0,48	0,35	0,26	0,19
Ca	34,77	30,45	16,61	14,84

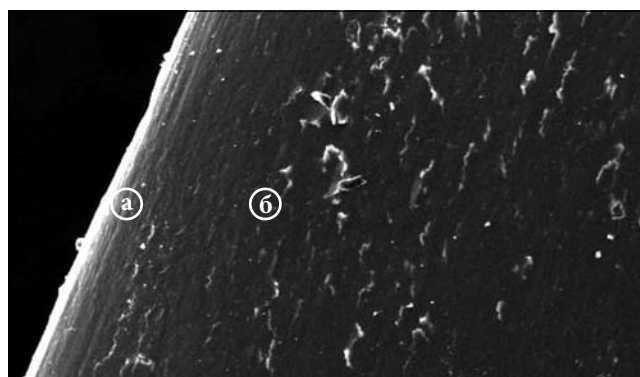


Рис. Изображение в режиме вторичной электронной эмиссии рентгеноспектрального микроанализа распределения химических элементов:

a – зона сканирования в наружном слое эмали, б – зона сканирования в среднем слое эмали; $\times 500$.

был достоверно ниже – $0,060 \pm 0,010$. На электронном изображении в режиме вторичной эмиссии зарегистрировано достоверное повышение концентрации углерода и кальция в наружном слое эмали в отличие от глубже расположенных слоев, что подтверждалось проникновением компонентов реминерализующего геля в межпризмные пространства (табл. 2, рис.).

Обсуждение полученных данных. Эффективными методами выявления начальных очагов деминерализации эмали зарекомендовали себя определение

электропроводности и флюоресценция твердых тканей зуба, что позволило интерпретировать оценку в балльной системе. Метод витального окрашивания 2% раствором метиленового синего выявлял очаги деминерализации эмали на вестибулярных и оральных поверхностях, тогда как диагностическая значимость этого метода на апроксимальных поверхностях была низкой. С помощью рентгеноспектрального элементного микроанализа установлено, что углерод, как характерный компонент аминокислот, содержащихся в реминерализующем геле, накапливался в наружном слое эмали.

Таким образом, реминерализующий гель «Радогель-ГАМК», содержащий незаменимые аминокислоты и гиалуроновую кислоту, проникает в межпризмные пространства эмали, повышает ее резистентность к продуктам жизнедеятельности микроорганизмов и эффективность профилактики кариеса зубов.

References

1. Ippolitov U.A., Bykov E.G., Topochemistry and content of cationic protein in human tooth structures // *News of Clinical Cytology*. 2001. Vol. 5, No. 3–4. P. 162–164.
2. Leus P.A. Biofilm on the surface of the tooth and caries. M.: ST-BOOK, 2008. 88 p.
3. Rule Zh.F. The professional practice in the prevention of dentist. M.: MEDpressinform, 2010. 368 p.

4. Cisar J.O. Specific inhibitors of bacterial adhesion: observation from the study of gram-positive bacteria that initiate biofilm formation on the tooth surface // *Adv. Dent. Res.* 1997. Vol. 11. P. 168–175.
5. Hillman J.D. Construction and characterization of an effector strain of streptococcus mutans for replacement-therapy of dental caries // *Infect. Immun.* 2000. Vol. 68. P. 543–549.
6. March P.D. The oral microflora-friend or foe? Can we decide? // *International Dental Journal*. 2006. Vol. 56, No. 4, suppl. 1. P. 233–239.
7. Marthaler T.M. Cariostatic efficacy of the combined use of fluorides // *J. Dent. Res.* 1990. Vol. 69. P. 797–800.

Поступила в редакцию 29.02.2012.

EARLY DIAGNOSTICS AND PREVENTIVE AND CURATIVE TREATMENT OF INITIAL DENTAL CARIES

Yu.A. Ippolitov, N.S. Moiseeva

Voronezh State Medical Academy named after N.N. Burdenko (10 Studencheskaya St. Voronezh 394000 Russian Federation)

Summary – Three-year follow-up of 60 patients aged 18 to 25 years old reveals the effects from application of remineralising gel in dental clinic that appears to increase the resistance of tooth enamel to bacterial life products and proves to be an efficient medication aimed at the prevention of dental caries. This is confirmed by data obtained from X-ray imaging, electron microscopy, measurements of fluorescence and conductance of hard tooth tissues, and authors' method of clinical assessment of hard tooth tissue state, and statistical analysis.

Key words: *caries, clinical assessment index, remineralisation gel.*

Pacific Medical Journal, 2013, No. 1, p. 49–51.

УДК 616.31-002-06:616.34-002-07

СОСТОЯНИЕ ОРГАНОВ ПОЛОСТИ РТА У ПАЦИЕНТОВ С ВОСПАЛИТЕЛЬНЫМИ ЗАБОЛЕВАНИЯМИ КИШЕЧНИКА ПО ДАННЫМ ФУНКЦИОНАЛЬНЫХ И ЛАБОРАТОРНЫХ ИССЛЕДОВАНИЙ

А.В. Цимбалитов, Н.С. Робакидзе, С.Ю. Тытюк

Северо-Западный государственный медицинский университет им. И.И. Мечникова (198302, г. Санкт-Петербург, ул. Кирочная, 41)

Ключевые слова: *болезнь Крона, язвенный колит, стоматит, пародонтит.*

На материале обследования 80 больных с воспалительными заболеваниями кишечника установлена высокая частота стоматологической патологии, среди которой отмечены хронический катаральный и хронический рецидивирующий афтозный стоматиты, воспалительные заболевания пародонта. Обнаружены нарушения гемодинамики пародонта и слизистой оболочки полости рта на различных уровнях. Выявлен дисбаланс про- и противовоспалительных цитокинов ротовой жидкости, а также высокая частота вирусной инфекции Эпштейна–Барр в слизистой оболочке полости рта, что свидетельствует о нарушении факторов местного иммунитета. Указанные изменения могут являться причиной высокой частоты стоматологической патологии у пациентов с болезнью Крона и язвенным колитом.

Этиология и патогенез многих видов воспалительных стоматологических заболеваний и воспалительных заболеваний кишечника (ВЗК) до настоящего времени остаются предметом дискуссий [1, 3, 7, 9]. Имеются представления об общих и местных нарушениях в иммунной системе при ВЗК, а также при разнообразных

внекишечных поражениях различных органов и систем, в том числе и челюстно-лицевой области [5, 6]. Хронический рецидивирующий афтозный стоматит, катаральный стоматит, пародонтит и другие стоматологические заболевания зачастую сопровождают ВЗК и рассматриваются в данной ситуации как их внекишечные проявления [2, 4]. Изучение расстройств гемодинамики и микроциркуляции органов полости рта может вплотную приблизить нас к решению проблем патогенеза, а возможно, и этиологии ВЗК, учитывая тесную взаимосвязь и взаимозависимость проксимального и дистального отделов пищеварительного тракта [8].

Цель исследования: анализ взаимосвязи функциональных и иммунных нарушений при стоматологических заболеваниях у пациентов с ВЗК.

Материал и методы. Проведено стоматологическое обследование и сбор анамнеза у 80 человек с верифицированными ВЗК. Выполнен комплекс функциональных исследований слизистой оболочки полости рта (СОПР) и пародонта (реопародонтография,

Тытюк Сергей Юрьевич – аспирант кафедры ортопедической стоматологии СЗГМУ; e-mail: sergei_tytyuk@mail.ru