

УДК 617.51/52-001-089.8

## СТРУКТУРА И ХИРУРГИЧЕСКОЕ ЛЕЧЕНИЕ ЧЕРЕПНО-ЛИЦЕВОЙ ТРАВМЫ ВО ВЛАДИВОСТОКСКОЙ КЛИНИЧЕСКОЙ БОЛЬНИЦЕ № 2

Ю.И. Оконская, Р.И. Тоторкулов, В.А. Павлов, Д.И. Емельянов

Владивостокская клиническая больница № 2 (690105 г. Владивосток, ул. Русская, 57)

**Ключевые слова:** краниофациальная травма, реконструктивная хирургия.

Проведен анализ 435 наблюдений краниофациальной травмы на материале Владивостокской клинической больницы № 2 за 2009–2011 гг. Чаще всего этому виду травматизма были подвержены мужчины молодого трудоспособного возраста. Переломы верхней и средней зон лица превалировали при автодорожных происшествиях. Бытовая и автодорожная травма в большинстве случаев была спровоцирована алкогольным или наркотическим опьянением. Ранее проведение реконструктивных вмешательств позволило добиться максимальных функциональных и эстетических результатов, избежать или свести к минимуму возникновения посттравматических деформаций и ускорить регресс неврологической симптоматики.

Количество пациентов с черепно-мозговой травмой, сопровождающейся повреждением лицевых костей, по разным данным, составляет 25–30 % от всех пострадавших с сочетанной черепно-мозговой травмой [1, 3, 4, 8, 9]. Лечение данного вида травмы занимаются нейрохирурги, челюстно-лицевые хирурги, офтальмологи, оториноларингологи. Выбор, последовательность и преемственность проводимых узкими специалистами оперативных вмешательств зачастую не соответствует степени и объему разрушений [1]. С позиций нейрохирургии особенно важно выполнение одновременных ранних оперативных вмешательств, направленных на устранение дефектов верхней и средней зон лица и внутричерепных посттравматических осложнений [2]. Немалую долю в структуре этой травмы по локализации повреждения принадлежит средней зоне лица, включающей в себя и скулоносоглазничный комплекс, – по данным разных авторов, от 6 до 24 % [1, 3, 4, 7–9, 12].

Необходимо отметить, что тяжелые травмы средней зоны лица являются причиной не только функциональных нарушений, связанных с изменением расположения глазного яблока, нарушениями носового дыхания и прикуса, но и значительного обезображивания лица, приводящего, как правило, к тяжелым психическим нарушениям и социальной дизадаптации [5].

Целью настоящего исследования явилось изучение структуры черепно-лицевой травмы и эффективности хирургического лечения у пациентов с сочетанными повреждениями лицевого скелета и головного мозга.

**Материал и методы.** Предметом анализа послужили 435 наблюдений краниофациальной травмы среди лиц, госпитализированных в экстренном порядке и находившихся на стационарном лечении в ВКБ № 2 с февраля 2009 по декабрь 2011 г. Травма была бытовой в 59,1 % случаев (257 пациентов), вследствие дорожно-

транспортных происшествий – 34,0 % (148 больных), производственной – 6,0 % (26 пациентов), спортивной – 0,9 % (4 пострадавших).

По локализации переломы распределились следующим образом: скуловая кость – 20,9 % (91 случай), верхняя челюсть – 20,0 % (87 случаев), нижняя челюсть – 19,8 % (86 случаев), лобная кость – 6,9 % (30 случаев), средняя зона лица – 50,8 % (221 случай), средняя зона и нижняя челюсть – 6,2 % (27 случаев), средняя зона и лоб – 4,8 % (21 случай). Чаще всего (50,8 % наблюдений) с черепно-мозговой травмой сочетались повреждения средней зоны лица – 221 пациент.

Результатом дорожно-транспортных происшествий в большинстве случаев были травмы верхней и средней зон лица. Алкогольное или наркотическое опьянение зарегистрировано у 293 (67,5 %) обследованных.

Тяжелая черепно-мозговая травма, такая как переломы костей свода и основания черепа, ушибы мозга тяжелой и средней степеней тяжести, субарахноидальные кровоизлияния, внутричерепные объемные образования, отмечена у 125 (28,7 %) больных. Сотрясения и ушибы мозга легкой степени наблюдались у 310 (71,3 %) госпитализированных.

Переломы верхней челюсти по типу Ле Фор I, II и III сопровождалась закрытой черепно-лицевой травмой легкой и средней степени в 64 случаях. У 23 пострадавших повреждение лица сочеталось с открытой черепно-мозговой травмой вследствие переломов костей основания и свода черепа. Повреждения костей средней зоны лица и черепа сопровождалась нарушением целостности окружающих мягких тканей в 66,9 % случаев. У 117 обследованных краниофациальная травма сочеталась с переломами костей носа, у 39 – со спинно-мозговой травмой.

Все госпитализированные обследованы клинически, лабораторно, рентгенологически по общепринятым методикам. Также выполнены компьютерная томография и комплекс дополнительных исследований: неврологическое, нейроофтальмологическое, отоневрологическое. Прооперировано 249 пациентов – 57,2 % от общего количества.

**Результаты исследования.** В 2009 г. госпитализированы 123 пациента с черепно-лицевой травмой (87,3 % – мужчины), в 2010 г. – 128 пациентов (82,8 % – мужчины), в 2011 – 184 пациента (78,8 % – мужчины). В среднем соотношение мужчин и женщин равнялось 5:1. Больше были подвержены травме люди трудоспособного возраста (18–50 лет), составившие 83 % наблюдений (361 человек). За три года количество

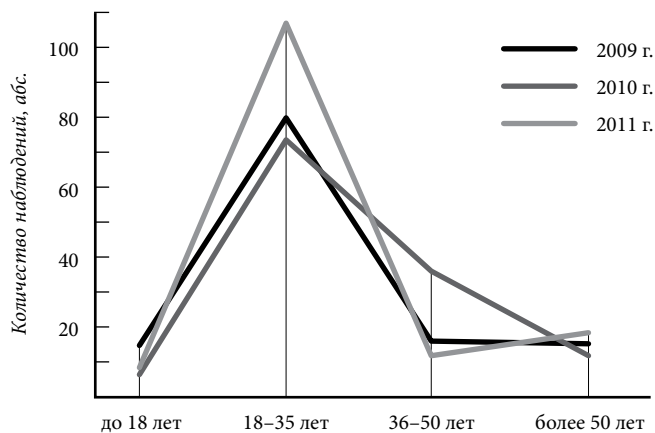


Рис. 1. Распределение пациентов с черепно-мозговой травмой и повреждением лицевых костей по возрасту.

пострадавших в данной возрастной группе увеличилось на 7,6% (рис. 1).

Из 249 прооперированных 42 (16,9%) челюстно-лицевые операции выполнялись параллельно с костно-пластическими трепанациями. У 47 больных (18,9%) челюстно-лицевые вмешательства являлись приоритетными, а операции по удалению внутричерепных гематом были выполнены позже в связи с нарастанием мозговой симптоматики. У 107 пострадавших (43%) хирургическое лечение челюстно-лицевой травмы было отложено на 3–9 суток до стабилизации показателей жизнеобеспечивающих систем в связи с тяжелой черепно-мозговой травмой.

Травмы верхней и средней зон лица, сочетавшиеся с переломами основания черепа, ликвореей и, соответственно, с ушибами головного мозга средней или тяжелой степени, диагностированы у 93 человек (21,4%). В таких случаях переломы верхней челюсти без смещения (16 пациентов) были вылечены консервативно посредством фиксации шинами Тигерштедта. При переломах верхней и средней зон лица со смещением (77 пациентов) осуществлялась открытая репозиция и фиксация отломков титановыми мини- и микропластинами.

Пациентам с переломами верхней и средней зон лица хирургическое лечение было проведено в срок от нескольких суток до двух недель. В зависимости от распространенности повреждения битемпоральный доступ комбинировался с доступами через нижнее веко и по верхней переходной складке со стороны полости рта, обеспечивающими хороший обзор зоны перелома (рис. 2). При обширных повреждениях мягких тканей доступ осуществлялся через имеющиеся раны.

У 11 пострадавших перелом сопровождался повреждением твердой мозговой оболочки. Им проводилась пластика дефекта и устанавливался люмбальный дренаж на срок до 10 суток.

При краниофациальной травме легкой и средней степени, сопровождавшейся сотрясением или ушибом головного мозга легкой степени (172 пациента – 69,1%), во время операции костные отломки максимально сохранялись и также фиксировались титановыми

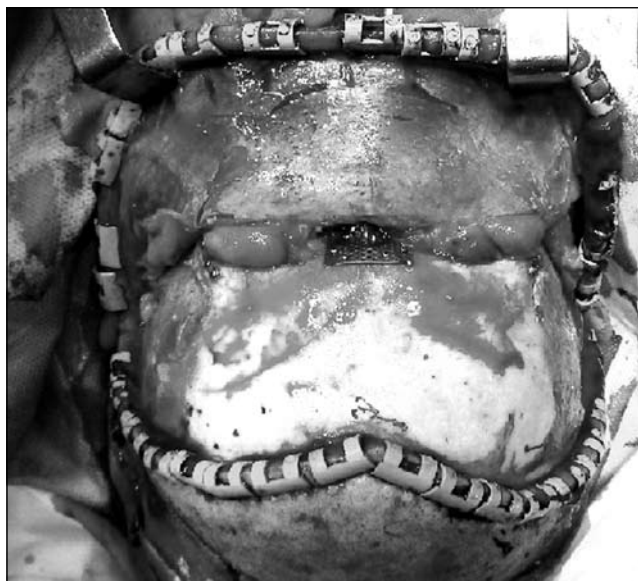

Рис. 2. Битемпоральный доступ.

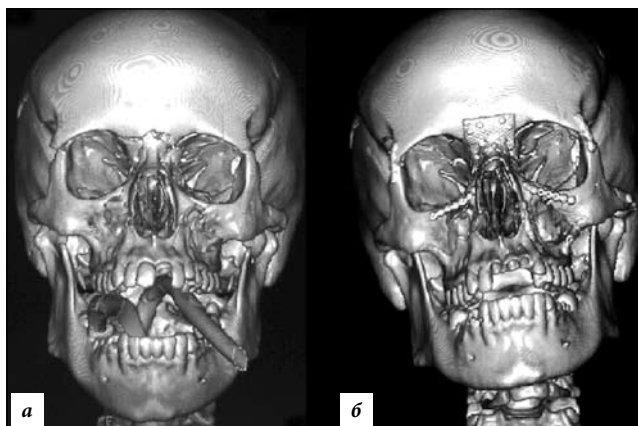


Рис. 3. Двухсторонний перелом верхней челюсти, костей носа, лобной кости, основания черепа:  
а – до операции; б – после операции.

мини- или микропластинами (рис. 3). При невозможности сопоставления отломков или необходимости их удаления в 21 случае костные дефекты замещались титановыми сетками.

Проведение реконструктивных вмешательств в ранние сроки не только не ухудшало течения травмы головного мозга, но и ускоряло восстановление неврологического статуса в отличие от тех случаев, когда выполнялось двучелюстное шинирование. У всех прооперированных достигнуты положительные результаты в виде улучшения функций зрения (85,6%), прекращения ликвореи (100%), восстановления прикуса (91,9%) и внешнего вида (97,6%).

Послеоперационные осложнения зарегистрированы в 5,6% случаев: нагноение ран – 2 случая, асимметрии лица – 6 случаев, мальокклюзии – 6 случаев. Воспалительные осложнения были купированы консервативно. Асимметрия лица, связанная с поздним обращением и порочной консолидацией фрагментов в области основания черепа (вследствие чего не представлялось возможным полностью восстановить

анатомию лицевого черепа), корректировалась пластическими хирургами через 6 месяцев после травмы (2 случая) либо не беспокоила пациентов. Остаточные нарушения прикуса самостоятельно восстановились в течение года у 3 человек, остальные пациенты воспользовались услугами стоматолога-ортодонта.

Послеоперационная летальность составила 2% и была обусловлена тяжелыми сочетанными повреждениями (3 случая) и пневмонией (2 случая).

**Обсуждение полученных данных.** За 2009–2011 гг. во Владивостоке зарегистрирован рост количества пациентов с краниофациальной травмой. Чаще всего этот вид травмы встречался у молодых мужчин трудоспособного возраста. Соотношение мужчин к женщинам среди травмированных на собственном материале соответствовало общей тенденции – по литературным данным, оно колеблется от 5:1 до 8:1 [1, 4, 7, 12, 13]. Переломы верхней и средней зон лица преобладали при автодорожных происшествиях, что также соответствует данным отечественных и зарубежных авторов [1, 3, 8, 10, 11, 13].

Автодорожная травма в большинстве случаев была спровоцирована алкогольным или наркотическим опьянением. Злоупотребление алкоголем и наркотическими веществами снижает внимание и самокритику водителя, в результате чего последний нарушает правила дорожного движения и создает аварийную ситуацию [6, 10].

Раннее проведение реконструктивных вмешательств при переломах верхней и средней зон лица позволило добиться максимальных функциональных и эстетических результатов, избежать или свести к минимуму возникновение посттравматических деформаций и ускорить регресс неврологической симптоматики. Послеоперационные осложнения в основном связаны с поздним поступлением пациента в стационар или сложными многооскольчатыми открытыми переломами, когда во время первичной хирургической обработки удалялись свободно лежащие в ране отломки костей. По данным литературы, уровень послеоперационных осложнений в подобных наблюдениях колеблется от 5 до 6% [7, 9, 11].

Для быстрого восстановления неврологического статуса, достижения хороших эстетических результатов, профилактики послеоперационных осложнений и сокращения сроков реабилитации интракраниальные вмешательства следует выполнять одновременно с реконструкцией лицевого черепа.

Таким образом, изучение эффективности ранних реконструктивных вмешательств в зависимости от тяжести повреждения мозга является одной из актуальных проблем при травме средней зоны лица. Задачей хирурга является выбор правильного подхода для полной визуализации зоны вмешательства с учетом характера повреждения и его распространенности, а также максимально точное восстановление анатомии интересующих структур.

## References

1. Belchenko V.A. The reconstruction of the upper and middle face zones in patients with posttraumatic deformities and defects of the facial skeleton by using the membranous origin autografts of titanium and steel: the thesis. M., 1996. 463 p.
2. Dadykin A.V., Dadykin V.F., Kovshov V.V. The providing specialized care to patients with concomitant injury of the middle zone facial skull // Proceedings of the IX All-Russian scientific-practical conference devoted to the memory of I.Ya. Razdolskogo, I.S. Vaskina, A.V. Bondarchuka. SPb., 2010. P. 48–49.
3. Eolchayan S.A., Potapov A.A., Van Dam F.A. et al. Craniofacial trauma // Clinical guidelines for traumatic brain injury. M.: Medicina, 2002. P. 313–364.
4. Ippolitov V.P. Post-traumatic deformation of the midface: the thesis. M., 1986. 408 p.
5. Karayan A.S. The simultaneous removal of post-traumatic defects and deformities of the cheekbones-nasal-orbital complex: the thesis. M., 2007. 235 p.
6. Ajagbe H.A., Daramola J.O., Oluwasanmi J.O. Civilian-type facial injuries. A retrospective study of cases seen at the University College Hospital, Ibadan, Nigeria // Niger. Med. J. 1977. No. 7. P. 432–436.
7. Al Ahmed H.E., Jaber M.A., Abu Fanas S.H., Karas M. The pattern of maxillofacial fractures in Sharjah, United Arab Emirates: A review of 230 case // Oral. Surg. Oral. Med. Oral. Pathol. Oral. Radiol. Endod. 2004. No. 98. P. 166–170.
8. Down K.E., Boot D.A., Gorman D.F. Maxillofacial and associated injuries in severely traumatized patients: Implications of a regional survey // Int. J. Oral. Maxillofac. Surg. 1995. No. 24. P. 409–412.
9. Gruss J.S., Bubak P.J., Egbert M.A. Craniofacial fractures: An algorithm to optimize results // Clin. Plast. Surg. 1992. No. 19. P. 195–206.
10. Hung Y.C., Montazem A, Costello M.A. The correlation between mandible fractures and loss of Consciousness // J. Oral. Maxillofac. Surg. 2004. No. 62. P. 938–942.
11. Olson R.A., Fonseca R.J., Zeitler D. Fractures of the mandible: A review of 580 cases // J. Oral. Maxillofac. Surg. 1982. No. 40. P. 23.
12. Ugboko V.I., Odusanya S.A., Fagade O.O. Maxillofacial fractures in a semi-urban Nigerian teaching hospital: A review of 442 cases // The International Journal of Oral & Maxillofacial Surgery. 1998. No. 27. P. 286–289.
13. Zargar M., Khaji A., Karbakhsh M., Zarei M.R. Epidemiology study of facial injuries during a 13 month of trauma registry in Tehran // Indian Journal of Medical Science. 2004. No. 58. P. 109–114.

Поступила в редакцию 04.03.2012.

## STRUCTURE AND SURGICAL TREATMENT OF CRANIO-FACIAL INJURY IN VLADIVOSTOK CLINICAL HOSPITAL No. 2

*Yu.I. Okonskaya, R.I. Totorkulov, V.A. Pavlov, D.I. Emelyanov*

*Vladivostok Clinical Hospital No.2 (57 Russkaya St. Vladivostok 690105 Russian Federation)*

*Summary* – The paper analyses examination and follow-up cases of 435 patients with cranio-facial injury in Vladivostok Clinical Hospital No.2 in 2009–2011. Most patients were young men of active working age. The fractures of the upper facial and midfacial areas prevailed and were caused by road accidents. The home and road accidents mostly resulted from alcohol and drug intoxication. The early surgical repair allowed achieving maximum functional and aesthetic results, avoiding or minimising possibility of post-injury deformations and speeding up regress of neurological symptoms.

**Key words:** *cranio-facial injury, reparative surgery.*