

УДК 617.51/52-001-089.819.843

## ПРИМЕНЕНИЕ СИСТЕМЫ РЕЗОРБИРУЕМЫХ ПЛАСТИН И ПИНОВ ПРИ ЛЕЧЕНИИ БОЛЬНЫХ С ЧЕЛЮСТНО-ЛИЦЕВОЙ ТРАВМОЙ

*И.В. Кобзева, А.Ю. Дробышев, Д.В. Давыдов, Л.Х. Дубина*

Московский государственный медико-стоматологический университет им. А.И. Евдокимова (127473, г. Москва, ул. Делегатская, 20/1)

*Ключевые слова: лицевой череп, посттравматическая деформация, остеосинтез, резорбируемая система.*

Представлен анализ результатов лечения 46 пациентов 18–54 лет с дефектами и деформациями челюстно-лицевой области, которым в Центре стоматологии и челюстно-лицевой хирургии МГМСУ с февраля 2009 по июль 2011 г. были проведены реконструктивные операции с применением ультразвуковой резорбируемой системы пластин и пинов SonicWeld Rx (KLS Martin). Во всех случаях при контрольном обследовании в срок до 24 месяцев отмечалось стабильное положение ауто-трансплантатов, ни в одном наблюдении не отмечено смещения пластин или пинов, что обеспечивало хороший эстетический результат. Стабильность фиксации резорбируемой системой ничем не уступала по качеству таковой при традиционных методах остеосинтеза.

Лечение пациентов с дефектами и деформациями костей лицевого скелета различной этиологии является актуальной проблемой в челюстно-лицевой хирургии. Выполнение реконструктивно-восстановительных операций в таких случаях представляется довольно сложной задачей в связи с рядом особенностей.

В концепцию современного остеосинтеза входит принцип максимально стабильного соединения костных фрагментов с достижением наиболее плотного контакта между ними и необходимой компрессией для исключения непредсказуемого развития репаративной регенерации [3]. Механическая нагрузка служит одним из главных факторов остеосинтеза, и резкое уменьшение ее приводит к ослаблению костеобразования. Костные фрагменты должны быть достаточно прочно зафиксированы, исключается их макроподвижность с травматизацией регенерата. В то же время прочная фиксация обуславливает микродеформации фрагментов и регенерата без повреждения остеогенных структур, что является адекватными условиями оптимального репаративного остеогенеза. Из существующих фиксирующих конструкций наиболее перспективны накостные пластины и шурупы. Впервые в нашей стране начал применять накостные пластины Л.А. Розен (1929). В дальнейшем Б.Л. Павлов (1956) усовершенствовал этот метод и предложил металлические пластины и накостные рамки различных размеров и форм толщиной 0,8 мм.

В настоящее время для реконструкции костей лицевого отдела черепа все более широкое применение находят имплантаты из сплавов драгоценных металлов, нержавеющей стали, титана, тантала, керамики, углеродных композитов, материалов полимерных молочных кислот.

Большинство хирургов отдают предпочтение титану, который обладает высокой механической прочностью, коррозионной устойчивостью, биологической инертностью, нетоксичностью, пластичностью, амагнитностью и малым удельным весом. Металлосинтез страдает одним общим недостатком – необходимостью удаления конструкций после сращения перелома. Несмотря на преимущества, в 12 % случаев здесь отмечаются осложнения, в 46 % случаев развиваются воспалительные процессы, в 20 % случаев пластины контурируются под кожей, вызывая дискомфорт у пациентов, в 18 % случаев регистрируются болевые симптомы [2].

Требования к имплантатам и сегодня остаются прежними: они должны быть совместимы с окружающими тканями и обладать физико-механическими свойствами, необходимыми для выполнения заданной функции. В последние годы в распоряжении хирургов появились новые рассасывающиеся фиксирующие конструкции разнообразной толщины, размеров и конфигурации. Они резорбируются в различные сроки и в зависимости от этого могут применяться для остеосинтеза на различных участках скелета. Механическая прочность данных материалов приближается к металлическим аналогам и достаточна для функционально-стабильной фиксации. Накостные резорбируемые имплантаты используются в клинике с 1996 г. Наиболее широкое применение получили материалы (пластины, винты) из полимеров молочной и гликолевой кислот [4].

На данный момент представляет интерес ультразвуковая резорбируемая система пластин и пинов Sonic Weld Rx компании KLS Martin, которая открывает новые возможности в остеосинтезе, обеспечивая удобство при фиксации мелких костных фрагментов [6]. Ультразвуковой генератор создает волны строго определенной частоты, которые затем фокусируются в наконечнике. С помощью наконечника в высверленное отверстие устанавливается резорбируемый пин. В результате ультразвуковых колебаний на границе с костной тканью происходит размягчение поверхности пина, что позволяет ему скользить в отверстии. Вследствие изменения агрегатной структуры материала, пин проникает глубоко в костные структуры (происходит прямое проникновение полимера между трабекулами) и достигается прочная первичная стабильность [5]. Вследствие этого не требуется предварительная нарезка резьбы в костных каналах, как это практиковалось ранее. При этом пины могут вводиться как в кортикальную, так и в губчатую кость. Кроме того,

резорбируемые пластины эластичны, что позволяет в каждом конкретном случае придать им нужную форму и применять в сложных анатомических условиях при использовании углового наконечника. Так как все имплантируемые элементы подвергаются резорбции, то в повторном хирургическом вмешательстве для удаления пластин необходимости не возникает.

Представляем анализ результатов оперативного лечения 46 пациентов 18–54 лет (27 мужчин и 19 женщин) с дефектами и деформациями челюстно-лицевой области. Среди повреждений травматического характера лидировали деформации и дефекты стенок и дна орбиты различной протяженности (26 наблюдений), также были диагностированы дефекты и деформации передней стенки верхнечелюстного синуса (3 наблюдения), дефекты лобной кости (4 наблюдения) и дефекты альвеолярного отростка верхней челюсти и альвеолярной части нижней челюсти различной локализации (8 наблюдений). В 2 случаях зарегистрированы дефекты и деформации нижней челюсти после ее резекции по поводу доброкачественных образований и в 3 случаях – врожденные аномалии развития (недоразвитие средней зоны лица, верхней челюсти, чрезмерное развитие нижней челюсти, мезиальная окклюзия).

Пациенты находились на лечении в Центре стоматологии и челюстно-лицевой хирургии МГМСУ с февраля 2009 по июль 2011 г. До поступления в стационар во всех случаях при травматических повреждениях проводились первичная хирургическая обработка ран и симптоматическая терапия по месту жительства. Были выполнены реконструктивные операции с применением ультразвуковой резорбируемой системы фиксации: репонированные костные фрагменты, костные ауто-трансплантаты (со свода черепа, подбородочной области, ветви нижней челюсти), а также индивидуально изготовленные силиконовые имплантаты фиксировались с помощью резорбируемых пластин и пинов.

Для остеосинтеза костей лицевого скелета применялась ультразвуковая резорбируемая система пластин и пинов SonicWeld Rx из полимера молочной кислоты (PDLLA)\*. Данный материал характеризуется высокой биологической совместимостью и достоверными показателями биодеградации.

В предоперационном периоде проводились клиническое и рентгенологическое обследование – мульти-спиральная компьютерная томография (МСКТ) костей лицевого скелета, по данным которой осуществлялось 3D-моделирование при помощи компьютерной программы для анализа и планирования хирургического лечения. По показаниям назначались консультации смежных специалистов: офтальмолога, оториноларинголога, нейрохирурга, ортодонта, ортопеда. Контрольное обследование с рентгенографией выполнялось спустя 2 суток, 3, 6, 12 и 24 месяца после оперативного вмешательства.

\* На продукцию SonicWeld Rx (Gebruder Martin GmbH & Co. KG) выданы рег. удостоверение Федеральной службы по надзору в сфере здравоохранения и социального развития № ФСЗ 2009/03849 от 11.03.2009 г. и сертификат соответствия № РОСС RU.0001.11АЯ46 от 18.03.2009 г.

У 93 % пациентов с посттравматическими дефектами и деформациями скулоорбитального комплекса имелся дефект дна орбиты различной протяженности (что характерно для данных повреждений), поэтому для воссоздания утраченной стенки орбиты использовался костный ауто-трансплантат [1], который получали из наружной кортикальной пластинки теменной кости, и фиксировали все фрагменты при помощи резорбируемой системы. Пластины обладают свойством гибкости и пластичности при условии их экспозиции в специальной самонагревающей кювете (температура стерильного физиологического раствора в которой составляла около 80 °С) в течение нескольких десятков секунд. Пластины можно легко моделировать по специальному алюминиевому шаблону, адаптировать и фиксировать при помощи резорбируемых пинов. Для фиксации в данной анатомической области мы использовали угловой ультразвуковой наконечник, который позволял вводить пин в труднодоступных костных изгибах.

**Клинический пример 1.** Пациентка А., 24 лет, поступила в клинику с диагнозом: посттравматическая деформация правого скулоорбитального комплекса; посттравматический дефект альвеолярного отростка верхней челюсти во фронтальном отделе; посттравматическая деформация нижней челюсти. Травма получена в результате ДТП, давность травмы – 4 месяца. По данным МСКТ, до операции имелся дефект альвеолярного отростка верхней челюсти протяженностью до 3 см, высота альвеолярного отростка верхней челюсти в области отсутствующих зубов была значительно снижена (рис. 1, а). Проведено оперативное вмешательство в объеме: репозиция скуловой кости и дуги, пластика подбородочного отдела, установка винирной пластики альвеолярного отростка верхней челюсти во фронтальном отделе ауто-трансплантатом из ветви нижней челюсти слева с фиксацией костных фрагментов при помощи резорбируемых пластин и пинов.

На 2-е сутки после операции, по данным МСКТ, в области дефекта альвеолярного отростка верхней челюсти во фронтальном отделе регистрировались два ауто-трансплантата, установленные единым блоком размером 29,9×13,7 мм, визуализировались каналы от резорбируемых пинов и мелкие разнокалиберные костные фрагменты с начальными признаками остеointеграции. Через 6 месяцев определяется единый конгломерат из ауто-трансплантатов общим размером 27,5×11,5 мм, каналы от резорбируемых пинов частично заполнились костной тканью. В подбородочном отделе нижней челюсти имелся конгломерат из разнокалиберных костных фрагментов с признаками практически полной остеointеграции (рис. 1, б).

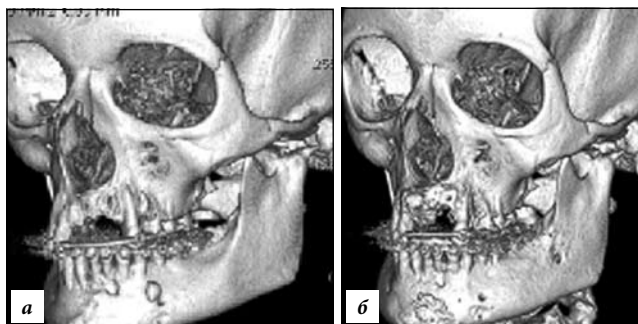


Рис. 1. Клинический пример 1 (пояснения в тексте).

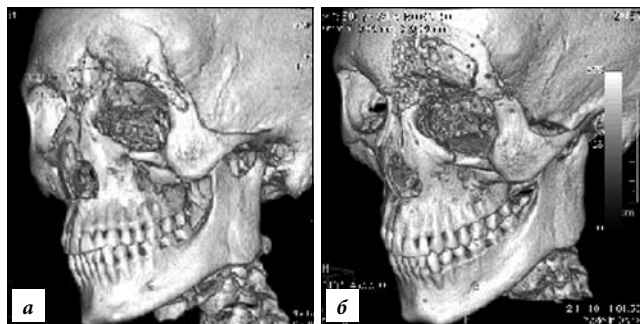


Рис. 2. Клинический пример 2 (пояснения в тексте).

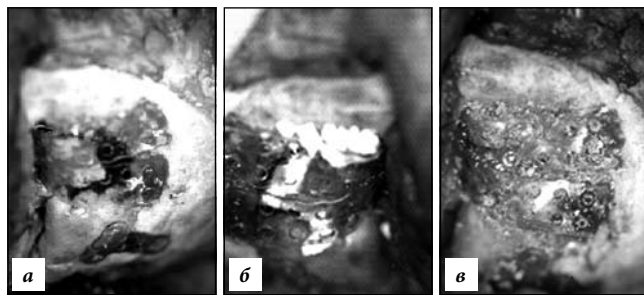


Рис. 3. Клинический пример 2, ход операции:

остеосинтез скуловой кости с помощью Т-образной резорбируемой пластины, облитерация левой лобной пазухи, в область дефекта уложен аутооттрансплантат, зафиксированный при помощи резорбируемых пластин и пинов (а); лобная пазуха выполнена гемостатической губкой (б) и костным матриксом (в).

**Клинический пример 2.** Пациент Б., 19 лет, в клинику находился с диагнозом: посттравматическая деформация левого скулоорбитального комплекса; частичная наружная офтальмоплегия, энофтальм, гипопфтальм слева. Травма в результате ДТП, давность травмы 8 месяцев. Пациент предъявлял жалобы на смещение левого глазного яблока, двоение в глазах. По данным МСКТ, имелся дефект лобной кости слева размерами 2×2 см, оскольчатые переломы медиальной стенки и дна левой орбиты (рис. 2, а). Проведена реконструктивная операция на лобной кости слева с облитерацией лобной пазухи, пластика ее передней стенки, восстановление левого скулоорбитального комплекса с замещением дефектов аутооттрансплантатами из теменной области и фиксацией костных фрагментов при помощи резорбируемой системы (рис. 3).

На контрольной МСКТ (резорбируемые пластины и пины не визуализируются): дефекты передней стенки левой лобной пазухи и верхнеглазничного края левой орбиты, а также дна левой орбиты замещены костно-пластическим материалом (рис. 2, б).

У всех пациентов при контрольном рентгенологическом обследовании отмечалось стабильное положение аутооттрансплантатов, ни в одном случае не произошло смещения пластин или пинов в раннем и позднем послеоперационных периодах, что обеспечивало хороший эстетический результат. Стабильность фиксации ничем не уступала по качеству таковой при традиционных методах остеосинтеза, при этом происходило проникновение пина между костными трабекулами. По данным МСКТ, рост костной ткани происходил параллельно с резорбцией пластин и пинов, в связи с чем отсутствовала необходимость повторного вмешательства для удаления пластин. В динамике отмечалась резорбция пластин и пинов в срок

от 9 до 20 месяцев. Использование резорбируемой системы характеризовалось простотой, сокращением продолжительности оперативного вмешательства, отсутствием некроза аутооттрансплантата и резорбции костной ткани, возникающей, например, вокруг титановых конструкций (остеопороз в зоне фиксации пластин шурупами).

Таким образом, использование резорбируемой системы пластин и пинов SonicWeld Rx компании KLS Martin позволяет сократить время проведения оперативного вмешательства, пластины и пины на нашем материале продемонстрировали биологическую совместимость с полной биодеградацией в 100 % наблюдений. Стабильность фиксации резорбируемыми материалами ничем не уступает по качеству традиционным методам фиксации, данная методика позволяет достичь хороших эстетических и функциональных результатов в связи с чем представляет собой перспективное направление в оказании высокотехнологичной медицинской помощи пациентам с дефектами и деформациями костей лицевого скелета.

#### References

1. Karayan A.S., Kudinova E.S., Lyashev I.N., Nazaryan D.N. The use of split mandibular autograft for reconstruction of the walls of the orbit. // *Dentistry*. 2010. No. 3. P. 37–40.
2. Levin D.V. Laboratory experimental study on the use resorbable plates for osteosynthesis in fractures of the jaw bones: the thesis. M., 2003. 145 p.
3. Nabiev F.H., Alaverdov V.P. The use of bioresorbable plates and screws for the treatment of patients with maxillofacial pathology // *Dentistry*. 2006. No. 3. P. 40–46.
4. Cristofaro M.G., Giudice A., Amanteo M. et al. A new system of resorbable rigid three-dimensional fixation using ultrasound (Sonic Weld Rx+Sonic Pins Rx) adopted in craniofacial traumatology: the author's experience // *J. Oral Maxillofac. Surg.* 2009. Vol. 20. P. 47–53.
5. Eckelt U., Nitsche M., Muller A. et al. Ultrasound aided fixation of biodegradable osteosynthetic materials in cranioplasty for infants with craniosynostosis // *J. Cranio-Maxillofac. Surg.* 2007. Vol. 35. P. 218–221.
6. Kaduk W., Schriewera, Podmelle F. Sonic weld in cases of dislocated high condyle fractures // *J. Cranio-Maxillofac. Surg.* 2008. Vol. 36. P. S116.

Поступила в редакцию 28.02.2012.

#### THE USAGE OF RESORBABLE PLATES AND PINS FOR TREATING PATIENTS WITH MAXILLOFACIAL TRAUMA

I.V. Kobzeva, A. Yu. Drobyshev, D.V. Davidov, L.H. Dubina  
Moscow State University of Medicine and Dentistry after  
A.I. Evdokimov (20/1 Delegatskaya St. Moscow 127473 Russian  
Federation)

**Summary** – The paper provides results of treatment of 46 patients aged 18 to 54 years old with maxillofacial defects and deformations undergone reparative surgeries with resorbable plates and pins SonicWeld Rx (KLS Martin) in the Centre of Dentistry and Maxillofacial Surgery of MSUMD from February, 2009 to July, 2011. All the follow-ups during 24 months showed stable position of autografts. There were no cases of deflection of plates or pins that ensured good aesthetic outcome. The usage of stable resorbable system showed the same quality as the application of traditional methods of osteosynthesis.

**Key words:** facial bones, post-traumatic deformation, osteosynthesis, resorbable system.

Pacific Medical Journal, 2013, No. 1, p. 67–69.