

УДК 617.51/52-001-089.8-039.76

КОМПЛЕКСНАЯ РЕАБИЛИТАЦИЯ БОЛЬНЫХ ПОСЛЕ КОСТНО-ПЛАСТИЧЕСКИХ И КОСТНО-РЕКОНСТРУКТИВНЫХ ОПЕРАЦИЙ НА ЧЕЛЮСТНО-ЛИЦЕВОЙ ОБЛАСТИ

Е.В. Зубрилин¹, Ю.К. Железная¹, Е.Ю. Русакова²

¹ Новосибирский государственный медицинский университет (690031, г. Новосибирск, Красный пр-т, 52),

² Владивостокский государственный медицинский университет (690950, г. Владивосток, пр-т Острякова, 2)

Ключевые слова: ортодонтическое и ортопедическое лечение, нижняя челюсть, костная пластика, реабилитация.

Проанализированы результаты лечения 216 пациентов с врожденными и приобретенными аномалиями и деформациями челюстно-лицевой области. Описана схема комплексной реабилитации больных после костно-пластических и костно-реконструктивных операций, которая позволяет получить хорошие анатомо-функциональные и эстетические результаты. Показано, что комплексная реабилитация более эффективна при сохранении мышечкового отростка нижней челюсти, а ее результаты зависят от степени поражения височно-нижнечелюстного сустава (одно- или двухстороннее), возраста пациента, способа хирургического лечения и эффективности лечебно-профилактических мероприятий, направленных на оптимизацию продольного роста нижней челюсти.

Лечение и реабилитация пациентов с аномалиями и деформациями лица и челюстей – актуальная задача стоматологии, так как любое заболевание или повреждение челюстно-лицевой области сопровождается выраженными нарушениями функций жевания, глотания, дыхания, речи и эстетики лица. Последствия заболеваний и повреждений нуждаются в многолетних комплексных реабилитационных мероприятиях с участием челюстно-лицевого хирурга, ортодонта, логопеда, ортопеда, физиотерапевта, стоматолога-терапевта, оториноларинголога, офтальмолога, невропатолога [1, 2, 3]. Ортодонтическое лечение позволяет создать оптимальные условия для конечного этапа реабилитации – замещение дефектов зубных рядов и альвеолярных отростков для полноценного восстановления жевательной эффективности и эстетики лица.

Под нашим наблюдением находились 216 пациентов в возрасте от 2 до 34 лет, перенесших различные костно-пластические и костно-реконструктивные операции на челюстно-лицевой области. Продолжительность наблюдения составила от 6 месяцев до 14 лет. Во всех случаях на этапах реабилитации проводилось комплексное обследование с применением клинических, антропометрических, рентгенологических, функциональных и статистических методов. В зависимости от вида морфофункциональных нарушений, характера и объема реабилитационных мероприятий все пациенты распределились на три диспансерные группы:

1-я группа – 95 человек, перенесших костную пластику в условиях сохраненного мышечкового отростка нижней челюсти;

2-я группа – 64 человека, у которых костная пластика нижней челюсти выполнялась в условиях отсутствия мышечкового отростка;

3-я группа – 57 человек, имевших врожденные и приобретенные аномалии и деформации челюстно-лицевой области, которые нуждались в оперативном лечении с остеотомией челюстей и костной пластикой дефектов.

В результате проведенных наблюдений считаем необходимым выделить три периода реабилитации детей и подростков после костнопластических и реконструктивных операций на челюстно-лицевой области. Первый (ближайший послеоперационный) период заканчивался консолидацией трансплантата с костным ложем (продолжительность – 1–1,5 месяца). Второй период – замещение трансплантата костным регенератом (продолжительность в зависимости от характера воспринимающего ложа и вида трансплантата – 8–18 месяцев). Третий период – моделировки, от формирования регенерата челюсти до окончания роста лицевого скелета (продолжительность – от 2 до 10 лет).

На основании клинического опыта нами была разработана и внедрена в практику **схема комплексной реабилитации** больных после костно-пластических и костно-реконструктивных операций. Объем, последовательность и сроки лечебно-профилактических мероприятий зависели от группы диспансерного наблюдения и периода реабилитации.

Первый диспансерный период. Проводилась профилактика нагноения и обеспечивались условия для репаративной регенерации. Для иммобилизации нижней челюсти использовали шины, каппы, ретенционно-удерживающие аппараты. Исключение составляли случаи, где применялась жесткая фиксация костных фрагментов при помощи никелид-титановых скоб или титановых мини-пластин. Во всех случаях во время иммобилизации проводили электростимуляцию жевательных мышц.

Второй диспансерный период. Уделяли внимание профилактике позднего нагноения, для чего проводили курс антибактериальной терапии. По показаниям осуществляли низкочастотную электростимуляцию. Для замещения дефектов зубных рядов изготавливали съемные пластиночные протезы с заменой их у представителей 1-й диспансерной группы 1–2 раза. Пациентам из 2-й диспансерной группы для фиксации нижней челюсти в заданном гиперкоррекцией положении изготавливались блоковые аппараты с разобщающими накусочными площадками. В течение второго диспансерного периода проводили коррекцию или полную смену протеза.

Третий диспансерный период. Осуществляли санацию полости рта и первичную профилактику кариеса и болезней пародонта, по показаниям назначали физиолечение,

Зубрилин Евгений Владимирович – канд. мед. наук, ассистент кафедры стоматологии детского возраста НГМУ; e-mail: dent@online.nsk.su

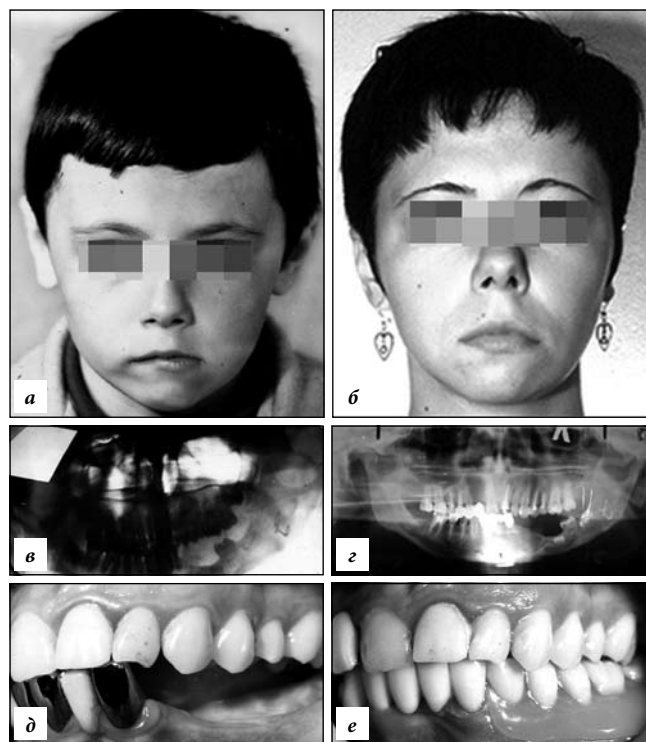


Рис. 1. Пациентка Б., 30 лет. Диагноз: регенерат нижней челюсти слева, дефект зубного ряда нижней челюсти слева от 32 зуба. а – лицо пациентки в возрасте 6 лет до операции; б – лицо пациентки через 23 года после костной пластики нижней челюсти; в – ортопантомограмма через 9 лет после костной пластики; г – ортопантомограмма через 23 года после костной пластики; д – окклюзия в возрасте 29 лет до протезирования; е – окклюзия после протезирования.

миогимнастику, массаж, электростимуляцию. Изготавливали съемные пластиночные протезы, которые заменяли в период временного прикуса – один раз в год, в период сменного прикуса – один раз в полгода, в период постоянного прикуса – один раз в два года. В возрасте 14–15 лет, в зависимости от клинических условий, изготавливали съемные или несъемные протезы. После 18 лет осуществляли протезирование дефектов зубных рядов на дентальных имплантатах, введенных в регенерат нижней челюсти. В этот период контролировали прорезывание реплантированных и находившихся в зоне оперативного вмешательства зачатков постоянных зубов. По показаниям выполнялось ортодонтическое лечение. Приводим клиническое наблюдение (рис. 1).

Больным 2-й диспансерной группы проводили лечение, направленное на нормализацию прикуса, функции височно-нижнечелюстного сустава, жевательных и мимических мышц. При помощи функционально-действующих аппаратов стремились получить зубоальвеолярное удлинение на стороне операции, стимулировать продольный рост нижней челюсти [3]. При недостаточной эффективности консервативных мероприятий и постепенном отставании в росте регенерата челюсти проводили компрессионно-дистракционный остеосинтез или повторные костно-пластические операции [1, 3]. Приводим клиническое наблюдение (рис. 2).

Больные 3-й диспансерной группы нуждались в дооперационном ортодонтическом лечении с

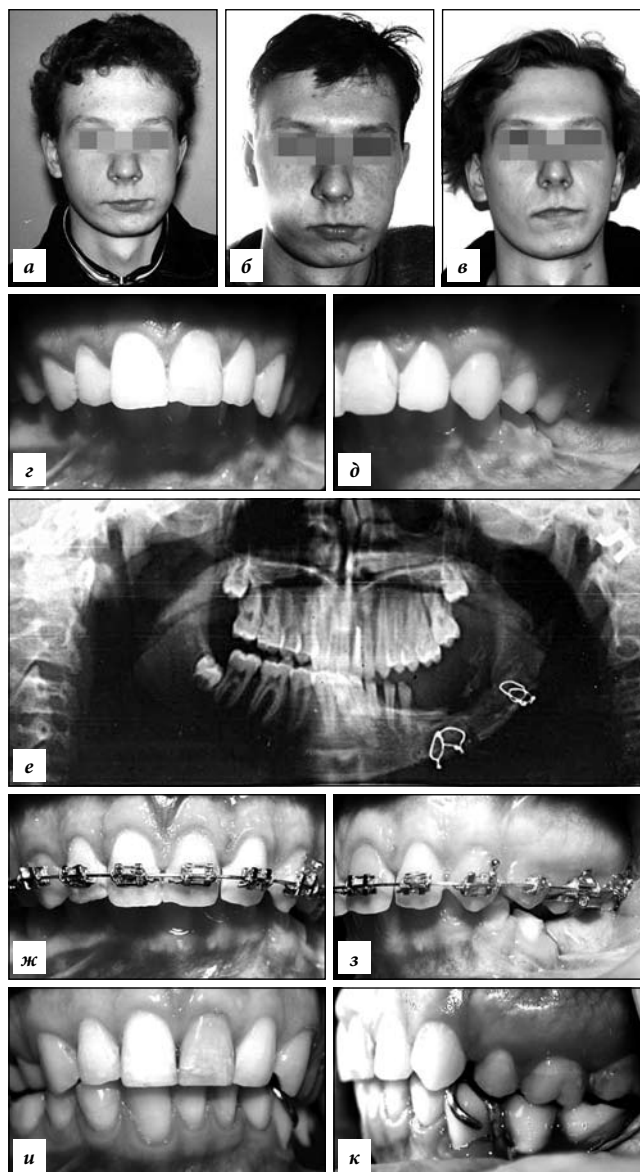


Рис. 2. Пациент С., 20 лет. Диагноз: регенерат нижней челюсти слева, нижняя несимметричная микроретрогнатия, дистальная окклюзия, глубокая резцовая дизокклюзия, дефект зубного ряда нижней челюсти слева от 33 зуба.

а – лицо пациента перед ортодонтическим лечением, 14 лет; б – лицо пациента перед операцией, 16 лет; в – лицо пациента после лечения, 22 года; г, д – окклюзия зубных рядов до лечения; е – ортопантомограмма до лечения; ж, з – этап ортодонтического лечения; и, к – окклюзия зубных рядов после лечения и протезирования.

использованием брекет-систем, направленном на нормализацию формы и размеров зубоальвеолярных дуг таким образом, чтобы появилась возможность получить фиссурно-бугорковые контакты в конструктивном прикусе в момент операции. На этапе планирования при совместной консультации с челюстно-лицевым хирургом проводилось компьютерное моделирование оперативного вмешательства на проекции боковой телерентгенограммы и совмещенной с ней профильной фотографией пациента [4, 7]. При одномоментной операции на верхней и нижней челюстях для достижения точного позиционирования зубных рядов и челюстей и их стабилизации в артикуляторе изготавливалась

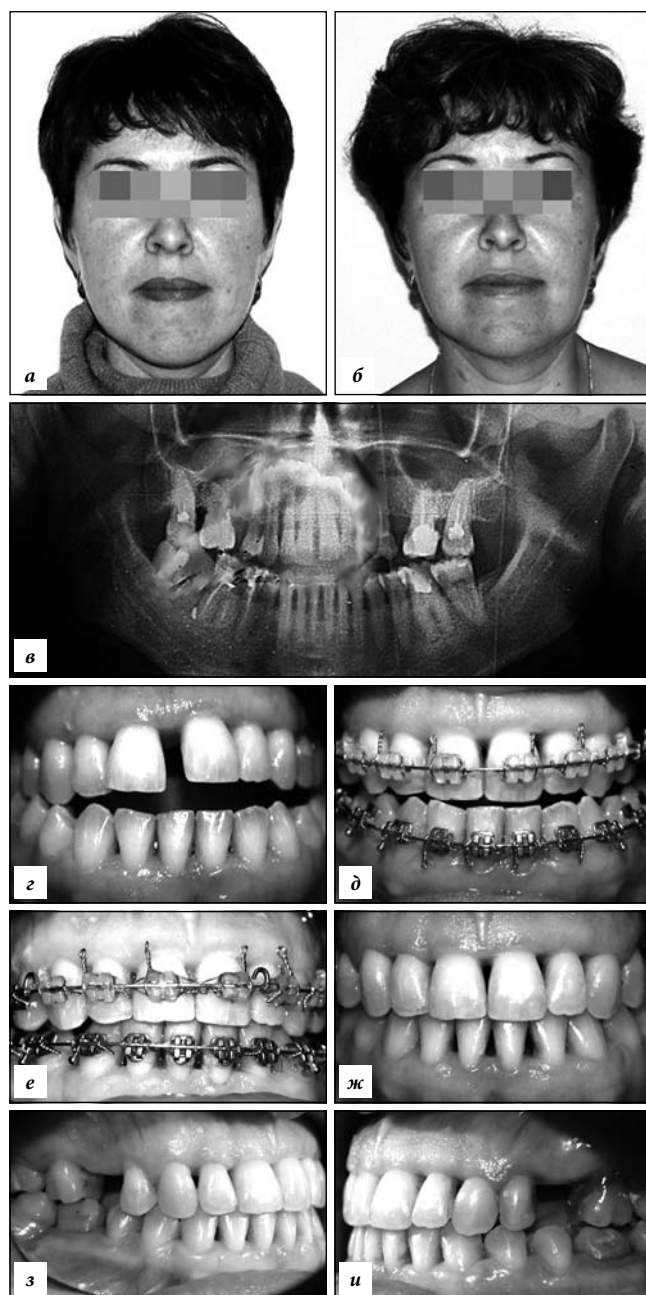


Рис. 3. Пациентка Д., 36 лет. Диагноз: нижняя промакрогнатия, мезиальная дизокклюзия боковых зубов, обратная резцовая дизокклюзия, несимметричная диастема, вторичная гиподентия 14, 24, 47 зубов, генерализованный пародонтит.

а – лицо пациентки до лечения; б – лицо пациентки после лечения; в – ортопантомограмма до лечения; г – окклюзия после хирургической коррекции; д, е – этап ортодонтической коррекции; ж–и – окклюзия после завершения ортодонтического лечения.

хирургическая каппа [1, 5, 6]. На третьем диспансерном периоде проводилось ортодонтическое лечение, направленное на достижение функциональной и стабильной окклюзии. Приводим клиническое наблюдение (рис. 3).

Результаты комплексной реабилитации. В ближайшие сроки после оперативного лечения в 1-й диспансерной группе у 91 больного (95,8%) получены хорошие морфофункциональные и эстетические результаты, у 4 (4,2%) – удовлетворительные. Во 2-й диспансерной

группе хорошие результаты получены у 41 пациента (75,9%), у 13 (24,1%) – удовлетворительные. В 3-й диспансерной группе лечение закончено с хорошим результатом у 30 человек (81,1%), с удовлетворительным – у 7 (18,9%).

Таким образом, результаты наших исследований показали, что комплексная реабилитация больных после костно-пластических и костно-реконструктивных операций на лице и черепе более эффективна в 1-й и 3-й диспансерной группах при сохранении мышечкового отростка нижней челюсти. Результаты реабилитации больных 2-й группы зависели от степени выраженности заболевания (одно- или двухстороннее поражение височно-нижнечелюстного сустава), возраста пациента, способа хирургического лечения и эффективности лечебно-профилактических мероприятий, направленных на оптимизацию продольного роста нижней челюсти.

References

1. Arsenina O. I. Early orthodontic and orthopedic events in the complex treatment of patients with defects and deformities of the lower jaw: Thesis. M., 1998. 316 p.
2. Deformation of the facial skeleton / eds. V.M. Bezrukova, N.A. Rabuhinoi. M.: MIA, 2005. 312 p.
3. Ospanova G.B., Popova O.I., Karnushin N.I. Orthodontic and orthopedic activities during the rehabilitation of children and adolescents with acquired defects and deformities of the lower jaw. M., 1990. 21 p.
4. Roginskii V.V., Ivanov A.L., Arsenina O.I. et al. Early comprehensive rehabilitation of patients with defects and deformities of the maxillofacial complex: Issues of the Cranio-Maxillo-Facial Surgery and neuropathology: Proceedings of the 5th International Symposium. M., 2005. P. 5–6.
5. Trezubov V.N., Solovov M.M., Fadeev R.A. The diagnosis of dentition anomalies, planning and forecasting of the hardware-surgical treatment // *Ortodent-info*. 2003. No. 2. P. 18–28.
6. Gregoret J. Diagnosi e piano di trattamento in ortodonzia e chirurgia ortognatodontica. Scienza e tecnica dentistica edizione internazionale s.r.l. 1999. 520 p.
7. Reyneke J.P. Essentials of orthognathic surgery. Quintessence books, 2003. 320 p.
8. Sarver M.D. Estetic orthodontics and orthognathic surgery. Mosby-Wolfe, 1998. 281 p.

Поступила в редакцию 18.03.2012.

COMPREHENSIVE REHABILITATION OF PATIENTS AFTER OSTEOPLASTIC AND REPARATIVE MAXILLOFACIAL SURGERY

E.V. Zoubirilin¹, Yu.K. Zheleznyaya¹, E.Yu. Rusakova²

¹Novosibirsk State Medical University (52 Krasnyy Av. Novosibirsk 690031 Russian Federation), ²Vladivostok State Medical University (2 Ostryakova Av. Vladivostok 690950 Russian Federation)

Summary – The paper analyses treatment of 216 patients with innate and acquired maxillofacial anomalies and deformations and describes the algorithm of comprehensive rehabilitation after osteoplastic and reparative surgery that allows reaching good anatomical, functional and aesthetic results. The comprehensive rehabilitation appears to be more efficient, if there is a need to save the condylar process. Its results depend very much upon the extent of temporomandibular joint trauma (unilateral or bilateral), patient's age, surgical procedure, and efficiency of preventive and curative measures aimed at the optimisation of longitudinal growth of low jaws.

Key words: orthodontic and orthopedic treatment, low jaws, bone grafting, rehabilitation.