

Использование техники КТ делает это возможным за одну процедуру, что значительно сокращает общую продолжительность лечения.

В предоставленном на рис. 10 клиническом случае два кольцевидных трансплантата были получены из подбородочной зоны. До подготовки латерального окна в стенке верхнечелюстной пазухи (рис. 11) трансплантаты хранились в собственной крови (рис. 12). При установке трансплантат разворачивался в сторону верхнечелюстной пазухи. Его положение вверх кортикальной частью способствовало более легкой адаптации губчатого вещества к вогнутой поверхности нижней стенки гайморовой пазухи (рис. 13). Оставшиеся пространства заполнялось костнопластическим материалом.

При установке мембранного винта КТ стабилизируются в пазухе, и имплантат устанавливается с первичной стабилизацией (рис. 14). Эта процедура дает хорошие результаты с долгосрочными эффектами (рис. 15).

Выраженная атрофия нижней челюсти. Одним из наиболее сложных ситуаций в дентальной имплантологии является вертикальная аугментация при значительной атрофии нижней челюсти. Здесь также применима одномоментная техника КТ. На рентгенограмме – рис. 16 – представлена подобная клиническая ситуация. Расстояние до нижнечелюстного канала всего 5 мм. Установлены четыре имплантата Ankilos в области 35/45 и 36/46 зубов вместе с четырьмя КТ, забранными из подбородочной области. Как и на верхней челюсти, эта методика дает хорошие результаты с долгосрочным эффектом (рис. 17).

Ретенция и дистопия клыков. Ретинированные и дистопированные клыки не всегда можно переместить

в зубную дугу с помощью ортодонтических процедур. Если имеется достаточное расстояние в мезиально-дистальной плоскости, то можно использовать мостовидный протез. Если на соседних зубах отсутствуют дефекты, возможно замещение клыка коронкой с опорой на имплантат (рис. 18). Удаление таких клыков может привести к относительно большим дефектам в зоне альвеолярного отростка. Техника КТ позволяет компенсировать потери костной массы, избежать атрофии и управлять временем лечения. В данной ситуации КТ забирается из неба (рис. 19). Окончательные реставрации могут быть изготовлены через 6 месяцев после поддесневого заживления имплантатов Ankylos, установленных субкрестально (рис. 20).

Поступила в редакцию 26.09.2012.

3D ALVEOLAR RIDGE AUGMENTATION PROCEDURE USING RING-SHAPED TRANSPLANT: DONOR AREAS AND INDICATIONS

Orcan Yüksel¹, Bernhard Giesenhagen²

¹ Zahnarzt, Beispiele aus dem Praxisalltag von Dr. Orcan Yüksel & Kollegen mit Vorher und Nachher Bildern (Bockenheimer Landstr. 92, 60323 Frankfurt Germany), ² Pro-Implant Institute Institute for Dental Implantology and Aesthetic and International Training Centre (Obere Mauergasse 2 / Am Bitzen 6 34212 Melsungen Germany)

Summary – The paper provides methods of alveolar ridge augmentation using ring-shaped transplant in combination with Ankylos implants considered to be an alternative of classic two-stage augmentation. Describing advantages and disadvantages of various donor areas (chin, roof of mouth, retromolar lower jaw bone), the authors present sinus-lift procedure and surgical techniques for marked lower jaw-bone atrophy, retention, and canine tooth dystrophy.

Key words: augmentation, auto bone, ring-shaped transplant, implants.

Pacific Medical Journal, 2013, No. 1, p. 80–82.

УДК 616.327.2-006.3-053.7-073.756.8

ЗНАЧЕНИЕ КОМПЬЮТЕРНОЙ ТОМОГРАФИИ В ОПРЕДЕЛЕНИИ РАСПРОСТРАНЕНИЯ ЮНОШЕСКИХ АНГИОФИБРОМ НОСОГЛОТКИ В ПАНАЗОФАРИНГЕАЛЬНЫЕ АНАТОМИЧЕСКИЕ ОБРАЗОВАНИЯ И В ВЫРАБОТКЕ ОПТИМАЛЬНОЙ МЕТОДИКИ ДЛЯ ИХ УДАЛЕНИЯ

Г.О. Миненков¹, Б.Д. Шалабаев²

¹ Центр медицинских исследований «Медипол» (720001, Кыргызская Республика, г. Бишкек, ул. Абая, 37),

² Национальный госпиталь (720000, Кыргызская Республика, г. Бишкек, ул. Тоголок-Молдо, 1)

Ключевые слова: ангиофиброма, компьютерная томография, хирургическое лечение.

На материале 41 наблюдения юношеской ангиофибромы носоглотки представлены возможности компьютерной томографии в оценке обширности параназофарингеального распространения новообразования и выборе адекватного хирургического доступа для его удаления. Обсуждаются преимущества и недостатки боковой ринотомии, способа Лауэрса–Болона и показания к использованию комбинированного доступа.

Радикальное удаление юношеских ангиофибром носоглотки (ЮАФ), имеющих обширное параназофарингеальное распространение, представляет определенные

трудности [2, 4, 5, 7]. Иногда часть ножки новообразования во время операции в отсутствии надежного визуального контроля не иссекается, и опухоль продолжает заполнять указанные анатомические регионы, распространяясь в труднодоступные области лицевого черепа: птеригоретромаксиллярную и подвисочную области, основную пазуху, орбиту, основание черепа, а также другие параназальные синусы [3–5, 7]. По модифицированной классификации, предложенной профессором Г.А. Фейгиным, обширное распространение ЮАФ чаще всего регистрируется при III–IV стадии сфеноэктоидальных и птеригомаксиллярных вариантов роста новообразования [5]. Выбор метода для удаления

Миненков Геннадий Олегович – канд. мед. наук, заведующий отделом медицинской визуализации Центра медицинских исследований «Медипол»; e-mail: gmo1976@ Rambler.ru

ангиофибромы может быть обоснованным только в том случае, если получено достаточно полное представление о распространенности опухоли. Сегодня эта задача решается легче, чем ранее, с помощью компьютерной и магнитно-резонансной томографии [1, 2, 4, 6]. Компьютерная томография (КТ) позволяет определить анатомические регионы поражения, без чего немислим выбор способа удаления опухоли, гарантирующий большую безопасность хирургического вмешательства, предельно возможный контроль и радикализм его проведения.

Для удаления распространенных ЮАФ наиболее часто используется боковая ринотомия, в том числе в расширенном варианте и реже – доступ по Лауэрс-Болону. Перечисленные хирургические доступы не лишены недостатков. Боковая ринотомия позволяет контролируемо осуществить хирургические манипуляции в носоглотке, полости носа, решетчатом лабиринте, верхнечелюстной и основной пазухах, крыловидно-небной ямке, ретромаксиллярном пространстве, но не может гарантировать радикальности при значительном распространении опухоли в подвисочно-щечную область. Способ Лауэрс-Болона позволяет достаточно свободно проводить удаление новообразования из подвисочно-щечной области, но не может рекомендоваться для манипуляций в области носоглотки и параназальных синусов. Поэтому объединение этих двух доступов, то есть новый вариант подхода, ликвидирует имеющиеся недостатки, свойственные каждому из них.

В течение 1991–2011 гг. нами успешно прооперировано 41 больной 12–37 лет мужского пола с обширной ЮАФ. Обследование проводилось с использованием компьютерного томографа Hitachi Pronto (Япония). В 36 случаях новообразование удалено посредством расширенной боковой ринотомии, в 3 – доступа по Лауэрс-Болону. Распространенность ЮАФ у 2 пациентов (рис.) потребовала комбинированного подхода, сочетавшего доступ по Лауэрс-Болону и боковую ринотомию – доступ по Г.А. Фейгину [5].

Методические основы использования боковой ринотомии, ее преимущества и недостатки при удалении ЮАФ хорошо освещены в литературе [1–3]. В отличие от боковой ринотомии подход по Лауэрс-Болону косметически выгоден, поскольку разрез на видимой части лица идет от середины нижней губы до подбородка, а остальная его часть проходит в подчелюстной области. Кроме того, он обеспечивает широкий доступ к птеригомаксиллярному пространству, подвисочной и щечной областям. Этот доступ на завершающей стадии хирургического вмешательства позволяет достаточно широко подойти к передней стенке верхнечелюстной пазухи, скуловой кости и скуловой дуге. При необходимости возможно осуществить остеотомию и придать костным образованиям симметричное по отношению к противоположному положение.

Однако доступ по Лауэрс-Болону не позволяет визуально контролировать манипуляции в полости носа, носоглотке и основной пазухе и требует здесь пальцевого контроля, который при распространенном

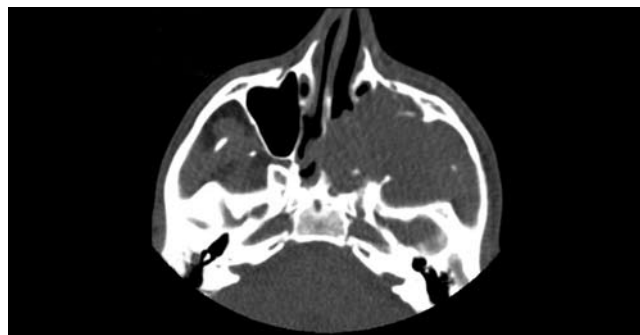


Рис. Распространенная ЮАФ у больного К., 17 лет: обширное новообразование, выполняющее весь объем зачелюстной области, крыловидно-небной и подвисочной ямок (КТ).

процессе и на фоне кровотечения не может быть признан надежным. В то же время расширенная боковая ринотомия не может гарантировать надежность манипуляций при значительном распространении опухоли в подвисочно-щечную область. Поэтому объединение двух доступов, то есть новый вариант доступа, ликвидирует имеющиеся недостатки, свойственные боковой ринотомии и операции Лауэрс-Болона. Тем самым он позволяет более надежно манипулировать при удалении ЮАФ с крайнелатеральным распространением и даже при проникновении ее в среднюю черепную ямку.

References

- Gabuniia R.I., Kolesnikova E.K. The computed tomography in clinical diagnostics // *Organs of the head and neck*. M.: Medicine, 1995. P. 28–38.
- Daihes N. A., Yablonskii S. V., Davudov H.Sh., Kuyan S.M. The benign tumors of the nasal cavity, paranasal sinuses and nasopharynx in children. M.: Medicine, 2005. 253 p.
- Manuilov E. N., Batunin I. T. The juvenile angiofibroma of the base of the skull. M.: Medicine, 1971. 144 p.
- Mudunov A.M. The tumors of the skull base. The clinic, diagnosis and treatment: the thesis. M., 2010. 21 p.
- Feigin G.A., Pavlov B.L., Ibragimov M.H. To the method of removal of youth angiofibromas with extensive proliferation in pterygium retro mandibular region and infratemporal region // *The journal of the ear nose and throat diseases*. 1982. No. 1. P. 25–28.
- Anadolu Y. Extranasopharyngeal angiofibroma of the head and neck in women // *Am. J. Otolaryng*. 2003. Vol. 24, No. 6. P. 413–416.
- Tang I. P., Shashinder S., Gopala Krishnan G. et al. Juvenile nasopharyngeal angiofibroma in a tertiary centre: ten-year experience // *Singapore Med. J*. 2009. Vol. 50, No. 3. P. 261–264.

Поступила в редакцию 20.07.2011.

ROLE OF COMPUTER-BASED TOMOGRAPHY IN ESTIMATING PENETRATION OF JUVENILE NASOPHARYNX ANGIOFIBROMA IN PARANASOPHARYNGEAL SPACES AND FORMULATING OPTIMAL METHOD OF REMOVAL

G.O. Minenkov¹, B.D. Shalabaev²

¹Medipol Centre (37 Abay St. Bishkek 720001 Kyrgyz Republic),

²National Hospital (1 Togolok-Moldo St. Bishkek 720000 Kyrgyz Republic)

Summary – The paper describes 41 examinations of juvenile nasopharynx angiofibroma and presents capabilities of computer-based tomography to estimate extent of paranasopharyngeal invasion of the neoplasm and choosing adequate surgical approach to ensure its removal. The authors discuss advantages and disadvantages of lateral rhinotomy, Lauers Bolon method and indications for combined approach.

Key words: angiofibroma, computer-based tomography, surgery.