

УДК 616.36-002.2:612.351.11

ВЗАИМОСВЯЗЬ ЭКСПРЕССИИ ГЕМОКСИГЕНАЗЫ-1 И АКТИВНОСТИ АПОПТОТИЧЕСКИХ ПРОЦЕССОВ В ПЕЧЕНИ КРЫС ПРИ НЕАЛКОГОЛЬНОМ СТЕАТОГЕПАТИТЕ

Н.В. Бивалькевич, Ю.К. Караман

Владивостокский филиал Дальневосточного научного центра физиологии и патологии дыхания СО РАМН – НИИ медицинской климатологии и восстановительного лечения (690105, г. Владивосток, ул. Русская, 73г)

Ключевые слова: экспериментальный гепатит, апоптоз, фактор некроза опухоли- α , гемоксигеназы.

На экспериментальной модели установлено, что формирование неалкогольного стеатогепатита (НАСГ) сопровождается увеличением экспрессии гемоксигеназы-1, количества апоптотических гепатоцитов и концентрации фактора некроза опухоли- α (TNF- α) в печени крыс. Повышение уровня апоптоза положительно коррелирует с концентрацией TNF- α (что свидетельствует о цитокинзависимом пути его активации) и отрицательно – с активностью гемоксигеназы-1. Возможно, что активация гемоксигеназы-1 при НАСГ компенсирует TNF- α -опосредованный апоптоз гепатоцитов.

Неалкогольный стеатогепатит (НАСГ) является хроническим прогрессирующим заболеванием печени, характеризующимся жировой инфильтрацией гепатоцитов, воспалением и фиброзом. По разным оценкам, распространенность НАСГ составляет от 3 до 8 % в общей популяции [2]. До сих пор не установлены точные механизмы патогенеза неалкогольного стеатогепатита и причины, ведущие к формированию прогрессирующих форм данного заболевания. Принято считать, что гибель гепатоцитов в ответ на окислительный стресс становится ключевым патогенетическим фактором неалкогольного стеатогепатита. Увеличение при этом числа клеток, подвергшихся некрозу и апоптозу, приводит к прогрессированию НАСГ [12].

В последнее время интерес ученых направлен на исследование особых микросомальных ферментов – гемоксигеназ, основная функция которых заключается в катаболизме гема с образованием биливердина, свободного железа (Fe^{2+}) и монооксида углерода [6]. В печени обнаружено три изоформы гемоксигеназ: индуцибельная гемоксигеназа-1, конститутивная гемоксигеназа-2 (основная форма существования фермента в физиологических условиях) и каталитически неактивная гемоксигеназа-3 [6, 13, 14]. В условиях стресса активность гемоксигеназы-1 может возрастать более чем в 10 раз, при этом интенсивность экспрессии конститутивной формы фермента остается без изменения [11]. Известно, что гемоксигеназа и продукты гем-деградации проявляют сильные цитопротективные свойства [3, 5]. Индукция клетками гемоксигеназы-1 способствует снижению интенсивности окислительных процессов, ингибирует синтез провоспалительных (в частности фактор некроза опухоли- α – TNF- α) и стимулирует выработку противовоспалительных цитокинов [5, 9, 14]. Известна способность гемоксигеназы

ингибировать апоптоз клеток печени [15]. Отсюда следует, что изменение активности гемоксигеназы-1 в печени может рассматриваться в качестве одного из главных патогенетических факторов НАСГ.

Цель исследования: проанализировать взаимосвязь активности гемоксигеназы-1 с уровнем апоптоза гепатоцитов и провоспалительного цитокина (TNF- α) в печени крыс при неалкогольном стеатогепатите.

Материал и методы. Исследования выполнены на 20 половозрелых крысах-самцах линии Вистар массой $173,0 \pm 5,6$ г. Модель НАСГ формировали содержанием животных на высокожировой диете, состоящей из топленого говяжьего сала и холестерина (19 и 2 % от общей массы рациона соответственно) в течение 90 суток [4]. Контрольную группу составили 10 крыс, находившихся на стандартном рационе вивария. Эвтаназию животных осуществляли путем декапитации под эфирным наркозом в соответствии с требованиями Европейской конвенции по защите экспериментальных животных 86/609 ЕЕС.

Образцы центральной части левой доли печени фиксировали в 10 %-ном растворе нейтрального формалина, приготовленного на 0,07М фосфатном буфере (рН 6,98). Для гистологических исследований кусочки тканей подвергали дегидратации в этиловом спирте возрастающей концентрации и заливали в парапласт [8]. Готовили срезы толщиной 7 мкм.

Иммуногистохимическое исследование активности гемоксигеназы-1 проводилось на парафиновых срезах с применением стрептовидин-биотинового метода (Millipore). Демаскировку антигена осуществляли в цитратном буфере (рН 6.0) под действием микроволнового излучения (СВЧ-печь). В целях устранения неспецифического связывания иммуноглобулина срезы инкубировали с неиммунной сывороткой козла на 0,01М раствора PBS при комнатной температуре в течение 30 мин. Срезы обрабатывали поликлональными кроличьими антителами к гемоксигеназе-1 (Millipore, Франция) в разведении 1:500. Для ингибирования активности эндогенной пероксидазы срезы в течение 10 мин. при комнатной температуре инкубировали с 3 %-ным раствором перекиси водорода на 0,01М PBS в течение 1 часа. Для иммуномечения гемоксигеназы-1 проводилась обработка срезов вторичными биотинилизованными антителами козла против иммуноглобулинов кролика (Millipore, Франция) при комнатной температуре в течение 30 мин. Для визуализации иммуногистохимического маркирования

гемоксигеназы-1 применяли стрептовидин-пероксидазный комплекс (Millipore, Франция). В качестве хромогена использовался 3,3-диаминобензидина тетрахлорид DAB (Диа-М). Ядра клеток докрашивали гематоксилином Майера.

Детекцию гепатоцитов, находящихся в состоянии апоптоза, проводили на парафиновых срезах с использованием набора реактивов AporTag Peroxidase In Situ Oligo Ligation – ISOL (Chemicon). Принцип метода основан на избирательном закреплении маркированной биотином «шпильки» олигонуклеотидов к свободным концам геномной ДНК. Срезы ткани депарафинировались и обезжировались спиртами. Эндогенную пероксидазу ингибировали 3%-ной перекисью водорода в течение 5 мин. Проводилась предварительная обработка ткани протеиназой К при комнатной температуре в течение 15 мин. Затем на срезы наносился рабочий раствор ДНК-лигазы (концентрат ДНК-лигазы + Oligo A) и инкубировали во влажной камере при температуре 20 °С в течение 16 часов. Срезы обрабатывали конъюгатом стрептовидин-пероксидазы в течение 30 мин. при комнатной температуре и визуализировали окрашивание при помощи хромогена DAB под контролем микроскопа. Контрастное окрашивание тканевых структур проводили при помощи метилового зеленого.

Для оценки специфичности иммуногистохимических реакций на выявление гемоксигеназы-1 и апоптотических клеток использовали метод негативного и позитивного контроля. Для дальнейшей оценки иммуногистохимического окрашивания готовились микрофотографии образцов ткани с помощью системы фиксации микроскопических изображений, состоящей из микроскопа Axio Imager A (Carl Zeiss) и цифровой камеры Canon G-6. При фотосъемке исключали поля зрения, содержащие дефекты ткани, дефекты окрашивания, а также периферийные участки срезов.

С каждого препарата при 400-кратном увеличении в 5 случайно выбранных полях зрения для расчета содержания гемоксигеназы-1 в ткани печени измеряли площадь иммунопозитивных структур в процентном отношении к общей исследуемой площади и среднюю оптическую плотность иммуноокрашенных объектов в единицах яркости с использованием системы компьютерного анализа «ВидеоТест-Морфология 5.2» [7].

Количественные данные по апоптозу гепатоцитов представляли в виде апоптического индекса (АИ), который рассчитывали по формуле:

$$АИ = N_m : N \times 100 \%,$$

где N_m – количество апоптических клеток, N – общее количество клеток в исследуемой совокупности [1].

Определение уровня TNF- α в гомогенате печени крыс проводили иммуноферментным методом (Genzyme diagnostics, США).

Статистическую значимость различий средних величин вычисляли по t-критерию Стьюдента после проверки нормальности распределения изучаемых параметров. Определяли коэффициент корреляции между

показателями экспрессии гемоксигеназы-1 (площадь и интенсивность экспрессии фермента), количеством апоптотических клеток и уровнем TNF- α .

Результаты исследования. Моделирование неалкогольного стеатогепатита сопровождалось значительными изменениями гистоструктуры печени экспериментальных животных относительно группы контроля. При воздействии высокожирового рациона в течение 90 суток в печени обнаруживались фокусы некробиоза гепатоцитов с лимфомакрофагальной инфильтрацией. В перипортальной и центральной зонах долек синусоидные капилляры были расширены, центральные вены полнокровны. Вокруг желчных протоков отмечалась незначительная мононуклеарная инфильтрация. Жировая дистрофия гепатоцитов имела вид мелкокапельной и крупнокапельной вакуолизации. Выявлялась умеренная внутридольковая инфильтрация паренхимы печени и гипертрофия гепатоцитов (рис. 1). Следовательно, моделирование НАСГ характеризовалось явлениями мембранодеструкции, некроза паренхимы, нарушением гистологической архитектоники морфофункциональных единиц печени.

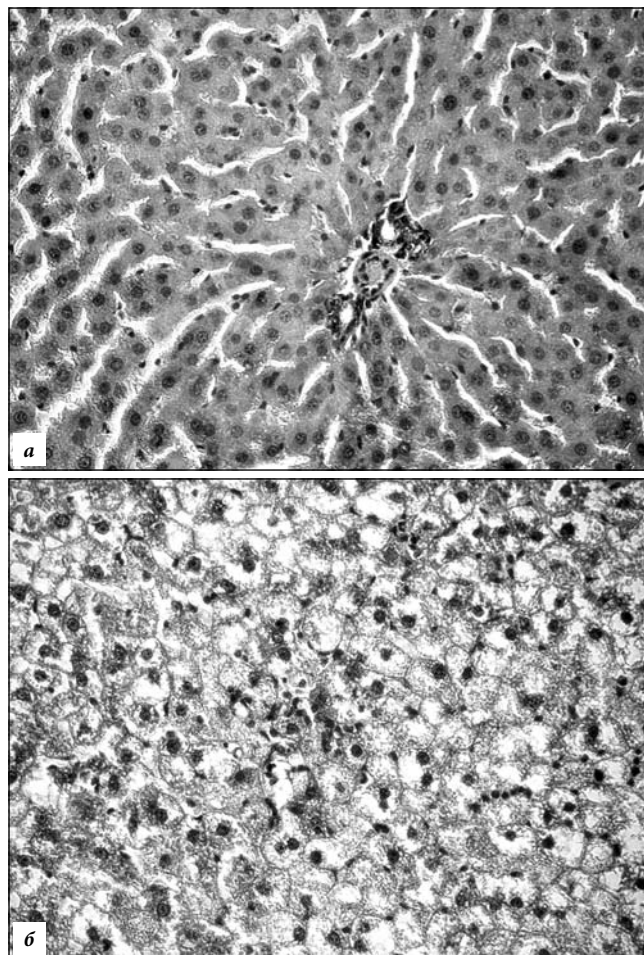


Рис. 1. Гистологическое строение печени крыс при моделировании НАСГ:

а – контроль, б – жировая дистрофия с дезорганизацией структуры органа и признаками некробиоза гепатоцитов при НАСГ. Окр. гематоксилином и эозином, $\times 150$.

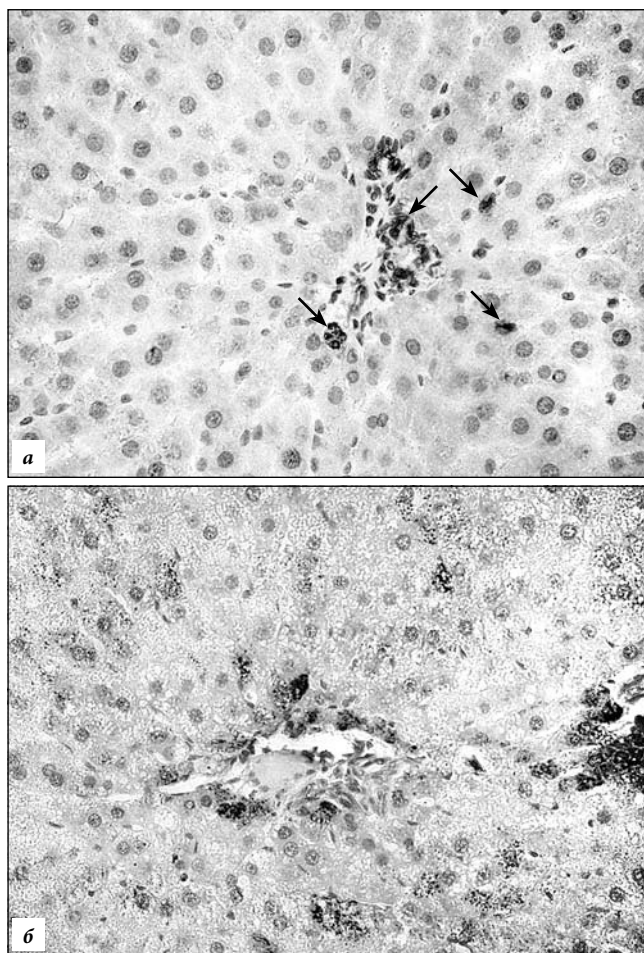


Рис. 2. Распределение гемоксигеназы-1 в печени крыс: а – экспрессия фермента (стрелки) в клетках Купфера и желчных протоков (контроль), б – экспрессия фермента в гепатоцитах при НАСГ. Иммуногистохимия, $\times 150$.

Иммуногистохимическое исследование ткани печени крыс контрольной группы выявило умеренную активность гемоксигеназы-1. Экспрессия фермента определялась в клетках Купфера и желчных протоков, а также в незначительном количестве в гепатоцитах (рис. 2, а). Относительная площадь экспрессирующих фермент структур составляла $1,83 \pm 0,08$ % к общей исследуемой площади печени. Оптическая плотность иммунного окрашивания в контроле соответствовала $0,406 \pm 0,004$ ед. При НАСГ экспрессия гемоксигеназы-1 увеличивалась. Иммунные метки выявлялись в большом количестве в паринхематозных клетках. Наибольшую интенсивность иммунного окрашивания имели гепатоциты перипортальной зоны (рис. 2, б). Площадь иммунопозитивных структур в печени крыс с НАСГ увеличивалась в 2,4 раза в сравнении с контролем при сохранении уровня экспрессии фермента (табл.).

У крыс контрольной группы зарегистрирована незначительная активность апоптоза в ткани органа: единичные апоптотические клетки встречались преимущественно в центральных зонах долек. Количество гепатоцитов, находившихся в состоянии апоптоза, у крыс с НАСГ увеличилось более чем в 3 раза. Развитие гепатита сопровождалось повышением содержания

Таблица

Активность гемоксигеназы-1, уровень апоптоза и TNF- α в печени крыс при НАСГ ($M \pm m$)

Показатель	Контроль	НАСГ
Площадь экспрессии гемоксигеназы-1, %	$2,18 \pm 0,39$	$5,25 \pm 1,99^*$
Интенсивность экспрессии гемоксигеназы-1, ед.	$0,408 \pm 0,005$	$0,425 \pm 0,007$
АИ, %	$1,2 \pm 0,1$	$3,8 \pm 0,2^*$
Уровень TNF- α , пг/мл	$194,02 \pm 10,72$	$4863,37 \pm 472,95^*$

* Разница с контролем статистически значима.

TNF- α в ткани печени в 20 раз по сравнению с контролем, что подтверждало наличие воспаления (табл.).

Корреляционный анализ выявил значимую прямую связь между количеством апоптотических клеток и уровнем TNF- α ($r=0,39$). Обнаруженный факт указывал на TNF- α -опосредованный путь реализации программируемой клеточной гибели при развитии НАСГ. Установлена отрицательная корреляционная связь между интенсивностью экспрессии гемоксигеназы-1 и апоптозом гепатоцитов ($r=-0,67$), что косвенно свидетельствовало об ингибирующем действии этого фермента на апоптоз при НАСГ. Полученные данные согласуются с исследованиями, проведенными на моделях различных поражений печени, в которых также было показано, что экзогенное введение гемоксигеназы-1 способствует снижению количества апоптотических гепатоцитов [14].

Обсуждение полученных данных. Многочисленные исследования последних десятилетий убедительно показали, что гемоксигеназа-1 является одним из наиболее важных регуляторов различных физиологических и патофизиологических процессов [3, 5, 9, 11, 14]. В первую очередь фермент рассматривается как адаптационный белок, способный регулировать механизмы защиты от прооксидантного действия гема в условиях стресса. В то же время в большом количестве экспериментальных и клинических работ доказано, что цитопротекторное действие гемоксигеназы-1 главным образом обусловлено ее антиоксидантными и противовоспалительными свойствами, способностью модулировать клеточный цикл, регулировать апоптотические процессы, а также поддерживать микроциркуляцию. В связи с этим регуляция гемоксигеназной системы рассматривается как агент, с помощью которого возможно лечение различных патологических состояний. В то же время имеются данные о негативном действии гемоксигеназной активности. Так, гиперэкспрессия в печени индуцибельной формы гемоксигеназы при различных стрессах через действие окиси углерода может являться холестатическим фактором и способствовать осложнению гипербилирубинемии и холестаза [11]. В связи с этим патофизиологическое значение индуцибельной формы гемоксигеназы требует рассмотрения при различных патологиях.

Большой интерес представляют работы, посвященные роли гемоксигеназы-1 в патогенезе НАСГ, где

она рассматривается как соединение, способное воздействовать на основные патогенетические механизмы данного заболевания: уменьшить окислительный стресс, снизить апоптотическую активность и подавить воспалительную реакцию [5, 9, 10].

В наших исследованиях было показано, что формирование НАСГ сопровождается увеличением экспрессии гемоксигеназы-1 в основном за счет усиления синтеза фермента гепатоцитами. Ориентация клеток, синтезирующих гемоксигеназу-1, вокруг портальных трактов обусловлена спецификой строения и особенностями кровообращения печени. На гепатоциты пограничной зоны приходится наибольшая функциональная нагрузка. Здесь по междольковым сосудам поступает в печеночные ацинусы кровь с повышенным содержанием гема, что и способствует индукции гемоксигеназы-1. При этом регистрируется увеличение количества апоптотических гепатоцитов в центральной зоне печеночных ацинусов. Корреляционный анализ показал, что активность гемоксигеназы обратно связана с уровнем апоптоза. Известно, что антиапоптотическое действие этого фермента обусловлено образованием продуктов реакции, главным образом монооксида углерода. Последний проявляет антиапоптотическое действие через подавление р38-митоген-активированной протеинкиназы (МАРК р38) пути. Также антиапоптотический эффект монооксида углерода связан с подавлением экспрессии рецепторов смерти (Fas), угнетением активности каспаз (особенно каспазы-3) и снижением выхода митохондриального цитохрома-С [10]. Билирубин и свободное железо также косвенно влияют на антиапоптотический эффект гемоксигеназы-1 через подавление образования активных форм кислорода [9]. Следовательно, увеличение активности гемоксигеназы-1 и выявленная обратная ее корреляция с уровнем апоптоза гепатоцитов могут свидетельствовать об антиапоптотической активности гемоксигеназной системы в условиях НАСГ.

Моделирование НАСГ сопровождалось увеличением уровня TNF- α в печени, прямо коррелирующего с интенсивностью апоптоза. Полученные данные свидетельствуют о цитокин-опосредованных механизмах индукции апоптоза при НАСГ. Как известно, TNF- α способен запускать одновременно несколько путей программированной клеточной гибели, приводящих к активации каскада каспаз, а также накоплению активных форм кислорода в клетке. Эти процессы обуславливают нарушение целостности мембран митохондрий и как следствие выброс из них апоптогенных факторов [10].

Таким образом, формирование НАСГ сопровождается увеличением экспрессии гемоксигеназы-1, количества апоптотических гепатоцитов и концентрации TNF- α в печени крыс. Индукция апоптоза при НАСГ может происходить вследствие увеличения выработки провоспалительного цитокина TNF- α , о чем свидетельствует корреляция между количеством апоптотических клеток и уровнем TNF- α . По-видимому, компенсаторным механизмом, противостоящим программируемой клеточной гибели, является интенсификация

экспрессии гепатоцитами гемоксигеназы-1, которая участвует в угнетении апоптотических процессов и сохранении клеточного гомеостаза органа.

Литература

1. Автандилов Г.Г. Основы количественной патологической анатомии. М.: Медицина, 2002. 240 с.
2. Буеверов А.О. Неалкогольная жировая болезнь печени и неалкогольный стеатогепатит // *Врач*. 2006. № 7. С. 33–37.
3. Караман Ю.К., Бивалькевич Н.В., Новгородцева Т.П. и др. Особенности экспрессии гемоксигеназы-1 в гепатоцитах крыс при формировании неалкогольной жировой болезни печени // *Бюл. эксперим. биол. и мед.* 2012. Т. 154, № 10. С. 425–429.
4. Караман Ю.К., Новгородцева Т.П., Бивалькевич Н.В. и др. Способ моделирования неалкогольного стеатогепатита у крыс. Патент России № 2394281. 2010. Бюл. № 19.
5. Караман Ю.К., Новгородцева Т.П., Бивалькевич Н.В. и др. Регуляторная роль оксида азота и монооксида углерода при окислительном стрессе в условиях экспериментальной дислипидемии // *Рос. физиол. журнал*. 2010. № 5. С. 529–538.
6. Окислительный стресс. Проксиданты и антиоксиданты / Меньшикова Е.Б., Ланкин В.З., Зенков Н.К. и др. М.: Слово, 2006. 556 с.
7. Смирнова М.Ю., Джемлиханова Л.Х., Костючек И.Н. и др. Количественная иммуногистохимия: оптимизация анализа экспрессии сигнальных молекул в миометрии // *Архив патологии*. 2010. № 1. С. 51–55.
8. Токмакова Н.П. Гистохимия: учебное пособие. Владивосток: Изд-во ДВГУ, 2001. 31 с.
9. Abraham N., Kappas A. Pharmacological and clinical aspects of Heme Oxygenase // *Pharm. reviews*. 2008. Vol. 60 (1). P. 79–127.
10. Conde de la Rosa L., Vrenken T.E., Hannivoort R.A. et al. Carbon monoxide blocks oxidative stress-induced hepatocyte apoptosis via inhibition of the p54 JNK isoform // *Free Radic. Biol. Med.* 2008. Vol. 7, No. 44. P. 1323–1333.
11. Farombi E.O., Surh Y.J. Heme oxygenase-1 as a potential therapeutic target for hepatoprotection // *J. Biochem Mol. Biol.* 2006. Vol. 39, No. 5. P. 479–491.
12. Kaplowits N. Mechanism of liver cell injury // *J. Hepatol.* 2000. Vol. 32, No. 1. P. 39–47.
13. Li L., Grenard P., Nhieu J. et al. Heme oxygenase-1 is an antifibrogenic protein in human hepatic myofibroblasts // *Gastroenterology*. 2003. Vol. 125. P. 460–469.
14. Otterbein L., Zuckerbraun B. Heme oxygenase: the elegant orchestration of its products in medicine. N.Y.: Nova Science publishers, 2005. 417 p.
15. Petrache I., Otterbein L., Alam J. et al. Heme oxygenase-1 inhibits TNF- α -induced apoptosis in cultured fibroblasts // *Am. J. Physiol. Lung. Cell Mol. Physiol.* 2000. Vol. 278. P. 312–319.

Поступила в редакцию 24.05.2012.

CORRELATION OF HEME OXYGENASE-1 EXPRESSION AND ACTIVITY OF APOPTOTIC PROCESSES IN RAT LIVER IN CASE OF NON-ALCOHOLIC STEATONHEPATITIS

N.V. Bivalkevich, Yu.K. Karaman

Vladivostok Branch of the Far Eastern Research Centre of Physiology and Respiration Pathology, SO RAMN – Research Institute of Medical Climatology and Rehabilitation Treatment (73g Russkaya St. Vladivostok 690105 Russian Federation)

Summary – The experimental model has been used to detect that the non-alcoholic steato-hepatitis (NASH) is characterised by an increase of heme oxygenase-1 expression, number of apoptotic hepatocytes, and concentration of tumour necrosis factor beta in rat liver. The increasing apoptosis level positively correlates with TNF- β (that is indicative of cytokine-dependent activation) and negatively correlates with heme oxygenase-1 activity. In case of NASH the heme oxygenase-1 activity is likely to compensate TNF- β -mediated hepatocyte apoptosis.

Key words: *experimental hepatitis, apoptosis, tumour necrosis factor beta, heme oxygenase.*

Pacific Medical Journal, 2013, No. 3, p. 25–28.