

УДК 616.233-072.1-073.432.1(571.63)

## ОПЫТ ИСПОЛЬЗОВАНИЯ ЭНДОБРОНХОУЛЬТРАСОНОСКОПИИ В ПРИМОРСКОМ КРАЕ

*М.Ф. Киняйкин*<sup>1, 2</sup>, *А.В. Машкова*<sup>2</sup>, *С.Г. Завальнюк*<sup>2</sup>, *Т.Ю. Вороневская*<sup>2</sup>, *О.Г. Полушин*<sup>1</sup>, *И.В. Наумова*<sup>1, 2</sup>,  
*Н.Н. Удальцова*<sup>2</sup>

<sup>1</sup> Тихоокеанский государственный медицинский университет (690950, г. Владивосток, пр-т Острякова, 2),

<sup>2</sup> Приморская краевая клиническая больница № 1 (690091, г. Владивосток, ул. Алеутская, 57)

**Ключевые слова:** *внутригрудная лимфоаденопатия, ультразвуковая бронхоскопия, трансbronхиальная управляемая биопсия.*

Обобщен первый опыт ультразвуковой бронхоскопии на базе Приморского краевого пульмонологического центра у 35 больных с лимфоаденопатией средостения. В 12 случаях произведена управляемая трансbronхиальная биопсия лимфоузлов под контролем ультразвука, что позволило верифицировать диагноз у 4 пациентов (1 – саркоидоз, 3 – рак легкого). Приведен клинический пример эффективности морфологической диагностики методом EBUS–TBNA опухоли легких.

Существуют различные методы получения образцов медиастинальных лимфоузлов для цитологического и гистологического исследования: медиастиноскопия, трансторакальная пункционная биопсия под контролем компьютерной томографии (КТ), стандартная трансbronхиальная пункционная биопсия, трансbronхиальная пункционная биопсия под контролем КТ, чреспищеводная пункционная биопсия под контролем ультразвука. Перечисленные методы имеют ряд недостатков: достаточно высокая вероятность осложнений, неудобный доступ к некоторым группам лимфоузлов, необходимость в общем наркозе, облучение.

В начале 90-х годов XX века был разработан метод эндобронхоультрасоноскопии (Endobronchial Ultrasound – EBUS), сочетающий фибробронхоскопию с ультразвуковой визуализацией плотных тканей средостения, в первую очередь внутригрудных лимфоузлов, а также тканей, прилежащих к дыхательным путям. Метод был создан для управляемой трансbronхиальной биопсии (Transbronchial Needle Aspiration – TBNA) под контролем ультразвука (EBUS–TBNA).

Суть метода заключается в установке на обычной оптике, на конце бронхоскопа, дополнительного выпуклого ультразвукового датчика, работающего по направлению бронхоскопа. Изображение получается при непосредственном контакте зонда или путем фиксации баллона к концу бронхоскопа и наполнения его физиологическим раствором. Данная система может работать и в доплеровском режиме, который позволяет отличить лимфоузлы или опухолевую ткань от сосудов.

Первые модели оборудования для EBUS–TBNA представляли собой комбинацию двух приборов – бронхоскопической стойки и ультразвукового аппарата. Позднее была разработана единая стойка, на которой крепятся бронхологическое оборудование и ультразвуковой аппарат. Ультразвуковое изображение

обрабатывается сканером и выводится на монитор вместе с традиционной бронхоскопической картиной. Ультразвуковые и бронхологические изображения можно сохранить, а размер лимфоузлов – измерить.

Показаниями к EBUS–TBNA являются:

- 1) визуализация паратрахеальных и перибронхиальных лимфатических узлов и уточнение генеза лимфоаденопатии (саркоидоз, лимфома, туберкулез, метастазирование и др.);
- 2) определение глубины инвазии опухоли в стенку трахеи или бронха;
- 3) установление топографического соотношения опухоли с легочными артериями и венами и диагностика прорастания опухоли в ворота легкого;
- 4) локализация и качественный диагноз (обнаруженная опухоль – доброкачественная или злокачественная).

Таким образом, EBUS–TBNA направлена прежде всего на морфологическую диагностику патологического процесса в легких [3]. Манипуляции могут проводиться как под общим обезболиванием (чаще упоминается в англоязычной литературе), так и под местной анестезией. Но общая анестезия требует наркоза и ригидной бронхоскопии, что значительно усложняет методику. Причем доказательств преимуществ общего обезболивания перед местной анестезией нет [1].

EBUS–TBNA – новая высокотехнологическая процедура, активно разрабатываемая последние 20 лет. Первая работа, посвященная стадированию рака легкого на основе данного метода, опубликована в 2001 г. [6], по дифференциальной диагностике внутригрудных лимфоаденопатий – в 2005 г. [7]. В русскоязычной медицинской литературе первое сообщение о EBUS–TBNA появилось в 2007 г. [2]. Показана высокая информативность метода при стадировании рака легкого (от 90 до 94 %) и дифференциальной диагностике лимфоаденопатий – от 77 до 96 % (табл.) [1, 4, 5, 8–12]. По данным В.А. Порханова и др. [2], из 17 пациентов с внутригрудной лимфоаденопатией, которым проводилась EBUS–TBNA, только у 1 не был верифицирован диагноз, у 5 обнаружена аденокарцинома, у 9 – плоскоклеточный рак легкого, у 1 – метастаз рака пищевода, у 1 – саркоидоз.

EBUS–TBNA – сложный, трудоемкий и достаточно дорогостоящий метод исследования. Сложность заключается в том, что специалист, выполняющий исследование, должен владеть и техникой бронхоскопии, и методом ультразвуковой диагностики, иметь хорошие знания по анатомии и топографии органов

Таблица

Структуры, лоцируемые при EBUS–TBNA в стандартных позициях бронхоскопа

Структуры	Позиция бронхоскопа					
	1	2	3	4	5	6
Трахеобронхиальное дерево	Верхняя часть трахеи	Нижняя часть трахеи	Правый главный бронх	Правый промежуточный бронх	Левый верхний долевого бронх	Левый нижний долевого бронх
Сосуды	Брахиоцефальный ствол, левая общая сонная артерия, левая подключичная артерия	Дуга аорты, верхняя полая вена	Правая легочная артерия	Правая легочная артерия	Левая легочная артерия, нисходящая аорта	Левая легочная артерия
Лимфатические узлы*	2R, 2L, 3a, 3p	4L, 4R, 5, 6	7, 10R	7, 8, 11R	7, 10L	7, 8, 11L
Скелетотопия (позвонок)	Th3	Th4	Верхний край Th5	Th5	Th6	Th6
Другие	Тимус	Тимус	–	Камеры сердца	–	Камеры сердца

\* В соответствии с картой лимфоузлов Международной ассоциации изучения рака легкого (IASLC).

грудной клетки, а также в совершенстве владеть техникой аспирационной биопсии. Достаточно высока стоимость оборудования и одноразовых игл. Сама процедура занимает от 1,5 до 2 часов рабочего времени, не считая трудозатрат цитологической лаборатории. По мнению большинства специалистов, эффективность EBUS–TBNA демонстрируется только после 10-го исследования. В России данная методика выполнялась до сих пор только в четырех крупных городах (Москва, Санкт-Петербург, Краснодар, Уфа).

В краевом пульмонологическом центре ПМКБ № 1 EBUS–TBNA внедрена с января 2012 г. Проводится процедура под местной анестезией на оборудовании фирмы Fujinon (единая стойка с бронхологическим и ультразвуковым оборудованием).

Ультразвуковая бронхоскопия проведена 35 больным с внутригрудной лимфоаденопатией, подтвержденной рентгенографией и КТ органов грудной клетки. Направительные диагнозы: рак легкого (4), саркоидоз (24), другие интерстициальные заболевания легких (6), пневмония (1).

Трансбронхиальная биопсия лимфоузлов под контролем ультразвука проведена в 12 случаях. Цитологическое исследование выполнено в лаборатории ПМКБ № 1. Получены следующие результаты: саркоидоз (3 случая), рак легкого (1 случай), неопределенный результат (7 случаев), отсутствие материала (1 случай).

Таким образом, цитологическое подтверждение диагноза получено в 4 случаях, то есть информативность метода составила 33 %, что ниже данных, приведенных в специальной литературе и, вероятно, связано с небольшим опытом выполнения EBUS–TBNA и интерпретации ее результатов бронхологов и цитологов. Однако в ряде случаев новая методика оказала существенную помощь в постановке диагноза. Приводим клиническое наблюдение.

Больной С., 65 лет, поступил в краевой пульмонологический центр 21.05.2012 г. по направлению врача поликлиники после того, как при плановой флюорографии и последующей рентгенографии органов грудной полости выявлено расширение корня правого легкого (рис. 1). Жалоб не предъявлял. Курил с 17 лет

(48 пачко-лет). В поликлинике ПМКБ № 1 при КТ органов грудной полости (23.04.2012 г.) описаны новообразование правого нижнедолевого бронха с распространением на средний долевого бронх (перибронхиально-узловая форма) и региональная распространенная лимфаденопатия конгломератного типа (рис. 2). Пациент направлен в краевой онкодиспансер, где 12.05.2012 г. после фибробронхоскопии дано заключение о признаках нарушения венозного оттока в промежуточном и среднедолевом бронхе, на основании чего была исключена онкопатология. Биопсия не производилась. Пациент был госпитализирован в ПМКБ № 1 для уточнения диагноза и лечения.

При фибробронхоскопии 22.04.2012 г., проведенной в краевом пульмонологическом центре, описаны расширение и малоподвижность карины трахеи, сужение среднедолевого бронха (для бронхоскопа не проходимо) с резким расширением и уплотнением его шпоры, сужением и деформацией сегментарных бронхов. Также обнаружена деформация нижнедолевого бронха из-за инфильтрации слизистой оболочки. При проведении аутофлюоресценции отмечено патологическое окрашивание данной зоны. Заключение: опухоль нижнедолевого бронха с распространением на среднедолевой бронх справа; признаки увеличения бифуркационных лимфоузлов. Проведена чрезбронхиальная биопсия из среднедолевого бронха и кус-биопсия стенки нижнедолевого бронха справа. Однако при гистологическом исследовании биоптатов были обнаружены только неспецифические склеротические изменения легочной ткани и стенки бронха.

В связи с отсутствием гистологического подтверждения наличия опухоли при явных клинических признаках больному назначена (24.05.2012 г.) ультразвуковая бронхоскопия: визуализированы правые нижние паратрахеальные лимфоузлы округлой формы, гетерогенной структуры, размером до 1,5 см; бифуркационные лимфоузлы (7) округлой формы, гипоехогенный, гомогенной структуры, размером 2,4–3,7 см (рис. 3). Заключение бронхолога: лимфоаденопатия средостения. Взята пункционная аспирационная биопсия бифуркационных лимфоузлов. Описание цитолога от 24.05.2012 г.: цитологическая картина характеризуется плотными небольшими скоплениями, состоящими из клеток мелких и средних размеров, расположенных небольшими группами и разрозненно; отмечаются полиморфизм и анизохромия ядер; клеточные элементы в скоплениях образуют «фасетки»; встречаются большое количество голаядерных элементов, явления аутофагии. Заключение: метастаз рака, вероятнее всего, мелкоклеточного (рис. 4). 04.06.2012 г. больной повторно с установленным диагнозом направлен в краевой онкодиспансер, где начат курс химиотерапии.

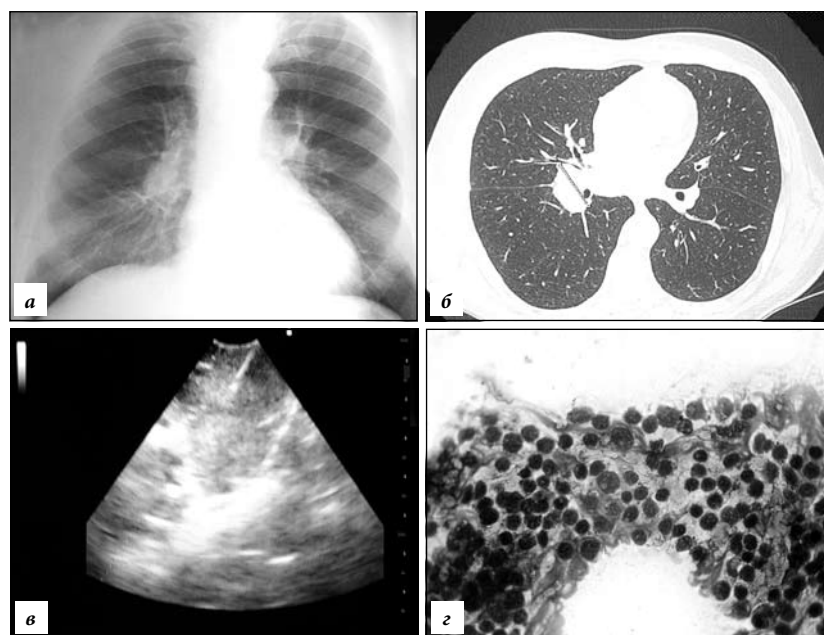


Рис. Наблюдение из практики (больной С., 65 лет):

а – расширение корня правого легкого, рентгенограмма; б – новообразование правого нижнедолевого бронха, региональная лимфаденопатия, КТ от 23.04.2012 г.; в – лимфаденопатия средостения, EBUS-TBNA от 24.05.2012 г.; г – метастаз мелкоклеточного рака, цитология, окр. по Романовскому-Гимза,  $\times 1000$ .

Таким образом, фибробронхоскопия с трансторакальной биопсией под контролем ультразвука является достаточно эффективным методом диагностики, превосходящим в ряде случаев по информативности стандартную скус-биопсию, а также чресbronхиальную биопсию легких, что обосновывает расширение сферы применения методики и дальнейшее накопление клинического опыта.

#### Литература

1. Васильев И.В., Якушенко Н.С., Судомоин Д.С. и др. Ультразвуковая бронхоскопия в дифференциальной диагностике лимфоаденопатий средостения // Новые технологии в эндоскопии. 2011. URL: <http://yandex.ru/yandsearch?text=Новые технологии в эндоскопии%2C Москва 2011&clid=740030&lr=75> (дата обращения 07.03.2013 г.).
2. Порханов В.А., Сельващук А.П., Поляков И.С. и др. Возможности ультразвуковой бронхоскопии // Новые технологии в кардиоторакальной и онкохирургии: тез. докл. всерос. науч. конф. Краснодар-Ольгинка, 2007. С. 66–67.
3. Сельващук А. П. Реконструкция и эндопротезирование трахеобронхиального дерева при доброкачественных заболеваниях и злокачественных поражениях: дис. ... д-ра мед. наук. М., 2009. 216 с.
4. Annema J., Veselip M., Rabe K. Endoscopic ultrasound-guided fine-needle aspiration for the diagnosis of sarcoidosis // *Eur. Respir. J.* 2005. Vol. 25, No. 3. P. 405–409.
5. Asahina H., Yamazaki K., Onodera Y. et al. Transbronchial biopsy using endobronchial ultrasonography with a guide sheath and virtual bronchoscopic navigation // *Chest.* 2005. Vol. 128, No. 3. P. 1761–1765.
6. Burgers J.A., Herth F., Becker H.D. Endobronchial ultrasound // *Lung Cancer.* 2001. Vol. 34, No. 12. P. 109–113.
7. Herth F.J., Lunn W., Eberhardt R. et al. Transbronchial versus transesophageal ultrasound-guided aspiration of enlarged lymph nodes // *Am. J. Respir. Crit. Care Med.* 2005. Vol. 171. P. 1164–1167.
8. Nakajima T., Yasufuku K., Kurosu K. et al. The role of EBUS-TBNA for the diagnosis of sarcoidosis-comparisons with other bronchoscopic diagnostic modalities // *Respir. Med.* 2009. Vol. 103, No. 12. P. 1796–1800.

9. Navani N., Booth H., Kocjan G. et al. Combination of endobronchial ultrasound-guided transbronchial needle aspiration with standard bronchoscopic techniques for the diagnosis of stage I and stage II pulmonary sarcoidosis // *Respirology.* 2011. Vol. 16, No. 3. P. 467–472.
10. Oki M., Saka H., Kitagawa C. et al. Prospective study of endobronchial ultrasound-guided transbronchial needle aspiration of lymph nodes versus transbronchial lung biopsy of lung tissue for diagnosis of sarcoidosis // *J. Thorac. Cardiovasc. Surg.* 2012. URL: <http://www.ncbi.nlm.nih.gov/pubmed?term=%22Oki%20M%22> (дата обращения 15.01.2013 г.).
11. Paone G., De Angelis G., Portalone L. et al. Endobronchial ultrasound-driven biopsy in the diagnosis of peripheral lung lesions // *Chest.* 2005. Vol. 128, No. 5. P. 3551–3557.
12. Van der Heijden E. Endosonography in Pulmonary Medicine // Новые технологии в эндоскопии. 2011. URL: <http://yandex.ru/yandsearch?text=Новые технологии в эндоскопии%2C Москва 2011&clid=740030&lr=75> (дата обращения 07.03.2013 г.).

Поступила в редакцию 25.03.2013.

#### APPLYING ENDOBRONCHIAL ULTRASONOSCOPY IN PRIMORSKY KRAI

M.F. Kinyaikin<sup>1,2</sup>, A.V. Mashkova<sup>2</sup>, S.G. Zavalnyuk<sup>2</sup>, T.Yu. Voronevskaya<sup>2</sup>, O.G. Polushin<sup>1</sup>, I.V. Naumova<sup>1,2</sup>, N.N. Udaltsova<sup>2</sup>  
<sup>1</sup> Pacific State Medical University (2 Ostryakova Av. Vladivostok 690950 Russian Federation), <sup>2</sup> Primorsky Krai Regional Clinical Hospital No. 1 (57 Aleutskaya St. Vladivostok 690091 Russian Federation)

**Summary** – The paper summarises the pioneer experience of ultrasound bronchoscopy in the Primorsky Krai regional pulmonary centre in 35 patients with mediastinal lymphadenopathy. In 12 cases the authors have performed ultrasound-guided directed transbronchial lymph node biopsy that allowed verifying diagnosis made for 4 patients (1 – sarcoidosis, 3 – lung cancer). The paper provides a clinical example of efficient morphological diagnostics of lung cancer with EBUS-TBNA method.

**Key words:** intrathoracic lymphadenopathy, endobronchial ultrasound, transbronchial needle aspiration.