

Литература

- Абаев Ю.К., Гудкова Е.И., Адарченко А.А., Ласточкина Т.М. Возбудители хирургической инфекции у детей: устойчивость к антисептикам и ее динамика // *Детская хирургия*. 2006. № 3. С. 30–33.
- Бухарин О.В., Усвятцов Б.Я., Карташова О.Л. Биология патогенных кокков. М.: Медицина, 2002. 287 с.
- Зайцев А.А., Карпов О.И., Сидоренко С.В. Стафилококки и ванкомицин: тенденции и противостояния // *Антибиотики и химиотерапия*. 2003. Т. 7, № 6. С. 20–26.
- Карпов И.А., Качанко Е.Ф. Стафилококковая инфекция: клинические аспекты и перспективы терапии // *Медицинские новости*. 2005. № 9. С. 53–56
- Кунда М.С., Воронина О.Л., Дмитренко О.А., Лунин В.Г. Молекулярно-генетический подход в анализе внутрибольничной стафилококковой инфекции, вызванной КОС в учреждениях родовспоможения // *Молекулярная диагностика: сб. трудов всерос. науч.-практ. конф. М., 2010. Т. II. С. 410–413.*
- Рахманова С.Н., Шаркова В.А., Юцковский А.Д. Структура и иерархия таксономических групп микрофлоры кожи больных угревой болезнью в Приморском крае // *Тихоокеанский медицинский журнал*. 2011. № 3. С. 34–36.
- Скачкова Т.С., Черневская Е.А., Дмитриева И.Б. [и др.] Разработка и апробация методики выявления и количественного определения метициллинрезистентности методом ПЦР с гибридационно-флуоресцентной детекцией продуктов амплификации // *Молекулярная диагностика: сб. трудов Всероссийской научно-практической конференции с международным участием. М., 2010. Т. II. С. 424–430.*
- Тюрин Ю.А., Долбин Д.А. Роль факторов патогенности золотистых стафилококков в развитии атопического дерматита // *Журнал микробиол.* 2008. № 4. С. 105–110.
- Шаркова В.А., Лайман Е.Ф., Мазур М.Е., Просьянникова М.Н. Молекулярно-генетический мониторинг метицилинустойчивых штаммов *Staphylococcus spp.* // *Клиническая микробиология и антимикробная терапия*. 2012. Т.14, № 2. Прил. 1: тезисы XIV Международного конгресса МАКМАХ по антимикробной терапии. С. 57.
- Шаркова В.А., Лайман Е.Ф., Мазур М.Е. [и др.] Молекулярно-генетическая характеристика патогенности штаммов *Staphylococcus spp.*, изолированных из операционных ран // *Междунар. журн. эксперимент. образования*. 2012. № 7. С. 69.
- Bootsma M.C., Diekmann O., Bonten M.J. Controlling methicillin-resistant *Staphylococcus aureus* quantifying the effects of interventions and rapid diagnostic testing // *Proc. Natl. Acad. Sci. USA*. 2006. Vol. 103, No. 14. P. 5620–5625.
- Moellering R.C. Jr., Abbott G.F., Ferraro M.J. A 30-year-old woman with shock after treatment of a furuncle // *N. Engl. J. Med.* 2011. Vol. 364. P. 266–275.

Поступила в редакцию 14.06.2012.

Генетически обусловленная патогенность и антибиотикорезистентность штаммов *Staphylococcus spp.*

В.А. Шаркова¹, Е.Ф. Лайман², М.Е. Мазур²

¹ Тихоокеанский государственный медицинский университет (690950, г. Владивосток, пр-т Острякова, 2), ² Центр гигиены и эпидемиологии в Приморском крае (692000, г. Владивосток, ул. Уткинская, 36)

Резюме. Выполнен мониторинг штаммов *Staphylococcus epidermidis* и *Staphylococcus aureus*, изолированных из различных биотопов, на присутствие генетических детерминант *fnbA*, *fnbpB*, *Luc PVS* и *tesA*. В динамике отмечен рост частоты обнаружения генов патогенности и сочетаний геновариантов. У штаммов *S. aureus* патогенность была генетически детерминирована в 81,8%, у штаммов *S. epidermidis* – в 4% случаев (изолированы из операционных ран). Штаммы *S. epidermidis*, выделенные от медперсонала отделений хирургического профиля, обнаруживали гены патогенности в 14,3%, а штаммы *S. aureus* – в 85% случаев. В послеоперационных ранах генетические детерминанты обнаруживались с меньшей частотой. В микрофлоре внешней среды хирургических стационаров гены патогенности выделены лишь 11,1% штаммов *S. epidermidis*. Ген метициллинрезистентности обнаружен у штаммов стафилококков обоих видов, изолированных из различных биотопов.

Ключевые слова: *Staphylococcus epidermidis*, *Staphylococcus aureus*, факторы патогенности, генетические детерминанты.

УДК 611.716.4

РАЗМЕРНЫЕ ХАРАКТЕРИСТИКИ ФРОНТАЛЬНОГО ОТДЕЛА НИЖНЕЙ ЧЕЛЮСТИ

Е.Ю. Ефимова¹, А.И. Краюшкин¹, Ю.В. Ефимов¹, Н.В. Шабанова²

¹ Волгоградский государственный медицинский университет (400131, г. Волгоград, пл. Павших Борцов, 1),

² Медицинский институт Пензенского государственного университета (440026, г. Пенза, ул. Красная, 40)

Ключевые слова: зубочелюстной сегмент, резцы, морфометрия.

DIMENSIONAL CHARACTERISTICS OF THE FRONTAL MANDIBULAR PART

E.Yu. Yefimova¹, A.I. Krayushkin¹, Yu.V. Efimov¹, N.V. Shabanova²

¹ Volgograd State Medical University (1 Pavshih Bortsov Sq. Volgograd 400131 Russian Federation), ² Medical Institute of the Penza State University (40 Krasnaya St. Penza 440026 Russian Federation)

Background. A research objective: the analysis of the morphometric laws of the bone tissue of the dental-mandibular segments of incisors.

Methods. 174 anatomic mandibular preparations of people of mature age of both sexes with physiological occlusion were studied. Preparations were sawed on 14 segments on intertooth septa in vestibular-lingual direction. Each segment on identical distance from the object was photographed in medial and distal norms. Increase necessary for the subsequent mathematical calculations was

defined by the comparison of the sizes of the marked sites on the sample and in a photo.

Results. The height of dental-mandibular segments from the alveolar crest to the basis was 36.27 ± 0.64 mm. The height of the alveolar part of every dental-mandibular segment corresponded to the length of the same named tooth root and varied in a wide range. The areas of the dental-mandibular segments, and also the area of spongy and compact substances of medial and lateral incisors did not differ reliably.

Conclusions. The areas of dental-mandibular segments as well as the areas of separate structures of the bone tissue have no reliable difference. The thickness of compact substance reliably increases from the top part of dental-mandibular segments in a direction to their basis. The greatest thickness of spongy substance is observed in the bottom part of the vestibular part of dental-mandibular segments that is connected with the presence of mental ledge.

Keywords: dental-mandibular segment, incisors, morphometry.

Ефимова Евгения Юрьевна – канд. мед. наук, доцент кафедры анатомии человека ВолГМУ; e-mail: evgenia_ey@mail.ru

Изучение анатомических особенностей строения челюстей является определяющим фактором планирования операции внутрикостной дентальной имплантации, так как именно они показывают характер, объем и методику оперативного вмешательства [2, 7]. Существует достаточно работ, посвященных анализу количественных характеристик костной ткани зубочелюстных сегментов в различные возрастные периоды [1, 3–5, 8, 9]. Однако большинство из этих исследований относится к середине прошлого века. С тех пор количество и структура реконструктивных операций на челюстях существенно изменились. При этом многие авторы отмечают, что эффективность хирургического лечения определяется анатомической изменчивостью морфометрических параметров зубочелюстных сегментов.

В настоящее время оценку состояния костной ткани проводят посредством различных методов рентгенологического исследования. Однако все известные методики не позволяют устранить проекционные искажения, поэтому эффективность диагностики зачастую зависит от квалификации врача, оценивающего рентгенологическую картину. Кроме того, морфометрические данные, полученные при анализе рентгенограмм, далеко не всегда соответствуют аналогичным данным, выявленным на анатомических препаратах.

Цель исследования: анализ морфометрических закономерностей костной ткани зубочелюстных сегментов резцов нижней челюсти.

Материал и методы. Изучены 174 препарата нижней челюсти людей обоего пола зрелого возраста с физиологической окклюзией, взятые из архива кафедры анатомии человека ВолГМУ в соответствии с рекомендациями, выработанными на научной конференции по возрастной морфологии, физиологии и биохимии АМН СССР в г. Москве (1965) и одобренной на аналогичной конференции в г. Одессе (1975).

Препараты распиливали на 14 сегментов по межзубным перегородкам в вестибулярно-язычном направлении. Каждый сегмент на одинаковом расстоянии от объекта фотографировали в медиальной и дистальной нормах. Необходимое для последующих математических расчетов увеличение определяли путем сравнения размеров маркированных участков на образце и на фотографии.

В основу изучения сторон сегментов положен анатомо-топографический подход, при котором морфометрические показатели изучались относительно условной срединной вертикали [6]. Последняя представляет собой перпендикуляр, опущенный из середины отрезка, соответствующего длине клинической шейки зуба. Условная срединная вертикаль разделяет зубочелюстной сегмент на две поверхности: вестибулярную и язычную. Далее на одинаковом расстоянии параллельно первой проводили еще три линии, разделяющие зубочелюстной сегмент на три равные части: верхнюю, среднюю и основание (рис.).

Посредством компьютерного продукта AutoCAD в каждом сегменте, в медиальной и дистальной нормах, измеряли толщину компактного и губчатого вещества,

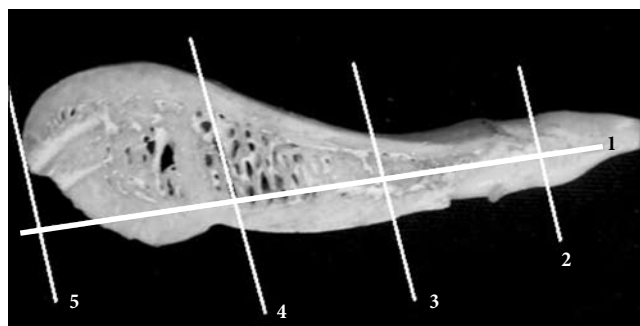


Рис. Фотография левого зубочелюстного сегмента клыка нижней челюсти в медиальной норме с нанесенными реперными линиями:

1 – срединная линия (вертикаль), проведенная через середину клинической шейки зуба; 2, 3, 4, 5 – линии, разделяющие зубочелюстной сегмент на верхнюю, среднюю части и основание.

площадь сегмента, площадь губчатого вещества, площадь компактного вещества, коэффициент соотношения площади губчатого вещества и площади сегмента, коэффициент соотношения площади компактного вещества и площади сегмента и коэффициент соотношения площади губчатого и компактного вещества. Полученные данные обрабатывались методами вариационной статистики с вычислением средних величин и их ошибок.

Результаты исследования. Зубочелюстные сегменты резцов имели форму, близкую к треугольнику. Их основание располагалось по нижнему краю тела челюсти и было представлено компактной костью. Альвеолярная часть с вестибулярной стороны имела выраженный изгиб, который переходил в тело и подбородочный выступ челюсти. Контур язычной поверхности имел выпуклую форму. Наибольшая изогнутость контуров отмечалась у зубочелюстных сегментов медиальных резцов. У всех зубочелюстных сегментов наибольшая изогнутость контуров соответствовала уровню расположения верхушек корней зубов.

Высота зубочелюстных сегментов от альвеолярного гребня до основания составляла $36,27 \pm 0,64$ мм. Высота альвеолярной части каждого зубочелюстного сегмента соответствовала длине корня одноименного зуба и варьировала в широких пределах: у медиальных резцов – от 7,72 до 17,91 мм (в среднем – $14,37 \pm 0,45$ мм), у латеральных резцов – от 9,43 до 18,12 мм (в среднем – $15,72 \pm 0,32$ мм).

Площадь зубочелюстных сегментов медиальных резцов не имела достоверной разницы с площадью зубочелюстных сегментов латеральных резцов. Подобное же соотношение наблюдалось у показателей площади губчатого и компактного веществ. Разница коэффициентов соотношения площадей, хотя и присутствовала, но также не была статистически значимой (табл. 1).

Наименьшая толщина компактного вещества у всех зубочелюстных сегментов отмечалась с вестибулярной стороны. С язычной стороны этот показатель был существенно больше. Ближе к основанию сегментов толщина компактного вещества достоверно увеличивалась, как с вестибулярной, так и с небной стороны,

Таблица 1

Морфометрические показатели зубочелюстных сегментов резцов нижней челюсти при физиологической окклюзии постоянных зубов ($M \pm t$)

Параметр*	Медиальные резцы	Латеральные резцы
S_c , см ²	3,54±0,16	3,39±0,19
$S_{гв}$, см ²	2,22±0,14	2,03±0,21
$S_{кв}$, см ²	1,32±0,12	1,36±0,12
K_1	0,63±0,22	0,61±0,16
K_2	0,37±0,14	0,40±0,19
K_3	1,68±0,11	1,49±0,41

* S_c – площадь зубочелюстного сегмента, $S_{гв}$ – площадь губчатого вещества, $S_{кв}$ – площадь компактного вещества, K_1 – коэффициент соотношения площади губчатого вещества и площади сегмента, K_2 – коэффициент соотношения площади компактного вещества и площади сегмента, K_3 – коэффициент соотношения площади губчатого и компактного вещества.

Таблица 2

Толщина компактного вещества зубочелюстных сегментов резцов нижней челюсти при физиологической окклюзии постоянных зубов ($M \pm t$)

Страна сегмента	Часть сегмента	Толщина компактного в-ва, мм	
		медиальные резцы	латеральные резцы
Вестибулярная	Верхняя	0,54±0,12	0,56±0,12
	Средняя	1,23±0,12	1,25±0,14
	Основание	1,92±0,12	1,93±0,12
Язычная	Верхняя	0,92±0,14	0,88±0,11
	Средняя	1,72±0,14	1,73±0,15
	Основание	2,43±0,11	2,31±0,14

Таблица 3

Толщина губчатого вещества зубочелюстных сегментов резцов нижней челюсти при физиологической окклюзии постоянных зубов ($M \pm t$)

Страна сегмента	Часть сегмента	Толщина губчатого в-ва, мм	
		медиальные резцы	латеральные резцы
Вестибулярная	Верхняя	1,94±0,15	1,91±0,12
	Средняя	2,94±0,11	2,89±0,12
	Основание	5,39±0,14	5,28±0,14
Язычная	Верхняя	1,97±0,12	1,95±0,13
	Средняя	3,92±0,19	3,88±0,15
	Основание	2,77±0,12	2,76±0,14

сохраняя при этом существенную разницу между собой на уровне каждой части сегмента (табл. 2).

Наименьшая толщина губчатого вещества у всех зубочелюстных сегментов была отмечена в верхней их части с вестибулярной стороны. С язычной стороны этот показатель был значительно больше. Такая закономерность сохранялась и в средней части зубочелюстных сегментов. В нижней части, наоборот, зарегистрировано существенное увеличение толщины губчатого вещества с вестибулярной стороны (табл. 3). Мы связываем этот факт с наличием подбородочного выступа.

Обсуждение полученных данных. Результаты проведенного исследования позволяют сделать следующие выводы:

1. Площади зубочелюстных сегментов, равно как и площади отдельных структур костной ткани не имеют достоверной разницы.

2. Толщина компактного вещества достоверно увеличивается от верхней части зубочелюстных сегментов к их основанию. При этом в каждой их части данный показатель с вестибулярной стороны значительно меньше аналогичных показателей с язычной стороны.

3. Наибольшая толщина губчатого вещества наблюдается в нижней части вестибулярной стороны зубочелюстных сегментов, что связано с наличием подбородочного выступа. В верхней части, наоборот, толщина губчатого вещества наименьшая.

Литература

1. Гладили А.Ю. Морфология нижней челюсти человека. Саратов: Изд-во Саратовского мед. ун-та, 2012. 200 с.
2. Дмитриенко С.В., Краюшкин А.И. Частная анатомия постоянных зубов: учебное пособие. Волгоград: [б.и.], 1998. 175 с.
3. Ефимова Е.Ю. Обоснование метода пространственного расположения зубочелюстных сегментов по гнатостатическим моделям челюстей в клинике ортодонтии: автореф. дис. ... канд. мед. наук. Волгоград, 2008. 18 с.
4. Ефимова Е.Ю., Краюшкин А.И., Ефимов Е.Ф. [и др.] Основные морфометрические показатели зубочелюстных сегментов резцов нижней челюсти при физиологической окклюзии постоянных зубов // Астраханский мед. журн. 2012. Т. 7, № 4. С. 113–114.
5. Жук А.О. Эффективность применения внутрикостных имплантатов при раннем удалении первых постоянных моляров: автореф. дис. ... канд. мед. наук. Волгоград, 2007. 23 с.
6. Зубочелюстные сегменты в структуре крадиофациального комплекса / Дмитриенко С.В., Воробьев А.А., Ефимова Е.Ю. [и др.]. М.: Медицинская книга, 2010. 136 с.
7. Кудрявцева Л.Е., Лякишева Л.Я. Структура зубочелюстных сегментов // Стоматология. 1974. № 2. С. 76–78.
8. Левченко Л.Т., Конев В.П. Топографоанатомические особенности костной ткани нижней челюсти // Бюл. СО АМН СССР. 1989. № 1. С. 41–45.
9. Нестеров А.А. Дентальная имплантация в свете анатомических исследований нижней челюсти: автореф. дис. ... канд. мед. наук. Волгоград, 2004. 18 с.

Поступила в редакцию 19.03.2014.

Размерные характеристики фронтального отдела нижней челюсти

Е.Ю. Ефимова¹, А.И. Краюшкин¹, Ю.В. Ефимов¹, Н.В. Шабанова²

¹ Волгоградский государственный медицинский университет (400131, г. Волгоград, пл. Павших Борцов, 1),

² Медицинский института Пензенского государственного университета (440026, г. Пенза, ул. Красная, 40)

Резюме. С применением морфометрии изучены 174 анатомических препарата нижней челюсти людей обоего пола зрелого возраста с физиологической окклюзией. Показано, что площади зубочелюстных сегментов, равно как и площади отдельных структур костной ткани не имеют достоверной разницы. Толщина компактного вещества достоверно увеличивается от верхней части зубочелюстных сегментов к основанию. При этом в каждой их части данный показатель с вестибулярной стороны значительно меньше аналогичных показателей с язычной стороны. Наибольшая толщина губчатого вещества наблюдается в нижней части вестибулярной стороны зубочелюстных сегментов, что связано с наличием подбородочного выступа. В верхней части толщина губчатого вещества наименьшая.

Ключевые слова: зубочелюстной сегмент, резцы, морфометрия.