

УДК 616.314-089.844

## АНГУЛЯРНАЯ ИМПЛАНТАЦИЯ, ПРЕДПРОТЕЗНАЯ ВОССТАНОВИТЕЛЬНАЯ ХИРУРГИЯ, РЕГЕНЕРАТИВНЫЕ ТЕХНОЛОГИИ В ЧЕЛЮСТНО-ЛИЦЕВОЙ ОБЛАСТИ

В.А. Путь<sup>1</sup>, В.Г. Солодкий<sup>2</sup>, Д.А. Кумачков<sup>3</sup>, О.Ю. Калашишникова<sup>4</sup>, С.С. Селиверстов<sup>5</sup>

<sup>1</sup> Казанская государственная медицинская академия (420012, г. Казань, ул. Бутлерова, 16), <sup>2</sup> Нижегородская государственная медицинская академия (603005, г. Нижний Новгород, ул. Алексеевская, 1), <sup>3</sup> Сахалинская областная больница (693004, г. Южно-Сахалинск, пр-т Мира, 430), <sup>4</sup> НЦ «ИнВосСтом» (125167, г. Москва, Ленинградский пр-т, 47, оф. 144), <sup>5</sup> Городская поликлиника № 71 (125057, г. Москва, Чапаевский пер., 4)

**Ключевые слова:** ангулярные имплантаты, радиоволновая диагностика, радиоволновая терапия.

### ANGULAR IMPLANTATION, PREORTHOPEDIC REGENERATIVE SURGERY, REGENERATIVE TECHNOLOGIES IN MAXILLOFACIAL AREA

V.A. Put<sup>1</sup>, V.G. Solodky<sup>2</sup>, D.A. Kumachkov<sup>3</sup>, O.Yu. Kalashnikova<sup>4</sup>, S.S. Seliverstov<sup>5</sup>

<sup>1</sup> Kazan State Medical Academy (16 Butlerova St. Kazan 420012 Russian Federation), <sup>2</sup> Nizhniy Novgorod State Medical Academy (1 Alekseevskaya St. Nizhniy Novgorod 603005 Russian Federation), <sup>3</sup> Sakhalin Regional Hospital (430 Mira Ave. Yuzhno-Sakhalinsk 693004 Russian Federation), <sup>4</sup> Scientific Center "In VosStom" (of. 144 47 Leningradsky Ave. Moscow 125167 Russian Federation), <sup>5</sup> City Polyclinic № 71 (4 Chapayevsky per. Moscow 125057 Russian Federation)

**Summary.** The techniques of rehabilitation of patients with severe atrophy of alveolar recessus are described as well as the facial polytrauma, and also at jaw resections due to tumors. Experience on introduction of methods of preorthopedic regenerative surgery in stomatology is generalized. In a number of clinics of Russia and the near abroad in 2006–2012 3000 patients underwent more than 3500 implantations, more than 560 bone blocks transplantations and 940 sinus-lifting surgeries. Combined implantation and sinus-lifting are done in 623 cases. Since September, 2012 more than 100 angular implants Co-Axis and 9 implants Zygomatic 55° in the combination with platform-implants 12° and 24° were put. 60% of patients on the top jaw and 80% – on bottom underwent the immediate fixation of the provisory orthopedic constructions with implants support. The requirements to the experts' team who are engaged in preorthopedic regenerative surgery and multiple stage stomatologic rehabilitation are discussed.

**Keywords:** angular implants, radiowave diagnostics, radiowave therapy.

Pacific Medical Journal, 2014, No. 3, p. 88–90.

В настоящее время в стоматологической практике для восстановления функции зубочелюстной системы и эстетики лица широко применяются методы дентальной имплантации. Для инвалидов с поражением челюстно-лицевой области и пациентов старше 50 лет единственным возможным вариантом улучшения качества жизни может стать установка зубных протезов с фиксацией на внутрикостные титановые имплантаты. Данная технология несколько десятилетий успешно применяется профессором П.И. Бранемарком в составе социальных программ в Китае Бразилии, ЮАР, Чили и других странах [11, 14]. На протяжении последних трех лет бесплатная имплантация и протезирование социально-декрепитированных групп населения практикуется и в Российской Федерации [2]. Здесь существует множество проблем, главная из которых – недостаток объема костной ткани. В условиях атрофии альвеолярных отрост-

ков применяются методы предпротезной восстановительной хирургии и ангулярная имплантация [9, 12].

#### Ангулярная имплантация

Термин «ангулярная имплантация» подразумевает установку имплантатов под определенным углом относительно вертикальной оси (плоскости) альвеолярного отростка и вертикального вектора функциональной нагрузки. При этом расположение имплантата и угол его наклона определяются наличием объема костной ткани, обеспечивающего установку и первичную стабильность имплантата в обход верхнечелюстного синуса или нижнечелюстного канала, исключая необходимость синуслифтинга, трансплантации костных блоков и латерализации *nervus mandibularis* [10].

Приоритетным направлением здесь является использование имплантатов типа Zygomatic 55°, которые позволяют реабилитировать пациентов не только при выраженной атрофии альвеолярных отростков, но и при политравме средней трети лица, а также при резекциях челюстей по поводу новообразований. Данное направление существует с 1989 г. и активно развивается во многих странах мира [10]. С 2010 г. имплантаты Zygomatic 55° устанавливаются и в России, однако, опыт применения данной технологии незначителен (рис.).

#### Радиоволновые технологии

Кроме того, накоплен значительный опыт в комплексном применении регенеративных радиоволновых технологий в челюстно-лицевой области – лечебно-диагностическая методика «Камертон-эффект» [3, 6–8].

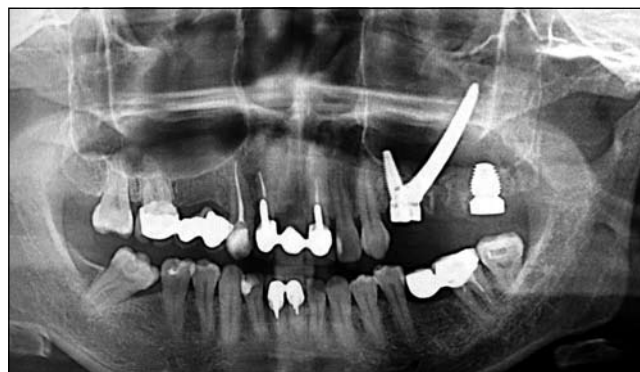


Рис. Ортопантомограмма:

в верхней челюсти слева в области отсутствующих и удаленных зубов установлены имплантаты: 24 – Co-Axis; 25 – Zygomatic 55°, 47,5 мм, 27 – Max 7/9 мм.

Данная технология реализуется в методах радиоволновой диагностики и радиоволновой терапии. Радиоволновая диагностика позволяет проводить интегральную оценку состояния здоровья, определять функциональное состояние внутренних органов и систем организма, в том числе органов полости рта. Используя этот метод, можно осуществлять профилактику, лечение и реабилитацию пациентов при различных стоматологических заболеваниях [4, 5].

Основа метода – воздействие на ткани и органы с помощью аппарата «Камертон» – шумового генератора излучения в миллиметровом, инфракрасном и части видимого диапазона волн сверхнизкой интенсивности. Воздействие проводится на кожу лица непосредственно в зоне оперативного вмешательства, а также на протяжении нервных стволов, сосудов и в биологически активных точках. Общая длительность одной процедуры – 20–25 мин, курс лечения рассчитан на 10 дней. В остром периоде (1–4-е сутки) процедуры проводятся 5–6 раз в день, в дальнейшем – 2 раза в день [1].

#### Собственные наблюдения

С 2006 по декабрь 2012 г. на базе 11 частных и государственных клиник в Российской Федерации (в т.ч. в Москве, Нижнем Новгороде, Мурманске, Южно-Сахалинске, Севастополе (на базе 1472 Военного морского клинического госпиталя им. Н.И. Пирогова Черноморского флота РФ) и 3 клиник автономной республики Крым проводилась клиническая работа по внедрению методов предпротезной восстановительной хирургии. Были прооперированы и находились под наблюдением более 3000 человек. Возраст пациентов колебался от 15 до 89 лет. Чаще всего диагностировались атрофия костной ткани (80 % случаев), травма челюстей и зубных рядов (19,8 % случаев), состояние после удаления новообразований в зубочелюстной области (0,2 % случаев).

Методы и технологии предпротезной восстановительной хирургии включали:

- 1) операции удаления зуба (с целью имплантации);
- 2) цистэктомию и резекцию верхушки корня зуба;
- 3) установление имплантатов с одновременной костной пластикой;
- 4) методы направленной тканевой регенерации;
- 5) трансплантацию аутокостных блоков;
- 6) различные методики синуслифтинга;
- 7) туннельную костную пластику гребня альвеолярного отростка;
- 8) методики расщепления гребня альвеолярного отростка и сэндвич-технику;
- 9) 3D-реконструкцию челюстей с применением титановых сеток и костных блоков;
- 10) применение временных имплантатов;
- 11) компрессионно-дистракционный остеогенез;
- 12) интрузию, эктрузию, мезиальное и дистальное перемещение зубов с применением временных ортодонтических миниимплантатов и ортодонтических минипластин;

13) операции на мягких тканях при имплантации и костной пластике;

14) остеосинтез при травме лица и автополитравме;

15) интраоперационное протезирование при атрофии, политравме лица и онкологических заболеваниях.

В перечень не вошли пластика врожденных деформаций лица и методы ортогнатической хирургии, так как эти технологии доступны узкому кругу челюстно-лицевых хирургов в специализированных клиниках.

При подготовке больных проводили клиническое обследование, ортопантомографию и радиовизиографию, изготавливали и фиксировали гипсовые модели челюстей в артикуляторе, выполняли моделирование (технология Wax-up) ортопедической реставрации, изготавливали операционные шаблоны и провизорные конструкции. Делали конусную и мультиспиральную компьютерную томографию, радиоволновую диагностику функционального состояния органов и систем человека, в том числе полости рта, с помощью компьютеризированного анализатора-индикатора миллиметровых сигналов «АИС-ЛИДО». Изучался метаболизм тканей в зоне оперативного вмешательства.

В качестве материала для реконструкции использовали аутокость из внутриротовых и внеротовых зон, а также биоматериалы «Аллоплант», «Коллапан», Bio-Oss. Во всех клинических ситуациях применялась технология PRF – фибриновый сгусток, обогащенный тромбоцитами, полученный при центрифугировании свежезабранной крови. Винтами фиксировали блоки и сетки, дистракторы, титановые сетки Trinon и KLS Martin, временные имплантаты [15].

Лечение осуществляли под комбинированным обезболиванием – сбалансированной седацией и местной анестезией, в нескольких случаях – под эндотрахеальным наркозом. Основанием для решения о проведении седации являлись безопасность лечения и возможность ускорения хирургических протоколов. В послеоперационном периоде проводили радиоволновую терапию аппаратом «Камертон» не менее 10 дней (на дому).

#### Результаты

С 2006 по декабрь 2012 г. было установлено свыше 3500 имплантатов, проведены трансплантация более 560 костных блоков и 940 операций синуслифтинга. Совмещенные имплантация и синуслифтинг выполнены в 623 наблюдениях. Были утрачены на хирургическом этапе 27 и на этапе протезирования – 8 имплантатов. Экспонировались и были удалены 4 костных блока. В 8 случаях возникли осложнения синуслифтинга, в 3 – развился хронический гайморит. Во всех указанных наблюдениях выполнялись частичная санация гайморовых пазух и в дальнейшем – повторный синуслифтинг и имплантация.

С сентября 2012 г. установлено более 100 ангулярных имплантатов Co-Axis и 9 имплантатов Zygomatic 55° в сочетании с имплантатами с платформами 12° и 24°. У 60 % пациентов на верхней челюсти и у 80 – на нижней сразу фиксировались провизорные ортопедические

конструкции с опорой на имплантаты. Данные методики позволяют достичь полноценной первичной стабильности имплантата не менее 45 Н/см<sup>2</sup>, что дает возможность одновременно осуществлять непосредственную функциональную нагрузку временными протезными супраструктурами [13, 14].

#### Заключение

Определение «предпротезная восстановительная хирургия» имеет более широкий смысл, чем «реконструктивная костно-пластическая хирургия» и более полно раскрывает возможности современной стоматологии и челюстно-лицевой хирургии. Приоритетным является планирование, прогнозирование и реабилитационная целенаправленность работы бригады специалистов.

Уровень требований к команде специалистов, занимающихся предпротезной восстановительной хирургией и многоэтапной стоматологической реабилитацией, крайне высок. Необходимы достаточная квалификация, умение работать в команде. Желателен опыт работы в челюстно-лицевой хирургии. Необходимым условием для проведения всего спектра операций служит наличие в клинике оборудования для анестезиологического пособия. Обследование и лечение пациентов, которым проводятся реконструктивные костно-пластические операции, необходимо выполнять в клиниках с эффективно организованной имплантологической службой. Использование ангулярных имплантатов позволяет сократить сроки стоматологической реабилитации и уменьшает травматизм вмешательств. Применение радиоволновой терапии в раннем послеоперационном периоде повышает качество медицинской помощи и эффективность лечения за счет полноценной регенерации тканей.

#### Литература

1. Иванов С.Ю., Мураев А.А., Солодкий В.Г., Ямуркова Н.Ф. Современные методы реконструкции альвеолярного отростка верхней челюсти и альвеолярной части нижней челюсти при стоматологической имплантации // Новые технологии в стоматологии и имплантологии: сб. научных трудов X Всерос науч.-практ. конф. М.: МГМСУ, 2010. С. 80–84.
2. Масис Г.И. Благотворительная акция в московском челюстно-лицевом госпитале для ветеранов войн // Стоматология сегодня. 2011. № 8 (108).
3. Путь В.А., Виноградов А.Э., Бессонов А.Е. Возможности и перспективы использования технологии «Камертон здоровья» при проведении реконструктивных костно-пластических операций и дентальной имплантации // Имплантология, пародонтология, остеология. 2009. № 2 (14). С. 61–64.
4. Путь В.А., Бессонов А.Е., Калмыкова Е.А. О возможности применения метода информативной радиоволновой диагностики для экспертной оценки стоматологических материалов // Профессиональное долголетие и качество жизни: труды конференции Асвомед. М., 2007. С. 160.
5. Путь В.А., Кадосов Д.Б. Программа стоматологической реабилитации пациентов, основы безопасного лечения в стоматологической практике // Организация высокотехнологичной медицинской помощи в многопрофильном стационаре: сб. научных трудов. Красногорск, 2008. С. 261–263.
6. Путь В.А., Путь С.А., Чуудинов К.В. [и др.] Перспективы применения технологии «Центр информационной медицины» в челюстно-лицевой хирургии и хирургической стоматологии // Высокие технологии в восстановительной медицине, профес-

сиональное долголетие и качество жизни труды конференции: труды конференции Асвомед. Сочи, 2006. С. 465.

7. Путь В.А., Чуудинов К.В., Путь С.А., Аверьянов И.А. Опыт применения информационной радиоволновой диагностики и терапии при проведении костно-пластических операций с помощью аутокостных блоков и операций дентальной имплантации // Высокие технологии в восстановительной медицине, профессиональное долголетие и качество жизни: труды конференции Асвомед. Сочи, 2006. С. 459.
8. Хышов В.Б., Путь В.А., Калашникова О.Ю. Применение радиоволновой методики «Камертон-эффект» в челюстно-лицевой хирургии и имплантологии // Маэстро в стоматологии 2011. № 3. С. 39–41.
9. Blackbeard G.A., Howes D.G., Boyes-Varley J.G. [et al.] 55 Zygomatic implants: Poster presentation. Seattle, 2006.
10. Boyes-Varley J.G., Lownie J.F., Howes D.G., Blackbeard G.A. Surgical modifications to the Branemark Zygomatic Protocol // COIR. 2002. Vol. 13, No. 4. P. 32.
11. Boyes-Varley J.G., Lownie J.F., Howes D.G., Blackbeard G.A. The Zygomatic Implant Protocol in the treatment of the severely resorbed maxilla // SADJ. 2004. Vol. 58, No. 3. P. 106–114.
12. Hall J.A.G., Payne A.G.T., Purton D.G. [et al.] Immediate restored, single-tapered implants in the anterior maxilla: prosthodontic and aesthetic outcomes after 1 year // Clin. Implant. Dent. Relat. Res. 2007. Vol. 9, No. 1. P. 34–45.
13. Hall J.A.G., Payne A.G.T., Purton D.G., Torr B. A randomised, controlled, clinical trial of conventional and immediately loaded tapered implants with screw-retained crowns // Int. J. Prosthodont. 2006. Vol. 19, No. 1. P. 17–19.
14. Nikelis I., Levi A., Nicolopoulos C. Immediate loading of 190 endosseous dental implants: a prospective observation study of 40 patient treatments with up to 2-year data // Int. J. Oral. Maxillofacial Implants. 2004. Vol. 19, No. 1. P. 116–123.
15. Put' V., Khysov V. Oral rehabilitation of patients after reconstructive osteo-plastic operations in cranial-maxillo-facial area // XIX Congress of the European Association for Cranio-Maxillo-Facial Surgery. Bologna, 2008. Post 98. P. 61.

Поступила в редакцию 23.06.2014.

#### Ангулярная имплантация, предпротезная восстановительная хирургия, регенеративные технологии в челюстно-лицевой области

В.А. Путь<sup>1</sup>, В.Г. Солодкий<sup>2</sup>, Д.А. Кумачков<sup>3</sup>, О.Ю. Калашникова<sup>4</sup>, С.С. Селиверстов<sup>5</sup>

<sup>1</sup> Казанская государственная медицинская академия (420012, г. Казань, ул. Бутлерова, 16), <sup>2</sup> Нижегородская государственная медицинская академия (603005, г. Нижний Новгород, ул. Алексеевская, 1), <sup>3</sup> Сахалинская областная больница (693004, г. Южно-Сахалинск, пр-т Мира, 430), <sup>4</sup> НЦ «ИнВосСтом» (125167, г. Москва, Ленинградский пр-т, 47, оф. 144), <sup>5</sup> Городская поликлиника № 71 (125057, г. Москва, Чапаевский пер., 4)

**Резюме.** Описаны методики реабилитации пациентов при выраженной атрофии альвеолярных отростков, политравме лица, а также при резекциях челюстей по поводу новообразований. Обобщен опыт по внедрению методов предпротезной восстановительной хирургии в стоматологии. В ряде клиник России и ближнего зарубежья 2006 по 2012 г. 3000 пациентов было установлено свыше 3500 имплантатов, проведены трансплантации более 560 костных блоков и 940 операций синуслифтинга. Совмещенные имплантация и синуслифтинг выполнены в 623 наблюдениях. С сентября 2012 г. установлено более 100 ангулярных имплантатов Co-Axis и 9 имплантатов Zygomatic 55° в сочетании с имплантатами с платформами 12° и 24°. У 60% пациентов на верхней челюсти и у 80 – на нижней сразу фиксировались провизорные ортопедические конструкции с опорой на имплантаты. Обсуждаются требования к команде специалистов, занимающихся предпротезной восстановительной хирургией и многоэтапной стоматологической реабилитацией.  
**Ключевые слова:** ангулярные имплантаты, радиоволновая диагностика, радиоволновая терапия.