

УДК 616.314-002-053.2:612.015.3

СОСТОЯНИЕ ФОСФОРНО-КАЛЬЦИЕВОГО ОБМЕНА У ДЕТЕЙ С КАРИЕСОМ

С.А. Милехина, Т.Н. Климкина

Тихоокеанский государственный медицинский университет (690950, г. Владивосток, пр-т Острякова, 2)

Ключевые слова: кальций, фосфор, кальцийрегулирующие гормоны, витамин D₃.

THE CONDITION OF THE PHOSPHOR-CALCIUM EXCHANGE AT CHILDREN WITH CARIES

S.A. Milehina, T.N. Klimkina

*Pacific State Medical University (2 Ostryakova Ave. Vladivostok 690950 Russian Federation)***Background.** The WHO has included teeth caries in the six illnesses of the present which prophylaxis is the most actual problem of a medical science and public health services.**Methods.** For the purpose of the complex analysis of the condition of phosphor-calcium exchange at children with caries the examination of 104 patients of 7–14 years old with compensated and subcompensated disease forms (the basic group) and 20 healthy children with intact teeth (control group) was done. The research material was the blood serum and mixed non-stimulated saliva in which the concentration of the general and ionized calcium and inorganic phosphate were estimated. In blood serum also the level of calcitonin, osteocalcin, parat hormone and 25-hydroxy vitamin D₃ was calculated.**Results.** In blood serum of all patients the maintenance of the general calcium and phosphorus was within reference limits. However at children with caries requiring therapy the relative insufficiency of the general calcium and statistically significant decrease in the ratio of the ionized calcium and inorganic phosphorus are revealed. The concentration of the ionized calcium in saliva was significantly higher at children requiring sanitation of teeth. At them considerable change of the ratio “calcium: phosphorus” is found. At all children with caries the hyperproduction of osteocalcin and decreased level of 25-hydroxy vitamin D₃, the direct moderate correlation between calcitonin level and 25-hydroxy vitamin D₃ is revealed. At complex treatment by calcium and vitamin D₃ in 6 months there was statistically significant increase in blood of the general and ionized calcium and 25-hydroxy vitamin D₃ and also normalized the local level of calcium and its ratio to phosphorus.**Conclusions.** Infringement in calcium-phosphoric balance leads to the mineralization lesion of enamel and reduces the resistance of the tooth tissues to adverse influence of the oral liquid. Treatment of children with subcompensated caries of the combined calcium preparation leads to the normalization of phosphor-calcium exchange.**Keywords:** calcium, phosphorus, calcium-regulating hormones, vitamin D₃.

Pacific Medical Journal, 2014, No. 3, p. 59–62.

Кариес занимает одно из ведущих мест среди соматических заболеваний и первое место среди хронических заболеваний в детском возрасте. В настоящее время кариес диагностируется у 80–90 % детей с временным прикусом, около 80 % подростков на момент окончания школы имеют кариозные полости [6, 8, 9]. ВОЗ включила кариес зубов в число шести болезней современности, профилактика которых является наиболее актуальной задачей медицинской науки и здравоохранения. Вопросы совершенствования стоматологической помощи детям с множественным кариесом невозможно решить

Милехина Светлана Алексеевна – канд. мед. наук, ассистент кафедры стоматологии ТГМУ; e-mail: s_milehina@mail.ru

без изучения обмена кальция и фосфора в организме ребенка [2–4].

В зубах кальций и фосфор содержатся в виде апатитофторфосфата кальция – Ca₅F(PO₄)₃. Кальций находится в свободном и связанном состоянии. Свободный, или ионизированный кальций составляет около 55 % от его общего количества.

Большинство исследований посвящено либо анализу системного фосфорно-кальциевого обмена, либо его локальным изменениям при кариесе [7]. Комплексных работ, в которых сделана оценка уровня общего и ионизированного кальция и фосфора в крови и слюне, а также кальцийрегулирующих гормонов и медиаторов при кариесе у детей в доступной литературе не найдено.

Цель исследования: оценить роль патогенетической терапии на основе комплексного анализа состояния фосфорно-кальциевого обмена у детей с субкомпенсированным кариесом.

Материал и методы. Проведено проспективное комплексное клинико-лабораторное обследование 124 практически здоровых детей в возрасте от 7 до 14 лет, обратившихся на амбулаторный прием в стоматологический кабинет клиники в период углубленного медицинского осмотра. В обследование включены пациенты с установленным диагнозом кариеса (основная группа – 104 человека) и здоровые дети с интактными зубами (контрольная группа – 20 человек). По результату стоматологического осмотра основная группа была разделена на две подгруппы: 1-я – санированные (33 человека), 2-я – нуждающиеся в санации (71 человек). В обеих подгруппах активность кариеса оценивалась в соответствии с классификацией Т.Ф. Виноградовой, а индивидуальная интенсивность – по классификации П.А. Леуса [1]. Состояние зубов 26 детей 1-й подгруппы (78,8 %) и 29 детей 2-й подгруппы (40,8 %) соответствовало I степени или компенсированной форме кариеса с единичными кариозными поражениями. У 7 детей 1-й подгруппы (21,2 %) и 42 детей 2-й подгруппы (59,2 %) диагностирован множественный кариес (II степень), что соответствовало субкомпенсированной форме заболевания. Детям с субкомпенсированным кариесом в программу терапии был включен кальций, комбинированный с витамином D₃ «Кальций – D₃ Никомед» в возрастной дозе в течение 2 месяцев.

Материалом для исследования служили сыворотка крови и слюна. Смешанную нестимулированную слюну получали натошак, утром, после полоскания рта изотоническим раствором хлорида натрия. Концентрацию кальция общего, ионизированного, неорганического

фосфата в сыворотке крови и слюне определяли фотометрическим методом с использованием диагностической системы реагентов Cobas Integra «Кальций» и «Фосфор» *in vitro* на установках Cobas Integra (фирма Rashin). Количественное определение кальцитонина, остеокальцина, паратгормона и 25-гидроксивитамина D₃ (25-ГОВ D₃) в сыворотке крови проводили (без предварительной подготовки) методом электрохемилюминесцентного иммунотеста системы «ЭХЛА» *in vitro*, на автоматических анализаторах «Элексис 2010» фирмы «Хоффманн-Ла Рош».

Статистическая обработка материала проходила методами описательной статистики с использованием программы Biostat. Результаты представлены в виде средней арифметической (M) и ее ошибки (m). Достоверность различий между группами рассчитана по критерию Стьюдента или Манна-Уитни. Корреляционный анализ проведен с использованием критерия Спирмена.

Результаты исследования. В сыворотке крови детей разных групп содержание общего кальция и фосфора находилось в пределах физиологических значений – референсных величин. Однако у детей с кариесом, нуждавшихся в терапии, выявлены относительная недостаточность общего кальция и статистически значимое снижение соотношения ионизированного кальция и неорганического фосфора (рис., а).

У детей с кариесом в смешанной нестимулированной слюне концентрация кальция возрастала, однако по уровню общего кальция различия не достигали статистически значимых величин. Концентрация же ионизированного кальция была значимо выше у детей, нуждавшихся в санации. Локальное содержание фосфора во всех группах наблюдения менялось мало (рис., б). В то же время у детей с кариесом, нуждавшихся в санации, зафиксировано значительное изменение соотношения «кальций : фосфор» – 1:1,2 против 1:1,52 в контроле. Последнее, по мнению В.К. Леонтьева [5],

является неблагоприятным фактором, так как указывает, что процессы реминерализации не находятся на оптимальном уровне.

Установлена гиперпродукция остеокальцина у всех детей с кариесом по сравнению с контрольной группой и референсными величинами. Следует отметить, что у детей с кариесом, нуждавшихся в санации, содержание остеокальцина также было высоким по сравнению с контролем, но статистически значимо ниже, чем у детей 1-й подгруппы: 115,5±1,8 против 129,3±1,2 нг/мл.

Уровень 25-гидроксивитамина D₃ был снижен в крови большинства детей с кариесом, при этом у детей 2-й подгруппы зафиксированы наиболее низкие значения, что в целом позволяет говорить об относительном дефиците этого биологически активного вещества при активном кариесе. В крови детей с компенсированным и субкомпенсированным кариесом содержание общего и ионизированного кальция, неорганического фосфора и кальцитонина изменялось мало. Показано снижение общего кальция у детей с субкомпенсированным кариесом, нуждавшихся в лечении. В этой подгруппе выявлено компенсаторное (в пределах референсных величин) увеличение концентрации паратгормона (табл. 1).

Паратгормон способен повышать уровень кальция посредством прямого действия на почки и кости. В канальцах почек он стимулирует активную реабсорбцию кальция. В костной ткани паратгормон активирует остеокласты, стимулируя резорбцию кости и выход кальция во внеклеточную жидкость. Вероятно, именно с этой функцией паратгормона связано относительное снижение в крови детей с субкомпенсированным кариесом, нуждающихся в санации, уровня остеокальцина ($r = -0,63$) по сравнению с другими детьми основной группы. Выявлена прямая корреляция средней силы между уровнем кальцитонина и 25-гидроксивитамина D₃ у детей с кариесом ($r = 0,6$).

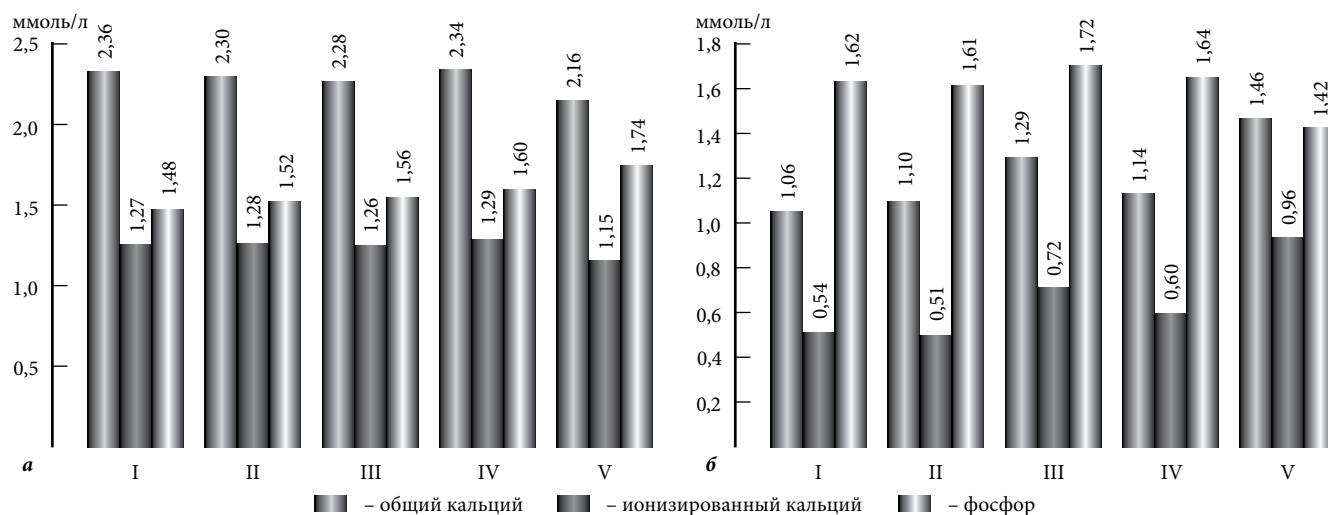


Рис. Содержание кальция и фосфора в сыворотке крови (а) и слюне (б) детей в зависимости от интенсивности кариеса: I – контрольная группа, II – санированные (1-я подгруппа) с компенсированным кариесом, III – санированные (1-я подгруппа) с субкомпенсированным кариесом, IV – нуждающиеся в санации (2-я подгруппа) с компенсированным кариесом, V – нуждающиеся в санации (2-я подгруппа) с субкомпенсированным кариесом.

Таблица 1

Показатели фосфорно-кальциевого обмена у детей с кариесом

Показатель	Санитарованные с кариесом		Несанитарованные с кариесом		Контроль
	компенсированным (n=26)	субкомпенсированным (n=7)	компенсированным (n=29)	субкомпенсированным (n=42)	
<i>Сыворотка крови</i>					
Са общ., ммоль/л	2,30±0,04	2,28±0,10	2,34±0,09	2,16±0,07 ¹	2,36±0,06
Са ²⁺ , ммоль/л	1,28±0,02	1,26±0,07	1,29±0,07	1,15±0,03	1,27±0,03
Р неорг., ммоль/л	1,52±0,09	1,56±0,06	1,60±0,10	0,74±0,11	1,48±0,07
Паратгормон, пг/мл	38,83±2,37	41,55±3,35	40,24±2,45	48,46±2,64 ¹⁻³	40,00±1,50
Кальцитонин, пг/мл	5,62±1,00	5,00±2,40	4,02±0,82	5,30±1,94	5,90±0,80
Остеокальцин, нг/мл	134,50±2,10 ¹	127,16±2,30 ¹	137,26±13,92 ¹	113,45±6,73 ^{1,2}	29,40±4,20
25-ГОВ D ₃ , нмоль/л	42,40±2,80	36,00±7,40	38,20±1,40	27,80±2,00 ^{2,3}	48,42±2,00
<i>Слюна</i>					
Са общ., ммоль/л	1,10±0,15	1,29±0,18	1,14±0,13	1,46±0,14 ¹	1,06±0,08
Са ²⁺ , ммоль/л	0,51±0,10	0,72±0,11	0,60±0,12	0,96±0,10 ¹⁻³	0,54±0,03
Р неорг., ммоль/л	1,61±0,10	1,72±0,18	1,64±0,10	1,42±0,09	1,62±0,01

¹ Разница с контрольной группой статистически значима.² Разница с группой «санитарованные с компенсированным кариесом» статистически значима.³ Разница с группой «несанитарованные с компенсированным кариесом» статистически значима.

Таблица 2

Показатели фосфорно-кальциевого обмена у детей с субкомпенсированным кариесом после локальной и системной терапии

Показатель	Локальная терапия (n=21)		Системная терапия (n=21)	
	до лечения	через 6 мес.	до лечения	через 6 мес.
<i>Сыворотка крови</i>				
Са общ., ммоль/л	2,20±0,10	2,15±0,15	2,00±0,06 ¹	2,26±0,05 ²
Са ²⁺ , ммоль/л	1,20±0,04	1,20±0,05	1,10±0,05 ¹	1,27±0,04 ²
Р неорг., ммоль/л	1,64±0,08	1,72±0,10	1,79±0,20	1,52±0,08
Паратгормон, пг/мл	46,10±2,10 ¹	52,30±3,60 ¹	50,20±3,24 ¹	42,30±1,40 ³
Кальцитонин, пг/мл	5,50±1,80	5,20±1,20	5,23±1,60	5,0±0,80
Остеокальцин, нг/мл	120,50±7,60 ¹	106,40±4,2 ¹	110,40±12,50 ¹	120,30±2,60 ^{1,3}
25-ГОВ D ₃ , нмоль/л	29,40±2,38 ¹	27,0±0,60 ¹	26,0±2,62 ¹	38,20±1,60 ^{2,3}
<i>Слюна</i>				
Са общ., ммоль/л	1,41±0,16	1,48±0,08 ¹	1,52±0,15 ¹	1,20±0,06 ^{2,3}
Са ²⁺ , ммоль/л	0,90±0,14 ¹	0,96±0,11 ¹	1,00±0,12 ¹	0,62±0,05 ²
Р неорг., ммоль/л	1,45±0,15	1,50±0,10	1,40±0,10 ¹	1,67±0,06

¹ Разница с контрольной группой (см. табл. 1) статистически значима.² Разница с показателем «до лечения» внутри группы статистически значима.³ Разница с группой «локальная терапия» статистически значима.

Учитывая выявленные нарушения, часть детей с субкомпенсированным кариесом получала только локальное лечение (санацию зубов), часть – схему лечения, которая включала кальций, комбинированный с витамином D₃. Через 6 месяцев комплексного лечения в крови значимо увеличилось содержание кальция (общего и ионизированного) и 25-гидроксивитамина D₃. Также отмечено снижение до контрольных значений уровня паратгормона. В слюне содержание общего

и ионизированного кальция также опустилось до контрольного уровня. Во второй подгруппе детей показатели системного фосфорно-кальциевого обмена изменялись мало. Выявлено усугубление недостаточности 25-гидроксивитамина D₃, нарушение продукции паратгормона и остеокальцина (табл. 2).

Обсуждение полученных данных.

Недостаточность витамина D₃ является важным патогенетическим фактором, инициирующим нарушения фосфорно-кальциевого обмена. Повышение содержания ионизированного кальция у детей, нуждавшихся в санации, свидетельствовало об активном кариозном процессе, который сопровождается выходом ионов Са²⁺ из зубов, т.е. о деминерализации. У детей с кариесом в целом зафиксировано статистически значимое повышение секреции остеокальцина, при этом у пациентов с активным

множественным кариесом определено относительное снижение его продукции, что в совокупности с другими метаболическими нарушениями свидетельствует об истощении защитно-компенсаторных механизмов и способствует резорбции костной ткани. Уровень этого гормона является чувствительным маркером формирования костной ткани, изменение его концентрации в крови отражает метаболическую активность остеобластов и одонтобластов, секретирующих остеокальцин

во время стадии минерализации в процессе перестройки костной ткани. Нарушение кальций-фосфорного баланса приводит к расстройству минерализации эмали и снижает резистентность тканей зуба к неблагоприятным воздействиям ротовой жидкости. Включение в терапию детей с субкомпенсированным кариесом комбинированного препарата кальция, приводит к статистически значимому увеличению в крови общего и ионизированного кальция и 25-гидроксивитамина D₃, а также к нормализации локального содержания кальция и его соотношения с фосфором.

References:

1. Agafonova L.Yu., Sharapova E.I., Gorbatova E.A. Assessment of dental caries epidemiology and its complications in elderly people // *Endodontia today*. 2011. No. 3. P. 68–71.
2. Gorelov A.V., Elizarova V.M., Ardatskaya M.D., Dikaya A.V. Microbiocenosis of oral cavity in children under normal and pathological conditions according to results of microbial saliva metabolites study // *Russian Dentistry Journal*, 2009. No. 2. P. 12–17.
3. Pediatric therapeutic dentistry: guidelines to practical training / Elizarova V.M. [et al.] M.: GEOTAR-Media, 2013. P. 288.
4. Zhulev E.N., Kosyuga S.Yu. Effectiveness of exogenous drug prevention of dental caries in children during formed contemporary bite // *Pediatric dentistry and prevention*. 2010. No. 1. P. 39–43.
5. Leontiev V.K. Dental caries and mineralization. M.: MSMSU, 2007. P. 541.
6. Markelova E.V., Milekhina S.A., Shushanyan L.S. Local cytokine disbalance role in caries pathogenesis in children // *Academic research*. 2011. No. 5. P. 104–108.
7. Posokhova A.V., Artemenko P.D. Research method of balance of mineral elements within the medical and biological testing of biologically active additives and its testing in pilot studies enterosorbents // *Pacific Medical Journal*. 2009. No. 1. P. 45–49.
8. Dental morbidity of Russian population / edited by O.O. Yanushovich. M.: MSMSU, 2009. P. 228.
9. Emerich K., Adamowicz-Klepaiska B. Trends in dental caries experience among children and adolescents in northern Poland between 1995 and 2003 // *Com. Dent. Health*. 2010. Vol. 27, No. 4. P. 218–221.

Поступила в редакцию 04.07.2014.

Состояние фосфорно-кальциевого обмена у детей с кариесом

С.А. Милехина, Т.Н. Климкина
Тихоокеанский государственный медицинский университет (690950, г. Владивосток, пр-т Острякова, 2)

Резюме. С целью комплексного анализа состояния фосфорно-кальциевого обмена у детей, страдающих кариесом, обследованы 104 пациента 7–14 лет с компенсированной и субкомпенсированной формами заболевания (основная группа) и 20 здоровых детей с интактными зубами (контрольная группа). Материалом исследования служили сыворотка крови и слюна. У детей с кариесом в целом зафиксировано статистически значимое повышение секреции остеокальцина, но при активном множественном кариесе определено относительное снижение его продукции, что в совокупности с другими метаболическими нарушениями свидетельствует об истощении защитно-компенсаторных механизмов. Нарушение кальций-фосфорного баланса обуславливает расстройство минерализации эмали и снижает резистентность тканей зуба к неблагоприятным воздействиям ротовой жидкости. Включение в терапию детей с субкомпенсированным кариесом комбинированного препарата кальция привело к статистически значимому увеличению в крови общего и ионизированного кальция и 25-гидроксивитамина D₃, а также к нормализации локального содержания кальция и его соотношения с фосфором.

Ключевые слова: кальций, фосфор, кальцийрегулирующие гормоны, витамин D₃.

УДК 616.314-77:612.017.1

ВЛИЯНИЕ БАЗИСНЫХ МАТЕРИАЛОВ СЪЕМНЫХ ПРОТЕЗОВ НА ПАРАМЕТРЫ ИММУННОГО ГОМЕОСТАЗА СЛИЗИСТОЙ ОБОЛОЧКИ РТА

В.С. Бочаров, Ю.Н. Москвин, А.Р. Ким

Тихоокеанский государственный медицинский университет (690950, г. Владивосток, пр-т Острякова, 2)

Ключевые слова: ортопедические конструкции, протезный стоматит, акрил, нейлон.

INFLUENCE OF BASIC MATERIALS OF DEMOUNTABLE PROSTHESIS ON THE IMMUNE HOMEOSTASIS PARAMETERS OF A MUCOUS MEMBRANE OF A MOUTH

V.S. Bocharov, Yu.N. Moskvina, A.R. Kim
Pacific State Medical University (2 Ostryakova Ave. Vladivostok 690950 Russian Federation)

Background. According to the World Health Organization up to 75 % of the population in various regions of the Earth suffer from the partial teeth absence. Needs in orthopedic treatment by demountable prosthesis in such patients is 33–58%. The research objective is pathogenetic choice substantiation of the basic stomatologic materials on the basis of the analysis of the immune homeostasis parameters of a mucous membrane of a mouth.

Methods. 36 men of 25–85 years old for the occlusive rehabilitation of whom the acrylic and nylon prosthesis were used are ex-

amined. The control – 12 patients of 20–85 years old with a similar dental pathology but requiring preliminary surgical preparation for prosthetics. Qualitative and quantitative characteristics of the morphological substratum providing an immune homeostasis of a mucous membrane of a mouth in the field of an orthopedic bed are studied.

Results. Together with the orthopedic stomatitis there was a quantitative substantial growth of intraepithelial T-lymphocytes and increase in proliferative epithelial activity. At use of the acrylic materials the quantity of antigen-presenting cells statistically increased, in an alteration zone the maintenance of intraepithelial lymphocytes increased.

Conclusions. Orthopedic treatment with use of demountable prosthesis causes changes of parameters of an immune homeostasis of a mucous membrane of a mouth and character of these changes (clinical and morphological) is defined by the chemical components contained in basic plastics. At using of the nylon prosthesis the changes of the immune homeostasis of a mucous membrane of

Бочаров Василий Сергеевич – ассистент кафедры стоматологии ТГМУ; e-mail: vskadar@mail.ru