

УДК 617.7–007.681–085.324

## ОЦЕНКА ВЛИЯНИЯ ГИСТОХРОМА НА МОРФОМЕТРИЧЕСКИЕ ПАРАМЕТРЫ ДИСКА ЗРИТЕЛЬНОГО НЕРВА ПРИ ЛЕЧЕНИИ ПЕРВИЧНОЙ ОТКРЫТОУГОЛЬНОЙ ГЛАУКОМЫ

Н.В. Филина<sup>1</sup>, Н.С. Тедеева<sup>2</sup>, Д.В. Григорьев<sup>2</sup><sup>1</sup>Тихоокеанский государственный медицинский университет (690950, г. Владивосток, пр-т Острякова, 2),<sup>2</sup>1477 Военно-морской клинический госпиталь (690005, г. Владивосток, ул. Ивановская, 4)

**Ключевые слова:** глаукома, синустрабекулэктомия, пентагидроксиэтилнафтохинон, гейдельбергская ретинальная томография.

### ASSESSING OF THE HISTOCHROME IMPACT ON MORPHOMETRIC PARAMETERS OF THE OPTIC DISK IN THE TREATMENT OF PRIMARY OPEN-ANGLE GLAUCOMA

N.V. Filina<sup>1</sup>, N.S. Tedeeva<sup>2</sup>, D.V. Grigoriev<sup>2</sup><sup>1</sup>Pacific State Medical University (2 Ostryakova Ave. Vladivostok 690950 Russian Federation), <sup>2</sup>1477 Naval Clinical Hospital (4 Ivanovskaya St. Vladivostok 690005 Russian Federation)

**Background.** Assessment of the efficiency of glaucoma combined therapy with using of HistoChrome during sinus trabeculectomy (STE) in the early postoperative period, in combination with the magnetotherapy.

**Methods.** The study included 51 patients with primary open-angle glaucoma I-III stage with moderately elevated intraocular pressure. In 25 cases, combined with the use of STE HistoChrome and magnetotherapy (treatment group), in 26 cases been conducted standart SHE (control group). All patients before the treatment and after 3 and 6 months after treatment been given complete ophthalmologic examination, including the Heidelberg retinal tomography.

**Results.** In the treatment group been detected the decrease of area and volume of excavation, the ratio of the area of optic disc to excavation, linear diameter relation of excavation to the optic nerve, the mean and maximum depths of excavation. At the same time shown itself, the increase of area and volume of neuroretinal rim, mean thickness and cross sectional area of the nerve fiber layer. In the control group, statistically significant changes in these parameters were not observed.

**Conclusions.** The proposed method of treatment of open-angle glaucoma gives positive effect with improved by 20–45% from baseline in most parameters and also on the III stage of disease. This therapy, taking into account the severity of the problem, could be recommended for widespread introduction into clinical practice.

**Keywords:** glaucoma, sinus trabeculectomy, Pentahydroxyethylnaphthoquinone, Heidelberg retinal tomography.

Pacific Medical Journal, 2014, No. 4, p. 83–86.

Проблема первичной открытоугольной глаукомы (ПОУГ) является одной из важнейших в современной офтальмологии. В мире, по данным крупных эпидемиологических исследований, слепотой вследствие глаукомы страдает от 5,2 до 10,5 млн человек. За 10 лет в Российской Федерации этот показатель вырос с 8 до 22 на 1000 населения [8, 10]. Распространенность заболевания находится в прямой зависимости от возраста: до 60 лет – 0,88, от 61 до 70 лет – 6,44, 71 год и старше – 17,4 на 1000 населения [2]. В Соединенных Штатах Америки глаукома является основной причиной слепоты, которая затрагивает примерно 3% белого населения и 10% афроамериканцев [15].

Тедеева Наталья Сергеевна – врач офтальмологического отделения 1477 ВМКГ; e-mail: natalya.tedeeva@mail.ru

Исторически, глаукому описывали как болезнь, одним из главных признаков которой является повышенное внутриглазное давление (ВГД), и только недавно ее стали считать основой оптической нейропатии, нейродегенеративным заболеванием [3, 14]. Уровень ВГД является очень важным, но не определяющим фактором сохранности зрительных функций [1]. В связи с этим актуальность приобретают комплексные схемы лечения, сочетающие лекарственные, хирургические и физиотерапевтические методы, а также диктующие необходимость постоянной нейропротекторной терапии [4, 5, 7, 11, 13].

Среди нейропротекторов прямого действия большого внимания заслуживает препарат «Гистохром». Его выраженные антиоксидантные свойства обеспечиваются содержанием большого количества гидроксильных групп [9]. Гистохром (международное непатентованное название – пентагидроксиэтилнафтохинон) разработан в Тихоокеанском институте биоорганической химии ДВО РАН (рег. № 002363/02) и разрешен к применению в России с 1999 г. Ранее были отмечены положительные результаты его использования при внутриглазных кровоизлияниях различной локализации и интенсивности, пролиферативных, дегенеративных процессах, а также при глаукомной оптиконеуропатии [9].

Цель исследования – оценить эффективность комплексного лечения ПОУГ с применением гистохрома в ходе синустрабекулэктомии (СТЭ) и – совместно с магнитотерапией – в раннем послеоперационном периоде.

**Материал и методы.** Под наблюдением находился 51 пациент (39 мужчин и 12 женщин) в возрасте от 38 до 87 лет (средний возраст – 68,3±9,4 года). Во всех случаях диагностирована ПОУГ I–III стадии с умеренно повышенным ВГД на фоне местной гипотензивной терапии. Сформированы две группы пациентов (табл. 1):

Таблица 1  
Распределение пациентов с ПОУГ по стадиям заболевания

Стадия ПОУГ	Кол-во наблюдений			
	1-я группа, абс.	2-я группа, абс.	Все пациенты	
			абс.	%
I	1	0	1	2
II	7	9	16	31
III	17	17	34	67
Всего:	25	26	51	100

1 группа (основная) – 25 человек (25 глаз), которым проводилось комплексное лечение с применением гистохрома;

2 группа (контрольная) – 26 человек (26 глаз), которым была выполнена СТЭ по стандартной методике.

До СТЭ и через 3 и 6 месяцев проводили обследование, включавшее визометрию, биомикроскопию, гониоскопию, офтальмоскопию, тонометрию, периметрию на сферопериметре, определение критической частоты слияния мельканий, а также гейдельбергскую ретинальную томографию (Heidelberg Retinal Tomography – HRT) на аппарате HRT II (Engineering Heidelberg, Германия) [6].

Методика комплексного лечения защищена патентом на изобретение № 2510254, зарегистрированным в Госреестре изобретений РФ 27.03.2014 г.

**Техника вмешательства.** В нижне-внутреннем квадранте глаза на расстоянии 5 мм от лимба выполнялись разрез конъюнктивы длиной 5 мм и склерэктомия полулунной формы, основанием обращенная к лимбу. В субтеноновом пространстве по направлению к заднему полюсу глаза формировался туннель, в который вводилась гемостатическая коллагеновая губка размерами 5×10 мм, пропитанная 0,02 % раствором гистохрома в объеме 0,5 мл. Выводящий край губки помещался на склерэктомическое «окно». Накладывался непрерывный шов. Далее проводилась СТЭ по стандартной методике. С первого дня после операции один раз в день и в течение 9 суток субконъюнктивально в область губки вводилось 0,5 мл 0,02 % раствора гистохрома и одновременно выполнялись

сеансы магнитотерапии на аппарате «Магнит-Мед ТеКо» (Россия).

Статистическую обработку полученных данных осуществляли при помощи программы Microsoft Excel. Вычисляли среднюю арифметическую (M), стандартное отклонение (s), показатели достоверности различий.

**Результаты исследования.** За период наблюдения в основной группе, по данным HRT, отмечалось уменьшение площади и объема экскавации диска зрительного нерва, соотношения площадей и диаметров диска и экскавации зрительного нерва, а также средней и максимальной глубин экскавации. В контрольной группе эти показатели увеличивались. Также в основной группе регистрировались: увеличение площади и объема нейроретинального пояса, толщины и площади поперечного сечения слоя нервных волокон. В контроле отмечено уменьшение площади нейроретинального пояса, через 3 месяца наблюдалось увеличение его объема, а в дальнейшем – уменьшение данного показателя. Толщина и площадь поперечного сечения слоя нервных волокон сетчатки во 2-й группе статистически значимо не изменялись (табл. 2).

В то же время необходимо отметить, что в основной группе по ряду показателей (объем и максимальная глубина экскавации, средняя толщина слоя нервных волокон сетчатки, площадь поперечного сечения слоя нервных волокон) более выраженный эффект наблюдался в течение 3 месяцев, далее прослеживалась тенденция к некоторому их снижению, хотя показатели и оставались высокими по сравнению с исходными (рис.).

Таблица 2

Показатели гейдельбергской ретинальной лазерной томографии до и после лечения (M±s)

Показатель*	Период наблюдения					
	до лечения		через 3 месяца после СТЭ		через 6 месяцев после СТЭ	
	1-я группа	2-я группа	1-я группа	2-я группа	1-я группа	2-я группа
Disk Area, мм <sup>2</sup>	2,201±0,430	1,964±0,069	2,164±0,291	1,965±0,061	2,190±0,270	1,988±0,078
Cup Area, мм <sup>2</sup>	1,294±0,413	0,959±0,099	1,147±0,356	1,046±0,056	1,119±0,333	1,055±0,092
Rim Area, мм <sup>2</sup>	0,883±0,257	0,970±0,090	1,058±0,253	0,908±0,077	1,057±0,253	0,909±0,026
Cup Volume, мм <sup>2</sup>	0,399±0,170	0,286±0,070	0,291±0,145	0,312±0,026	0,315±0,179	0,342±0,070
Rim Volume, мм <sup>2</sup>	0,145±0,085	0,170±0,045	0,197±0,073	0,199±0,119	0,210±0,123	0,151±0,012
Cup/Disk Area Ratio	0,584±0,122	0,505±0,043	0,517±0,117	0,534±0,029	0,506±0,121	0,527±0,026
Linear Cup/Disk Ratio	0,795±0,081	0,709±0,029	0,711±0,085	0,729±0,020	0,689±0,109	0,725±0,018
Mean Cup Depth, мм	0,335±0,120	0,290±0,041	0,296±0,112	0,323±0,006	0,298±0,113	0,321±0,029
Maximus Cup Depth, мм	0,724±0,213	0,673±0,073	0,649±0,208	0,726±0,030	0,699±0,233	0,727±0,044
Cup Shape Measure	-0,075±0,051	-0,125±0,161	-0,087±0,054	-0,082±0,018	-0,105±0,058	-0,098±0,011
Height Variation Contour, мм	0,289±0,128	0,303±0,058	0,351±0,083	0,230±0,050	0,348±0,113	0,275±0,048
Mean RNFL Thickness, мм	0,125±0,052	0,149±0,024	0,151±0,055	0,154±0,030	0,142±0,074	0,146±0,049
RNFL Cross Sectional Area, мм <sup>2</sup>	0,644±0,271	0,728±0,169	0,766±0,258	0,727±0,114	0,723±0,373	0,724±0,093

\* Disk Area – площадь диска зрительного нерва, Cup Area – площадь экскавации, Rim Area – площадь нейроретинального пояса, Cup Volume – объем экскавации, Rim Volume – объем нейроретинального пояса, Cup/Disk Area Ratio – соотношение площадей экскавации и диска, Linear Cup/Disk Ratio – соотношение диаметров экскавации и диска, Mean Cup Depth – средняя глубина экскавации, Maximus Cup Depth – максимальная глубина экскавации, Cup Shape Measure – объемный профиль экскавации, Height Variation Contour – высота вариации поверхности сетчатки, Mean RNFL Thickness – средняя толщина слоя нервных волокон сетчатки, RNFL Cross Sectional Area – площадь поперечного сечения слоя нервных волокон сетчатки.

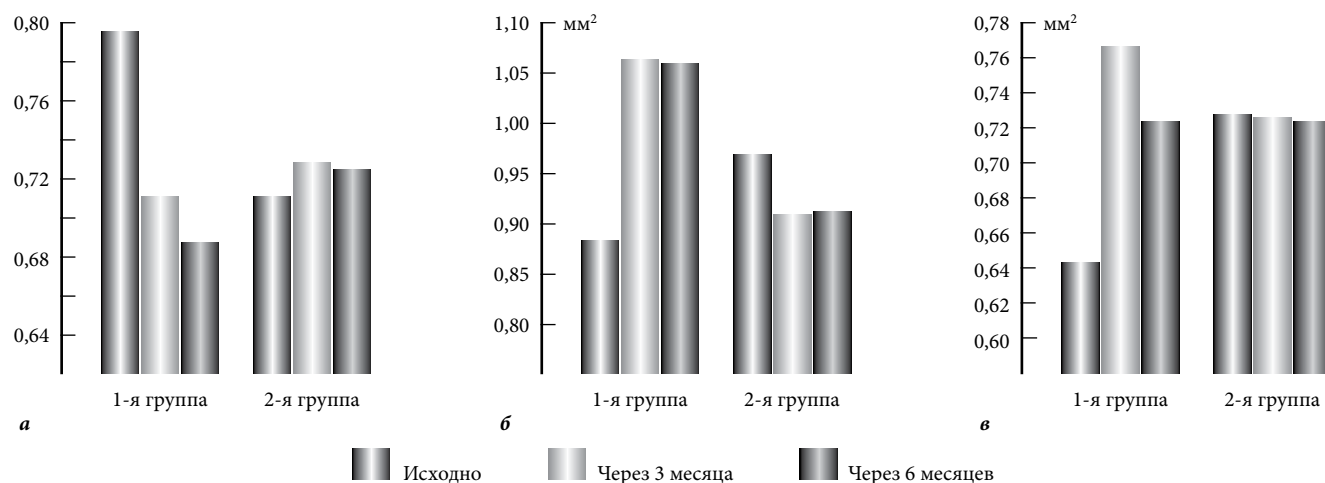


Рис. Динамика ряда морфометрических показателей заднего сегмента глаза до и после СТЭ:

а – линейное соотношение диаметров экскавации и диска зрительного нерва; б – площадь нейроретинального пояса; в – площадь поперечного сечения слоя нервных волокон сетчатки.

**Обсуждение полученных данных.** HRT особо актуальна в оценке эффективности предлагаемого метода лечения ПОУГ. На собственном материале отчетливо прослеживалась положительная динамика всех показателей в основной группе по сравнению с контролем. Очевидно, что определяющим фактором здесь стало применение препарата «Гистохром», обладающего антиоксидантными и нейропротекторными свойствами. При этом надо отметить, что уровень снижения ВГД в обеих группах оказался значимо эффективным: в основной группе – с  $28,0 \pm 0,9$  до  $17,2 \pm 0,9$  мм рт.ст., в контрольной группе – с  $28,8 \pm 1,2$  до  $18,8 \pm 0,7$  мм рт.ст. через 6 месяцев после СТЭ (разница между группами статистически недостоверна). Причем, только в 14 % наблюдений (7 пациентам) в период наблюдения назначался гипотензивный режим. Разработанный метод лечения ПОУГ с применением магнитотерапии, адресной доставкой препарата и достижением его эффективной концентрации позволяет усилить действие гистохрома.

Существуют положительные данные о применении в ходе антиглаукомных операций таких нейропротекторных препаратов как кортексин, ретиналамин и цераксон [7, 12]. Так, Е.И. Волик и др. [4] сообщали, что при введении в субтеноново пространство кортексина (10 мг в 1 мл) в ходе неперфорирующей антиглаукоматозной операции, по данным HRT, объем экскавации диска зрительного нерва уменьшился на 67 %, а объем нейроретинального ободка увеличился на 70 %, отношение площади экскавации к площади диска зрительного нерва уменьшилось на 63 %. При внутривенном капельном введении цераксона после СТЭ М.А. Фроловым и др. [11] выявлено достоверное увеличение толщины перипапиллярного слоя нервных волокон сетчатки с  $58,19 \pm 2,61$  до  $66,86 \pm 2,82$  мкм. При этом дозы цераксона определялись стадией глаукомы: при начальной и развитой – по 500 мг один раз в сутки, при далекозашедшей – по 1000 мг в течение пяти дней с последующим переходом на прием внутрь.

В сравнении с уже имеющимися комплексный метод лечения ПОУГ с использованием гистохрома, предлагаемый нами, дает положительный эффект с улучшением показателей на 20–45 % от исходных по большинству параметров и в III стадии заболевания. Это, с учетом тяжести проблемы в целом, позволяет рекомендовать описанный метод для широкого внедрения в клиническую практику.

#### Литература

1. Алексеев В.Н., Аничков Н.М., Коржевский Д.Э. [и др.] Головной мозг и открытоугольная глаукома // Глаукома: теория и практика. Российская глаукомная школа: сборник статей. СПб.: Человек и его здоровье, 2013. С. 4.2.2.
2. Алексеев В.Н., Малеванная О.А., Тубаджи Ессам [и др.] Прогрессирование глаукомного процесса – неизбежность или недоработка? // Глаукома: теория и практика. Российская глаукомная школа: сборник статей. СПб.: Человек и его здоровье, 2013. С. 13.
3. Алексеев В.Н., Никитин Д.Н., Ринджибал Ал-Майсам [и др.] Дегенеративные изменения проводящих путей зрительного анализатора у больных первичной открытоугольной глаукомой // Глаукома: теория и практика. Российская глаукомная школа: сборник статей. СПб.: Человек и его здоровье, 2013. С. 23.
4. Волик Е.И., Савченко А.И., Волик С.А. [и др.] К вопросу о нейропротекторном лечении ГОН // Клини. офтальмол. 2012. № 4. С. 131–136.
5. Егоров Е.А., Давыдова Н.Г., Романенко И.А. [и др.] Мексидол в комплексном лечении глаукомы // Клини. офтальмол. 2011. Т. 12. № 3. С. 107–110.
6. Казарян Э.Э. Современные методы мониторинга первичной открытоугольной глаукомы // Вестник офтальмологии. 2009. № 4. С. 40–43.
7. Каменских Т.Г. Результаты комплексного лечения больных глаукомной атрофией зрительного нерва // Глаукома. 2006. № 4. С. 25–27.
8. Либман Е.С. Эпидемиологическая характеристика глаукомы // Глаукома. 2009. № 1. С. 2–3.
9. Мищенко Н.П., Федорев С.А., Догадова Л.П. Препарат гистохром для офтальмологии // Вестник ДВО РАН. 2004. № 3. С. 111–119.
10. Пестрякова Я.Ф., Шабанов Г.А., Мельников В.Я. [и др.] Скрининговая диагностика первичной открытоугольной глаукомы // Тихоокеанский мед. журнал. 2012. № 1. С. 80–83.
11. Фролов М.А., Джумова А.А., Марченко Л.Н., Джумова М.Ф. Влияние комбинированной нейропротекторной терапии глаукомной оптической нейропатии на структурные ха-

- рактеристики зрительного анализатора у больных первичной открытоугольной глаукомой // Глаукома. 2012. № 1. С. 53–57.
12. Штилерман А.Л., Махальский Э.А., Лысак И.В. Комбинированное лечение больных глаукомой с нестабилизированным течением // Вестник офтальмологии. 2010. Т. 126, № 5. С. 28–31.
  13. Юдова Н.Н., Шевченко Е.Н., Шевченко О.Н. Первичная глаукома – сочетанное применение ретиналамина с чрезкожной электростимуляцией // Terra Medicina Nova. 2008. № 2. С. 54–55.
  14. Vrabec J.P., Levin L.A. The neurobiology of cell death in glaucoma // Eye. 2007. No. 21. P. 511–514.
  15. Weber A.J., Harman C.D., Viswanathan S. Effects of optic nerve injury, glaucoma, and neuroprotection on the survival, structure, and neuroprotection on the survival, structure, and function of ganglion cells in the mammalian retina // J. Physiol. 2008. Vol. 586, No. 18. P. 4393–4400.

Поступила в редакцию 18.07.2014.

### Оценка влияния гистохрома на морфометрические параметры диска зрительного нерва при лечении первичной открытоугольной глаукомы

Н.В. Филина<sup>1</sup>, Н.С. Тедеева<sup>2</sup>, Д.В. Григорьев<sup>2</sup>

<sup>1</sup> Тихоокеанский государственный медицинский университет (690950, г. Владивосток, пр-т Острякова, 2), <sup>2</sup> 1477 Военно-морской клинический госпиталь (690005, г. Владивосток, ул. Ивановская, 4)

**Резюме.** Оценивали эффективность собственного метода комплексного лечения первичной открытоугольной глаукомы с применением гистохрома в ходе синустрабекулэктомии и в раннем послеоперационном периоде совместно с магнитотерапией. В процессе 6-месячного наблюдения выявлен положительный эффект с улучшением показателей на 20–45% от исходных по большинству параметров. Это позволяет рекомендовать новый метод для широкого внедрения в клиническую практику.

**Ключевые слова:** глаукома, синустрабекулэктомия, пентагидроксизтилнафтохинон, гейдельбергская ретинальная томография.

УДК 617.741–004.1–06:617.753.3–089.819.843

## ИНДИВИДУАЛЬНАЯ РЕГИСТРАЦИОННАЯ КАРТА ПАЦИЕНТА С ИСХОДНЫМ РОГОВИЧНЫМ АСТИГМАТИЗМОМ, ОПЕРИРУЕМОГО ПО ПОВОДУ КАТАРАКТЫ

Д.А. Негодина

Приморский центр микрохирургии глаза (690088, г. Владивосток, ул. Борисенко, 100е)

**Ключевые слова:** факоэмульсификация, интраокулярные линзы, послеоперационный период.

### DATA COLLECTION FORM OF PATIENT WITH INITIAL CORNEAL ASTIGMATISM, CATARACT OPERATED

D.A. Negodina

Primorsky Center of Eye Microsurgery (100e Borisenko St. Vladivostok 690088 Russian Federation)

**Summary.** Was developed data collection form of patient with initial corneal astigmatism, cataract operated with implantation of toric intraocular lens. This form contain algorithm of pre surgical examination and postoperative supervision allow to provide efficient data collection, analyze the results of therapy and satisfy the requirements of Russian Federation standards. Form based on system “visit-by-visit” and taking into consideration specific of pre surgical examination and postoperative supervision of patient with corneal astigmatism including determination of rotation stability of lens and visual efference based on enquirer VF-14. Form been put to an evaluation test an successfully used in Primorsky center of eye microsurgery clinic (Vladivostok)

**Keywords:** phacoemulsification, intraocular lens, postoperative supervision.

Pacific Medical Journal, 2014, No. 4, p. 86–88.

Современная хирургия катаракты подразумевает использование технологии малого роговичного доступа и имплантацию интраокулярной линзы в капсульный мешок, что обеспечивает уменьшение степени хирургической травмы, прогнозируемый анатомо-функциональный результат, а также минимально влияет на топографические свойства роговицы. Особое внимание уделяется послеоперационному рефракционному исходу и достижению высоких зрительных функций в течение длительного срока без применения дополнительной оптической коррекции [2, 9]. Также необходимо свести

к минимуму и/или максимально скорректировать в ходе операции исходный астигматизм роговицы. Развитие рефракционной хирургии и стремление устранить зависимость пациента от дополнительных оптических устройств, таких как очки и контактные линзы, выводит на первый план методы оперативной коррекции роговичного астигматизма [2, 3].

Поиск приемлемых вариантов одномоментной коррекции афакии и роговичного астигматизма привел к созданию и внедрению в клиническую практику торических интраокулярных линз (ИОЛ), использование которых: позволяет избежать проблем, возникающих при нанесении насечек на роговицу, не требует владения специальными навыками, имеет предсказуемый результат и стабильный эффект [1, 3, 10]. Операция проводится по стандартной технологии, позволяет одномоментно выполнить экстракцию катаракты и коррекцию предоперационного астигматизма, что значительно сокращает сроки зрительной и социальной реабилитации пациента [1–5].

Ранее проведенные отечественные и зарубежные исследования показали перспективность данного направления катарактальной хирургии, однако, для получения максимального функционального результата после вмешательства по данной технологии необходимо тщательное предоперационное обследование практически всех отделов и систем глаза, расчет параметров ИОЛ [5, 6]. При этом существуют достаточно жесткие критерии отбора пациентов: неправильный роговичный астигматизм, признаки деструкции связочного аппарата хрусталика, глаукома и поражение сетчатки