

УДК 591.424:591.39:616-001.18-092.19

СРАВНИТЕЛЬНЫЙ МОРФОМЕТРИЧЕСКИЙ АНАЛИЗ ЛЕГКОГО ЭМБРИОНА ПРИ ОБЩЕМ ОХЛАЖДЕНИИ

Е.Н. Гордиенко, С.С. Целуйко

Амурская государственная медицинская академия (675013, г. Благовещенск, ул. Горького, 95)

Ключевые слова: крысы, 14-й день гестации, холодовой стресс, эмбриогенез легких.

COMPARATIVE MORPHOMETRIC ANALYSIS OF FETAL LUNG AT A TOTAL COOLING

E.N. Gordienko, S.S. Tseluiko

Amur State Medical Academy (95 Gorkogo Str. Blagoveshensk 675013 Russian Federation)

Background. The use morphometric analysis to identify the characteristics of the respiratory system of the embryo with an overall cooling of pregnant female rats.

Methods. The study was conducted on 60 pregnant adult rats aged 3–4 months, weighing 150–180 g with severely dated for all animals for a period of conception and the slaughter period, corresponding to the critical period of ontogenesis – the 14th day of gestation. The experimental group of animals was subjected to a general cooling of the 7th to the 14th day of gestation with a fence material on the 14th day. Histological sections of lung embryos were subjected to planimetric analysis.

Results. The morphometric analysis of the “pseudo glandular” stage of development of light allowed to allocate two morphotype of organogenesis “compact” (I) and “air” (II). Total cooling of pregnant females brought to the restriction of modifications of the epithelial structures of fetal lung. Total area, outer perimeter, length, width tubular light, and the size of the lumen is substantially reduced, increased rows of epithelial formations are increased; organ stroma varies.

Conclusions. Established embryonic lung parenchyma morphotypes allow ascertaining the existence of histogenetic options individually organogenesis of the respiratory system, and are implemented in the dynamics of their formation. Cold stress modifies the normal limits of the lung parenchyma, smoothing her morphotypes at a later embryonic period with stromal components.

Keywords: rats, the 14th day of gestation, cold stress, lung embryogenesis.

Pacific Medical Journal, 2015, No. 2, p. 47–51.

Актуальность геномных исследований в аспекте современной онтогенетики несомненна, однако, целесообразность морфологического уровня оценки развивающегося субстрата (клеточного, тканевого, системного) также не менее целесообразна, в том числе и в эксперименте. Это подтверждают слова П. Хочачка и Дж. Соляро, сказанные накануне рождения проекта «Геном человека» (1988): «Модели создаются в науке для того, чтобы предсказывать новые явления и объяснять уже известные и порой противоречивые данные». Оставаясь до сих пор наименее изученными, гены развития функционируют преимущественно в вариантах множественных аллелей и полигенного (мультифакториального) взаимодействия в кооперации с эпигеномными факторами. Эта часть генома составляет более 30 % всего его объема и определяет степень пенетрантности генетической информации

Гордиенко Елена Николаевна – д-р мед. наук, профессор кафедры гистологии и биологии Амурской ГМА; e-mail: gen-45@rambler.ru

на ранних критических периодах онтогенеза в пределах суммарного или избирательного колебательного контура внешней среды [8]. Неблагоприятные климатические условия, сопровождающие внутриутробный период онтогенеза человека, или их моделирование в эксперименте на животных, выступают в роли этиопатогенетических пусковых механизмов акушерской патологии [3, 9]. Процесс внутриутробного развития нередко не укладывается в пределы нормы реакции, следствием чего становятся отклонения в реализации гистогенетических потенциалов, в том числе и для наиболее чувствительной к неблагоприятным условиям среды дыхательной системы. Самой частой причиной смерти недоношенных детей являются пневмонии [4]. Эти выводы сделаны на большом клиническом и экспериментальном материале [6] и позволяют констатировать существование сложных коррелятивных взаимоотношений в системе «мать–плод», формирующихся в динамике ее становления.

Несмотря на важность роли генома в создании приспособительных реакций, которые закладываются задолго до рождения [7], требуется дальнейшая разработка критериев оценки формирования особого структурно-метаболического фенотипа респираторной системы, от которого будет зависеть специфический характер адаптации организма в целом. Клинико-физиологические исследования также нуждаются в морфологической и морфометрической объективизации изменений (вариантов, нарушений), возникающих в ходе реализации гистогенетических потенциалов конкретных тканевых и органных типов. В связи с этим нами предпринята попытка использования морфометрического анализа для выявления особенностей развития дыхательной системы эмбриона при общем охлаждении беременных самок крыс.

Материал и методы. Эксперимент проведен на 60 половозрелых крысах в возрасте 3–4 месяца и весом 150–180 г. Объективной оценке результатов исследований служило установление для всех животных строго датированного критического периода онтогенеза – 14 день гестации: активное развитие плаценты, органогенез легких на «псевдожелезистой» стадии. Важным условием в характеристике легочной паренхимы на этапе позднего эмбриогенеза стало создание адекватной модели общего охлаждения, позволяющей экстраполировать полученные данные на человека. Обосновывая выбранный температурный режим (–15 °С) и экспозицию воздействия холода (3 часа ежедневно с 8:00 до

11:00) мы исходили из того, что сильный холод вызывает изменения, соответствующие по морфологическим критериям острому и хроническому холодовому стрессу [1]. Они отслежены на сроке 14 дней при воздействии экстремального фактора исключительно с фазы овуляции. В группе из 30 животных с датированной беременностью общее воздействие холода начиналось с 7-го дня гестации и заканчивалось забором материала на 14-й день. Общее охлаждение осуществлялось в климатической камере (тип 3101, Илка, Германия). Все животные содержались в стандартных условиях питания, светового и температурного режимов.

На 14-й день беременности проводился забой крыс контрольной и экспериментальной групп с извлечением эмбрионов и забором материала. При постановке опыта руководствовались приказом МЗ РФ № 267 от 19.06.2003 г. «Об утверждении правил лабораторной практики».

Левое легкое 30 эмбрионов крыс контрольной и 30 – экспериментальной группы извлекалось из грудной клетки, фиксировалось в жидкости Карнуа, заливалось в парафин для изготовления гистологических срезов. Срезы толщиной 5 мкм окрашивались гематоксилином и эозином. Морфометрические исследования выполнены в программе «Морфометр» [10]. Планиметрическим методом на гистологических срезах измерялись длина, ширина, периметр, площадь воздухоносных и респираторных отделов легких, на основе которых вычислялись факторы формы – максимальный и минимальный диаметры, X-проекция (длина по горизонтальной оси) и Y-проекция (длина по вертикальной оси). Факторы формы (форм-факторы) количественно характеризуют плоскостную конформацию объекта: округлость – степень близости формы к окружности, элонгацию – степень вытянутости формы, компактность – степень сжатости формы, квадратичность – степень близости формы к квадрату, эквивалентный радиус.

Статистическая обработка данных проводилась методами вариационной статистики с вычислением средней арифметической, ее ошибки и оценки

достоверности разности с помощью критерия Стьюдента. В таблице приведены значения средней арифметической и ее средней ошибки и ссылки на достоверность показателей.

Результаты исследования. На 14-е сутки эмбриогенеза паренхима легкого была представлена производными энтодермального дивертикула, формировавшими дерево узких трубочек, выстланных преимущественно однослойным призматическим эпителием. В связи с этим стадия развития легких на этапе позднего эмбриогенеза названа «псевдожелезистой»: на гистологическом срезе типировался план строения железистого органа, в котором каналцы паренхимы, соответствовавшие секреторным концевым отделам, располагались в эмбриональной соединительной ткани с хорошо выраженным капиллярным руслом (рис., а). Морфометрическим анализом величин паренхимы эмбрионального легкого (абсолютные размеры энтодермального зачатка и форм-факторы) выявлены два морфотипа развития органа, которые условно названы «компактный» (I) и «воздушный» (II), отражающие индивидуальные пределы модификации формирующегося органа у интактных животных. I морфотип строения легких верифицирован у 17, II морфотип – у 13 зародышей контрольной группы.

Критериями типирования явились средние значения паренхиматозных единиц, среди которых общая площадь трубчатой системы и суммарный периметр трубочек при I морфотипе были достоверно меньше этих показателей при II морфотипе. Величины одного каналца – наружный периметр, площадь каналца и площадь его эпителия, размеры X- и Y-проекции, равно как и длина эпителиальных трубочек – достоверно доминировали при «компактном» типе строения. Среди форм-факторов максимальное отличие имели элонгация и квадратичность, в то время как величины эквивалентного радиуса и округлости уступали II морфотипу. Дискриминировались со II вариантом также величины просвета каналца (площадь и периметр), X-проекция, менее значимо – длина и ширина.

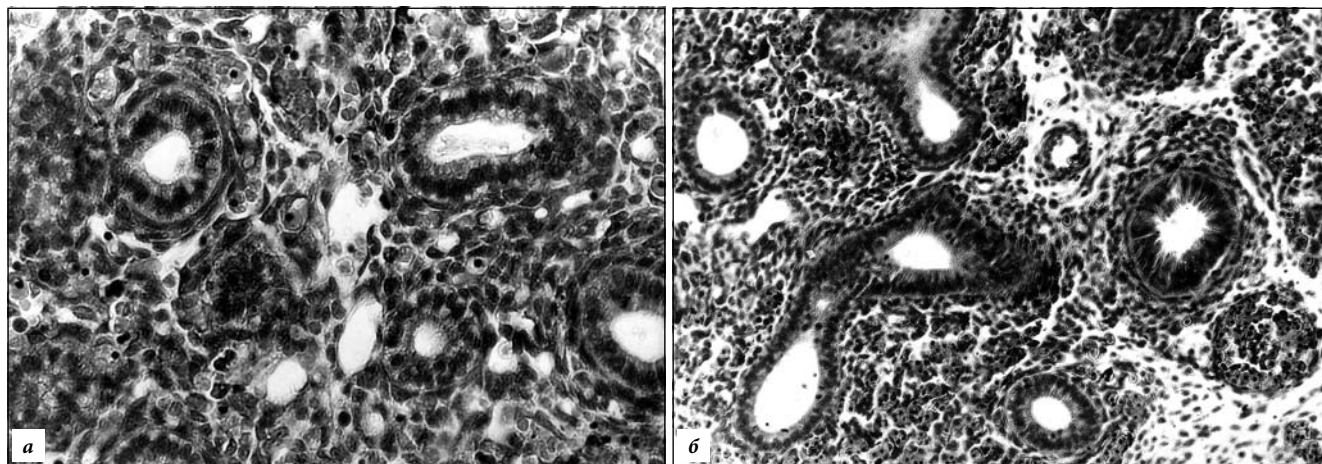


Рис. Легкое эмбриона крысы на 14-й день гестации («псевдожелезистая» стадия):

а – контроль: II морфотип строения, эпителий преимущественно однослойный, однорядный, мезенхимальная строма с капиллярным руслом; б – эксперимент: эпителий однослойный, местами многорядный, строма неоднородная. Окр. гематоксилином-эозином; а – $\times 320$, б – $\times 280$.

Таблица

Морфометрические показатели паренхимы эмбрионального легкого

Показатель ¹	Группа животных			
	контрольная		экспериментальная	
	I морфотип	II морфотип		
Общая площадь канальцев, кв. мкм	10674,70±375,40	14184,70±401,10 ²	9272,60±273,00 ³	
Суммарный периметр канальцев, мкм	415,60±78,60	515,90±81,03 ²	466,90±61,90 ³	
Площадь канальца, кв. мкм	458,70±92,30	270,10±37,40 ²	127,70±33,60 ^{2,3}	
Площадь эпителия канальца, кв. мкм	387,90±41,30	223,00±28,10 ²	108,20±23,20 ^{2,3}	
Наружный периметр канальца, мкм	89,30±9,70	27,70±6,20 ²	42,50±8,10 ²	
Длина канальца, мкм	29,90±7,10	20,10±4,50 ²	13,20±0,40 ^{2,3}	
Ширина канальца, мкм	13,30±4,70	13,90±0,80	12,80±0,10	
X-проекция канальца, ед.	27,70±6,30	21,30±0,40 ²	13,30±0,50 ^{2,3}	
Y-проекция канальца, ед.	24,30±7,3	9,50±0,10 ²	12,80±0,80 ^{2,3}	
Форм-факторы канальца, ед.	FE	2,00±0,07	1,60±0,03 ²	1,80±0,06 ²
	FF	1,60±0,03	1,60±0,09	1,60±0,04
	FQ	1,50±0,03	1,20±0,20 ²	1,40±0,07 ³
	FC	0,70±0,01	0,80±0,02 ²	0,90±0,04 ²
	FR	8,80±0,90	8,20±0,60	5,85±0,20 ^{2,3}
Периметр просвета канальца, мкм	32,50±0,80	27,70±6,2 ²	16,80±2,90 ^{2,3}	
Площадь просвета канальца, кв. мкм	70,80±9,34	47,10±7,10 ²	19,50±4,90 ^{2,3}	
Длина просвета канальца, мкм	11,07±0,70	9,70±0,10 ²	5,53±0,06 ^{2,3}	
Ширина просвета канальца, мкм	5,76±0,40	4,95±0,20	3,43±0,02 ^{2,3}	
X-проекция просвета канальца, ед.	10,30±0,93	7,87±0,69 ²	5,56±0,45 ^{2,3}	
Y-проекция просвета канальца, ед.	9,50±0,87	9,10±0,78	4,65±0,31 ^{2,3}	
Форм-факторы просвета канальца, ед.	FE	1,93±0,05	1,90±0,04	1,54±0,04 ^{2,3}
	FF	1,57±0,03	1,48±0,04	1,61±0,04 ³
	FQ	1,47±0,03	1,46±0,02	1,87±0,02 ^{2,3}
	FC	0,70±0,01	0,83±0,02 ²	0,74±0,02 ³
	FR	3,18±0,04	3,00±0,04	1,94±0,04 ^{2,3}

¹ FE – элонгация, FF – компактность, FQ – квадратичность, FC – округлость, FR – эквивалентный радиус.

² Разница с I морфотипом статистически значима.

³ Разница со II морфотипом статистически значима.

Из форм-факторов здесь наиболее значительными оказались величины элонгации – степень вытянутости канальцев и эквивалентный радиус. Близкими оказались и параметры сжатости формы и близости к квадрату (табл.).

II морфотип имел существенные модификации плоскостных величин эпителиального зачатка в сравнении с I. Суммарные площадь и периметр трубочек за счет ветвей бронхиального дерева достоверно превышали таковые «компактного» варианта. Однако параметры одной эпителиальной трубочки, напротив, существенно уменьшались, включая наружный периметр, площадь и длину при стабильной ширине. В связи с более низкими показателями абсолютных плоскостных величин относительно I морфотипа снизились характеристики ряда форм-факторов (квадратичность и эквивалентный радиус) при стабильных значениях

компактности и округлости. Достоверно меньше были размеры площади просвета одного канальца, его периметр, незначительно уменьшились длина и ширина, значения X- и, в меньшей степени, Y-проекции. Однако величины форм-факторов просвета канальцев оставались близки к таковым I варианта (табл.).

Общее охлаждение с 7-го по 14-й день позднего эмбриогенеза приводило к характерным изменениям плоскостных характеристик органа. Общий план строения легкого эмбрионов от матерей, подвергавшихся общему охлаждению, соответствовал таковому интактных крыс. Объективные морфометрические показатели свидетельствовали об ограничении пределов модификации плоскостных значений эпителиальных структур эмбрионального легкого, относительно описанных выше. Доказательством отличительных особенностей гистогенеза легких экспериментальной

группы явилось относительное уменьшение всех параметров (рис., б). Развитие легких на фоне общего охлаждения к 14-му дню имело следующие особенности: суммарная площадь энтодермального зачатка была достоверно меньше II морфотипа и несколько ниже средних величин I морфотипа контроля. Общий размер периметра канальцев имел среднее значение, уменьшаясь относительно II морфотипа (табл.).

Существенными в эксперименте оказались отличия величин одного канальца. Значительно колебалась площадь канальца с низкими показателями особенно в сравнении с I морфотипом. Наружный периметр эпителиальной трубочки был достоверно меньше такового у интактных крыс с I вариантом морфотипа легочной паренхимы. На фоне беременности с регулярым охлаждением уменьшилась длина канальца со снижением разницы минимального и максимального диаметров в сравнении с нормой. Названные линейные величины экспериментальной группы приближались ко II морфотипу, но не достигали его значений, будучи достоверно ниже значений I морфотипа. Это подтверждали и относительные величины X- и Y-проекции, отстававшие от значений «компактного» варианта развития. Из форм-факторов существенно снижались эквивалентный радиус, отражающий отношение площади к периметру. В пределах нормы реакции оставались компактность, округлость и квадратичность. Значительно превышал контрольные значения эквивалентный радиус (табл.).

При общем охлаждении достоверно уменьшались плоскостные размеры просвета канальцев, включая периметр, площадь, длину и ширину. Колебания этих величин отражали изменение высоты эпителия по периметру канальца. Отмечено увеличение его рядности в некоторых зонах, где визуально идентифицировались два пласта – базальный и апикальный. Учитывая, что почкование и ветвление бронхиального дерева, модификации которого в эксперименте происходят только в присутствии микроокружения – производных мезенхимы, следует отметить яркую отличительную особенность представительства стромы и ее органогенеза в условиях общего охлаждения. В составе более представительной соединительнотканной эмбриональной основы, как правило, присутствовали гетерогенные зоны. В одних визуализировалась более выраженная строма с обилием кровеносных сосудов, другие сохраняли организацию, характерную для интактных животных с относительно мелкими сосудами, содержащими ядерные эритроциты, третьи были представлены «воздушными» зонами с многочисленными клетками крови.

Обсуждение полученных данных. Экспериментальные исследования по моделированию онтогенетических проблем, в том числе внутриутробного периода, формируют как базисное биологическое знание, так и его современные прикладные направления [5, 15]. В основе прямого типа онтогенеза в варианте

внутриутробного развития млекопитающих лежит срочная реализация программы двух геномов яйцеклетки, эффектов ядра зиготы, гомеозисных и других генов, детерминирующих процессы раннего антенатального морфогенеза, свойственные и человеку. Гены, обеспечивающие гисто- и органогенез, оставаясь до сих пор наименее изученными, функционируют в вариантах аллельных и неаллельных взаимодействий, включая гомеозисные, в кооперации с эпигеномными факторами. Они, составляя более 30 % всего генома, определяют разную экспрессивность геномной информации, равно как и степень, и скорость пенетрантности в критические периоды онтогенеза в пределах суммарного или избирательного динамизма средовых факторов [2, 11].

Использованная экспериментальная модель морфометрической оценки легкого на строго датированном позднем эмбриональном сроке развития, позволила объективизировать основные плоскостные параметры паренхимы органа, величины форм-факторов ее единиц. Морфометрическими критериями обосновано наличие двух основных морфотипов гистогенеза у интактных животных. Легкие плода на 14-дневном сроке обнаруживают достоверные колебания величин паренхимы. В их число включены в составе одного канальца: наружный периметр, площадь канальца, площадь его эпителия, внутренний периметр, площадь просвета и форм-факторы. Для I морфотипа характерна «компактная» организация легкого с участием тубулярных единиц I типа, формирующих относительно однородную структуру органа. Дискордантность I и II морфотипов канальцев подчеркивают линейные величины просвета канальцев (длина, ширина), значения X-, Y-проекций и параметры элонгации и эквивалентного радиуса, доминирующие при I морфотипе.

Индивидуальные морфотипы паренхимы эмбрионального легкого позволяют предположить существование сложных гистогенетических механизмов, проявляющихся в индивидуальных вариантах пространственными модулями, которые с разной скоростью реализуются в динамике становления органа. Они определены модификациями активности генов развития, участниками их экспрессии с вовлечением формирующейся системы «мать–плод» [13]. Гены развития поэтапно реализуют ведущую роль в качестве гисто- и органообразующих геномных комплексов нового организма, определяя особенности становления секреторно-пролиферативных, иммунологических реакций, в том числе на уровне дыхательной системы [14].

Холодовой фактор является активно изучаемым экстремальным агентом [12]. Согласно изложенным данным, он модифицирует пределы нормы развития легочной паренхимы, сглаживая ее морфотипы на позднем эмбриональном сроке развития с участием стромальных компонентов. Подтверждением этому служит

объективная информация о стабилизации динамики характерных величин в сравнении с интактной группой и, в то же время, о появлении зональной многорядности эпителиального пласта в составе тубулярных единиц. Признаки относительного сдерживания развития энтодермального зачатка к 14-му дню эмбриогенеза сопровождаются активностью мезенхимальных производных с вариантами гетерогенного характера, как эмбриональной соединительной ткани, так и сосудистого русла легкого, готовящихся к ускоренному «развертыванию» преацинозных комплексов.

Морфометрические данные свидетельствуют о том, что общее охлаждение, модифицируя пределы нормы развития, «нивелирует» его варианты в позднем эмбриональном периоде с участием будущих воздухоносных и респираторных отделов легких. Эту «отсроченную» динамику в развитии органа, по-видимому, можно расценивать, как прогностически адекватную для реализации функций развития на следующем этапе фетогенеза с целью жизнеобеспечения организма в постнатальном периоде. Неисключено, что данный феномен является проявлением внутриутробной преадаптации организма при участии геномных вариантов особи и «эффекта готовности» к встрече с подобным экстремальным фактором после рождения с целью минимизации энергетических затрат организма.

Выводы

1. Работа с экспериментальным биологическим материалом в варианте нормы реакции не потеряла своей актуальности, позволяя объективизировать результаты индивидуальной активности геномных механизмов на уровне морфологического субстрата.

2. На основании морфометрических критериев выявлен феномен «дискордантности» развития паренхимы легких к 14-му дню эмбриогенеза у крыс, свидетельствующий о наличии индивидуальных вариантов геномной активности особи.

3. Холодовой фактор сглаживает проявления вариантов развития легких, нивелируя показатели реализации гистогенетических возможностей у отдельных особей.

4. Моделирование экстремальных воздействий предполагает тщательную классическую подготовку животных (половой цикл, овуляция, датированная беременность) для достоверной объективизации результатов индивидуальных адаптивных реакций.

5. Результаты морфометрической оценки развития легких на критическом этапе эмбриофетогенеза у интактных животных и в условиях адаптации системы «мать–плацента–плод» к общему охлаждению нуждаются в дальнейших экспериментальных разработках. Наряду с востребованными геномными и эпигеномными верификациями важная роль здесь может быть отведена критериям классической морфологической идентификации развертывания наследственной информации организма.

Литература

1. Авцын А.П., Милованов А.П., Марачев А.Г. Северная адаптационная легочная гипертензия // Медико-санитарное обеспечение населения Крайнего Севера: сборник. Красноярск, 1982. С. 41–46.
2. Баранов В.С. Экологическая генетика и предиктивная медицина // Экологическая генетика. 2003. № 1. С. 22–29.
3. Викторова Т.В. Взаимодействие генетических и внешнесредовых факторов в процессе развития хронических obstructивных болезней легких // Мед. генетика. 2003. Т. 2, № 2. С. 50–59.
4. Гаймоленко И.Н., Третьякова Н.Н., Тихоненко О.А., Панченко А.С. Факторы риска и механизмы развития частой респираторной заболеваемости у детей // Пульмонология. 2012. № 5. С. 29–33.
5. Гордиенко Е.Н., Целуйко С.С. Морфометрическая дифференциация эпителия легких плода крыс // Морф. проблемы пульмонологии: сборник. Саратов, 1998. С. 10–11.
6. Запруднова Е.А., Климанов И.А., Соодаева С.К. Новые подходы к выявлению атопических состояний у детей // Пульмонология. 2010. № 5. С. 70–73.
7. Колесников С.И., Семенюк А.В., Грачев С.В. Импринтинг действия токсикантов в эмбриогенезе. М.: МИА, 1999. 262 с.
8. Киселев Л. Л. Геном человека и биология XXI века // Вестник РАН. 2000. Т. 70, № 5. С. 412–424.
9. Харченко С.В. Особенности распределения рецепторов лектинов в нормальном эмбриогенезе легких и почек крыс // Украинский медицинский альманах. 2009. Т. 12, № 3. С. 185–188.
10. Целуйко С.С., Гордиенко Е.Н. Сравнительный морфометрический анализ структур легкого эмбриона и плода крыс при общем охлаждении // Морфология. 2005. № 4. С. 40–46.
11. Bhaskaran M., Xi D., Wang Y. [et al.]. Identification of microRNAs changed in the neonatal lungs in response to hyperoxia exposure // Physiol. Genomics. 2012. Vol. 44, No. 20. P. 970–980.
12. Faridy E.E., Sanii M.R., Thliveris J.A. Fetal lung growth: influence of maternal exposure to cold and exercise in rats // Respir. Physiol. 1989. Vol. 75, No. 3. P. 309–325.
13. Nogueira-Silva C., Piairo P., Carvalho-Dias E. [et al.]. Expression profile of microRNAs in fetal lung development of Sprague-Dawley rats // Int. J. Mol. Med. 2012. Vol. 29, No. 3. P. 393–402.
14. Tang J.R., Karumanchi S.A., Seedorf G. [et al.]. Excess soluble vascular endothelial growth factor receptor-1 in amniotic fluid impairs lung growth in rats: linking preeclampsia with bronchopulmonary dysplasia // Am. J. Physiol. Lung. Cell. Mol. Physiol. 2012. Vol. 302, No. 1. P. 36–46.
15. Tazumi T., Hori E., Uwano T. [et al.]. Effects of prenatal maternal stress by repeated cold environment on behavioral and emotional development in the rat offspring // Behav. Brain. Res. 2005. Vol. 162, No. 1. P. 153–160.

Поступила в редакцию 04.12.2014.

Сравнительный морфометрический анализ легкого эмбриона при общем охлаждении

Е.Н. Гордиенко, С.С. Целуйко
Амурская государственная медицинская академия (675013, г. Благовещенск, ул. Горького 95).

Резюме. Разработана модель сравнительной морфологической оценки реализации гистогенетических потенций паренхимы легких у крыс в динамике эмбриогенеза в норме и при охлаждении. На основе морфометрии выявлены два основных морфотипа легких эмбриона: компактный и воздушный, отражающие индивидуальные особенности реализации гистогенетических потенций особи. Холодовой стресс существенно модифицирует пределы нормы развития, «дискриминируя» его варианты к критическому периоду эмбриофетогенеза.

Ключевые слова: крысы, 14-й день гестации, холодовой стресс, эмбриогенез легких.