

УДК617.58-001-089.843-082:52.001.891.573

## ОСОБЕННОСТИ ВОЗНИКНОВЕНИЯ И ХИРУРГИЧЕСКИЕ МЕТОДЫ ПРОФИЛАКТИКИ ПАТОЛОГИЧЕСКИХ ПЕРЕЛОМОВ ПРОКСИМАЛЬНОГО ОТДЕЛА БЕДРЕННОЙ КОСТИ

*А.Л. Матвеев<sup>1</sup>, В.Э. Дубров<sup>2</sup>, Б.Ш. Минасов<sup>3</sup>, Т.Б. Минасов<sup>3</sup>, А.В. Нехожин<sup>4</sup>, Е.П. Костив<sup>5</sup>*

<sup>1</sup> Новокуйбышевская центральная городская больница (446200, г. Новокуйбышевск, ул. Пирогова, 1),

<sup>2</sup> Факультет фундаментальной медицины МГУ им. М.В. Ломоносова (119192, г. Москва, Ломоносовский пр-т, 31, корп. 5),

<sup>3</sup> Башкирский государственный медицинский университет (450000, г. Уфа, ул. Ленина, 3),

<sup>4</sup> Самарский государственный технический университет (443100, г. Самара, ул. Молодогвардейская, 244),

<sup>5</sup> Тихоокеанский государственный медицинский университет (690950, г. Владивосток, пр-т Острякова, 2)

**Ключевые слова:** профилактическое армирование, имплантаты, математическое моделирование.

### FORMATION FEATURES AND SURGICAL PREVENTION FOR PATHOLOGIC FRACTURES OF THE PROXIMAL FEMUR

A.L. Matveev<sup>1</sup>, V.E. Dubrov<sup>2</sup>, B.S. Minasov<sup>3</sup>, T.B. Minasov<sup>3</sup>, A.V. Nechozhin<sup>4</sup>, E.P. Kostiv<sup>5</sup>

<sup>1</sup> Novokuibyshev central municipal hospital (1 Pirogova Str. Novokuibyshev 446200 Russian Federation), <sup>2</sup> General medicine school, Lomonosov Moscow State University (bld. 5, 31 Lomonosovsky Ave. Moscow 119192 Russian Federation),

<sup>3</sup> Bashkir State Medical University (3 Lenina Str. Ufa 450000

Russian Federation), <sup>4</sup> Samara State Technical University (244 Molodogvardeiskaya Str. 443100 Russian Federation), <sup>5</sup> Pacific State Medical University (2 Ostryakova Ave. Vladivostok 690950 Russian Federation)

**Summary.** The study is devoted to an experimental research of preventive armouring of proximal femur in patients suffering from different diseases causing degenerative-dystrophic changes in bone tissue (oncology, osteoporosis, fibrous and chondral dysplasia, etc.) and pathologic fractures. Medimatics and bench tests of proximal femur durability armoured by implants of the original constructions showed that metal-armouring can raise the durability of the system "bone-implant" to 23–93% and prevent fractures in low-energy traumas.

**Keywords:** prevent armouring, implants, medimatics.

Pacific Medical Journal, 2015, No. 2, p. 88–91.

Частота возникновения переломов проксимального отдела бедра у лиц старшего возраста, трудности их профилактики и лечения обусловлены нарастающим количеством пациентов с данной патологией и необходимостью их продолжительной реабилитации [3–6, 8]. Переломы этой локализации считаются следствием структурной несостоятельности кости, относятся к патологическим и составляют 60–65% всех переломов нижней конечности [2, 11]. 35–40% из них – это вертельные переломы, 71–85% таких переломов происходит в пожилом и старческом возрасте [1, 10].

Наиболее частыми причинами снижения прочности кости являются остеопороз, опухоли, дистрофические и диспластические процессы (фиброзная и хрящевая дисплазия, дистрофическая костная киста, врожденная ломкость костей) [4]. По данным аутопсий, наиболее часто в кости метастазируют раки молочной железы (47–85%), предстательной железы (54–65%), щитовидной железы (28–60%), почки (33–40%), легких

(32–40%), гораздо реже – раки печени (16%), яичников (9%), пищевода (5–7%) и прямой кишки (8–13%), причем чаще поражается проксимальный отдел бедренной кости [2, 15].

В группу риска остеопоротических переломов в России входит около 34 млн человек, в то время как в США – 44 млн человек [7]. Во всем мире более 2 млн человек в год получают травмы, сопровождающиеся переломом шейки бедра. Согласно прогнозу Международного фонда остеопороза, к 2050 г. ожидается увеличение числа пациентов с переломом шейки бедренной кости до 6 млн 260 тыс. в год [7, 10]. В России ежегодно такую травму получают 100–150 человек на 100 тыс. населения, но и здесь отмечается тенденция к росту. Так, например, в Самарской области частота переломов этой локализации на 100 тыс. населения возросла со 104 случаев в 2006 г. до 270 случаев в 2012 г. [5].

Причиной переломов проксимального отдела бедренной кости у лиц пожилого возраста может быть удар в области большого вертела вследствие падения с высоты собственного роста [1, 3, 4, 14]. Особенностью контингента лиц, получивших данную травму, в 86% наблюдений служит набор различных сопутствующих заболеваний сердечно-сосудистой системы, органов дыхания, желудочно-кишечного тракта, мочевыделительной системы, а также эндокринные нарушения [3]. Тенденция к увеличению частоты таких падений и следующих за травмой гипостатических функциональных нарушений, приводящих к «обвальному» синдрому декомпенсации состояния, обуславливает высокую летальность (41–67%) среди пациентов с переломами проксимального отдела бедренной кости [1, 3, 6]. Предотвратить даже однократное падение нельзя, причем уже свершившийся вертельный перелом удваивает риск контралатерального вертельного перелома [10, 12]. Попытки уменьшить вероятность перелома при остеопорозе путем пассивного поглощения энергии подушками-амортизаторами в области большого вертела, специальными напольными покрытиями, поглощающими энергию падений, использованием методик лечебной физкультуры, способствующих увеличению силы мышц нижних конечностей, не позволили до настоящего времени решить эту проблему [5].




Рис. 1. Имплантаты оригинальной конструкции:  
 а – бификсирующая спица; б – бификсирующий винт-спица; в – шнековый винт; г – винт-штопор (пояснения в тексте).

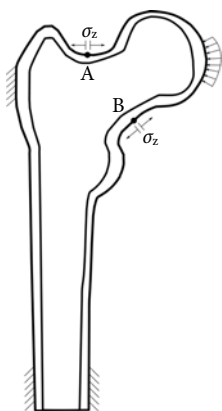


Рис. 2. Расположение точек максимального напряжения, с которых начинается разрушение кости:

А, В – точки максимального напряжения;  $\sigma_z$  – ось максимального напряжения.

Для предупреждения патологических переломов проксимального отдела бедренной кости при различных заболеваниях, вызывающих деструкцию костной ткани, нами разработаны способ хирургической профилактики повреждения кости (патент РФ № 2316280) и имплантаты оригинальной конструкции, введение которых сопровождается минимальной травмой мягких тканей и незначительной потерей костной массы.

Имплантат «бификсирующая спица» (патент РФ № 101351) представляет собой спицу с двойной проточкой разного диаметра и двумя участками резьбы разного диаметра, но одинакового шага, что позволяет равномерно вводить устройство в костную ткань (рис. 1, а). Первая резьба диаметром 2,5 мм рассчитана на фиксацию спицы в головке бедренной кости, вторая – диаметром 3,5 мм – в наружном кортикальном слое в точке введения. Армирование с применением этой конструкции предполагает использование от одной до трех спиц, введенных как в шейку, так и в вертельную область. Для предотвращения миграции конец спицы загибают и скусывают.

Помимо этого, была разработана модернизированная конструкция бификсирующей спицы (патент Российской Федерации № 121725) с головкой под гексагональный торцевой ключ. Как и предыдущий имплантат, это устройство представляет собой спицу

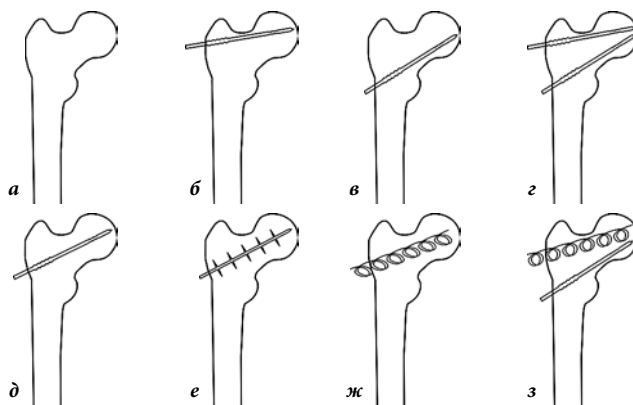


Рис. 3. Варианты введения имплантатов:

а – интактная кость; б – спица вверх; в – спица вниз; г – две спицы; д – спица посередине; е – шнек; ж – штопор, з – штопор и спица.

с двойной проточкой разного диаметра и двумя участками резьбы разного диаметра, но одинакового шага, что позволяет равномерно вводить ее в костную ткань. Преимущество данного фиксатора заключается в том, что после завершения введения конец спицы остается в мягких тканях, что исключает чрескостную миграцию и облегчает, при необходимости, его удаление (рис. 1, б).

Имплантат «шнековый винт» (патент РФ № 91845) представляет собой шнек с центральным валом диаметром 3 мм и спирально закрученной резьбовой частью с наружным диаметром 8 мм и шагом резьбы 8 мм. Винт заканчивается головкой со шлицем под гексагональную отвертку (рис. 1, в).

Имплантат «винт-штопор» (патент РФ № 98901) состоит из спицы диаметром поперечного сечения 3 мм, закрученной в виде спирали с наружным диаметром витка 8 мм и шагом витка 8 мм. На конце устройства имеется сферическая головка со шлицем под гексагональную отвертку (рис. 1, г).

Для изучения прочности системы «кость-имплантат» было проведено математическое моделирование с использованием модели проксимального отдела бедренной кости, состоящей из кортикального и губчатого слоев, параметры которых были оценены путем лазерного сканирования [9, 13]. Для построения внутреннего слоя кости была использована функциональность вспомогательных программ с уменьшением масштаба исходной стереометрии модели. Виртуальная силовая нагрузка соответствовала усредненной реальной нагрузке  $F = 7800$  Н, при которой происходит разрушение интактной кости здорового взрослого человека [7]. В ранее проведенном исследовании было доказано, что напряжение на поверхности кости больше, чем внутри нее. Максимальные напряжения возникают в критических точках, с которых начинается разрушение кости при нагрузке, учитывая, что при одинаковом уровне напряжения растяжение более опасно, чем компрессия (рис. 2) [9]. Поэтому имплантаты вводили ближе к этим точкам, что позволяло, по нашему мнению,

Таблица 1

Исследования напряжения в критических точках шейки бедренной кости путем математического моделирования

Имплантат	Точка а (краниальная)		Точка в (каудальная)	
	абс., Па	%	абс., Па	%
Интактная кость	$1,64 \times 10^8$	–	$6,57 \times 10^7$	–
Спица сверху	$1,49 \times 10^8$	10,1	$6,39 \times 10^7$	2,8
Спица внизу	$1,66 \times 10^8$	–1,2	$6,10 \times 10^7$	7,7
Две спицы	$1,47 \times 10^8$	11,6	$5,86 \times 10^7$	12,1
Спица посередине	$1,60 \times 10^8$	2,5	$6,49 \times 10^7$	1,2
Шнек	$1,64 \times 10^8$	0,0	$6,47 \times 10^7$	1,5
Штопор	$1,66 \times 10^8$	–1,2	$6,32 \times 10^7$	4,0
Штопор и спица	$1,69 \times 10^8$	–3,2	$5,96 \times 10^7$	10,2

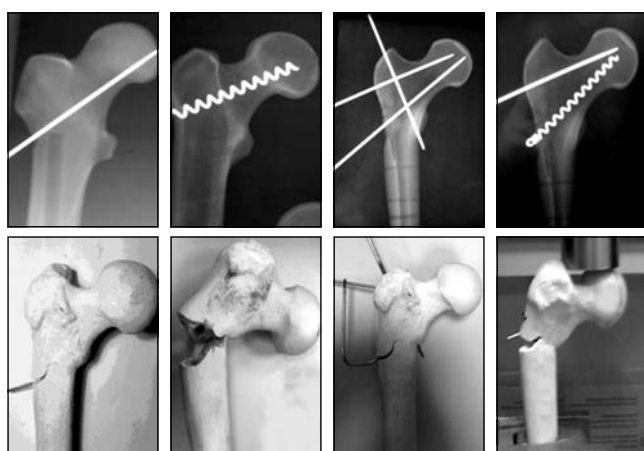


Рис. 4. Результаты дозированной нагрузки по оси диафиза бедренной кости с силой, направленной на область головки.

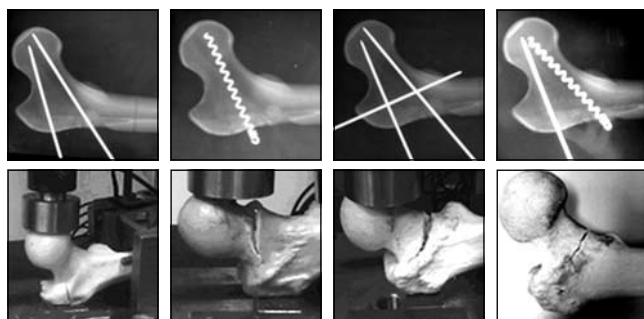


Рис. 5. Результаты дозированной горизонтальной нагрузки на большой вертел бедренной кости.

увеличить прочность системы «кость–имплантат». Благодаря вспомогательному программному комплексу в кость были виртуально «введены» разработанные имплантаты в различных сочетаниях (рис. 3). Результаты моделирования напряжения в критических точках представлены в табл. 1.

С целью изучения прочности шейки бедренной кости до и после ее армирования имплантатами выполнены стендовые испытания. Имплантаты вводили параллельно оси шейки бедренной кости ближе

P, кН

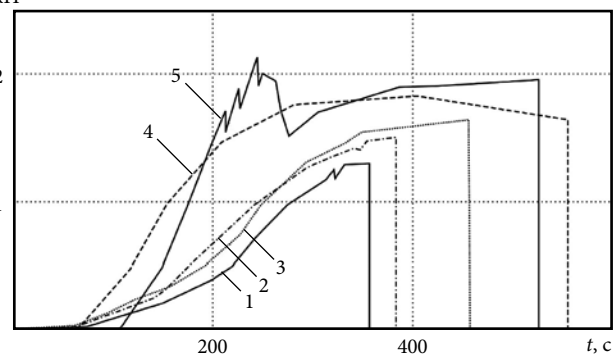


Рис. 6. Диаграмма деформации «нагрузка–время» при компрессии по оси бедренной кости:

1 – интактная кость; 2–5 – имплантаты: спица (2), перекрещивающиеся спицы (3), винт-штопор (4), винт-штопор+спица (5).

Таблица 2

Продолжительность упругого деформирования ( $t$ ) и начало разрушения ( $t^*$ ) систем «кость–имплантат» при компрессии нагрузкой ( $P$ )

Система	P, кН	t, с	$t^*$ , с
<i>Сжатие вдоль механической оси бедренной кости</i>			
Интактный образец	$1,35 \pm 0,15$	346	361
Спица	$1,65 \pm 0,15$	362	386
Перекрещивающиеся спицы	$1,89 \pm 0,15$	391	463
Винт-штопор	$2,10 \pm 0,15$	198	561
Винт-штопор+спица	$2,32 \pm 0,15$	243	532
<i>Сжатие вдоль оси шейки бедренной кости</i>			
Интактный образец	$2,17 \pm 0,15$	231	331
Спица	$2,77 \pm 0,15$	336	385
Перекрещивающиеся спицы	$3,31 \pm 0,15$	359	410
Винт-штопор	$4,21 \pm 0,15$	338	361

к краниальному и каудальному краям кортикального слоя под углом  $127-130^\circ$  к оси диафиза. Полученные системы «кость–имплантат» подвергали дозированной нагрузке на универсальном динамометре INSTRON 5982 до полного разрушения со скоростью 5 мм/мин и силой, направленной на головку бедренной кости вдоль оси диафиза или перпендикулярно ей – направленной на область большого вертела (рис. 4, 5). Результаты испытаний систем «кость–имплантат» доводили до критического состояния, при котором происходило разрушение (рис. 6).

Стендовые испытания продемонстрировали значительное увеличение сопротивляемости нагрузкам армированных систем в сравнении с интактной костью. Отмечено преимущество систем с наибольшей площадью контакта (винт-штопор), как при вертикальной, так и при горизонтальной нагрузках. При вертикальной нагрузке на головку вдоль оси диафиза бедренной кости прочность армированной шейки увеличивалась с 22,7 до 72,6 %, а при горизонтальной с 27 до 93 % в зависимости от комбинации имплантатов (табл. 2).

### Заключение

Анализ полученных данных показал, что имплантаты для профилактического армирования проксимального отдела бедренной кости должны иметь малый размер, обладать выносливостью к длительной эксплуатации, долговечностью и биосовместимостью, а также обеспечивать минимальную потерю костной массы при их введении. Они должны сохранять физиологическую способность бедренной кости в ее проксимальном отделе к амортизации при нагрузках, иметь низкую или доступную стоимость.

Математическое моделирование продемонстрировало, что при нагрузке напряжение вдоль центральной оси шейки бедренной кости практически равно нулю, тогда как в краниальной и каудальной ее частях оно возрастает. При армировании шейки имплантатом ближе к периферии от центральной оси показатель критического напряжения до разрушения возрастает на 11,6–12,1 %.

Стендовые испытания доказали, что в условиях армирования разрушение кости в зоне растяжения происходит монокортикально, без дальнейшего смещения отломков. Все изученные варианты армирования увеличивают прочность системы «кость–имплантат», как при вертикальной нагрузке с компрессией на головку бедренной кости по оси диафиза, так и перпендикулярно оси диафиза с нагрузкой на область большого вертела бедренной кости с 23 до 93 %.

Внедрение в клиническую практику методики профилактического армирования при различных дегенеративно-дистрофических процессах в проксимальном отделе бедренной кости у лиц, склонных к переломам, может привести к снижению частоты таких переломов и, следовательно, к выраженным гуманитарным и экономическим эффектам.

### Литература

- Загородний Н.В., Фарба Л.Я., Цыпин И.С., Семенистый А.Ю. Травматология пожилого и старческого возраста в современном мегаполисе. Опыт городской клинической больницы № 13 Москвы в лечении пациентов с низкоэнергетическими переломами проксимального отдела бедренной кости // *Материалы 17-го обучающего курса SICOT*. М., 2012. С. 112.
- Зоря В.И., Злобина Ю.С. Патологические переломы костей конечностей метастатического происхождения // *Травматология и ортопедия России*. 2008. № 1 (47). С. 27–34.
- Костив Е.П., Костива Е.Е. Диагностика и хирургическое лечение внутрисуставных переломов проксимального отдела бедренной кости: учебное пособие. Владивосток: Медицина ДВ, 2014. 68 с.
- Костива Е.Е. Остеосинтез переломов шейки бедренной кости у пациентов пожилого и старческого возраста // *Тихоокеанский медицинский журнал*. 2008 № 4. С. 32–35.
- Котельников Г.П., Булгакова С.В., Шафиева И.А. Оценка эффективности комплекса мероприятий для профилактики переломов – маркеров остеопороза у женщин пожилого возраста // *Проблема остеопороза в травматологии и ортопедии: мат. V конф. с международным участием*. М.: ЦИТО, 2012. С. 72–73.
- Лазарев А.Ф., Солод Э.И. Оперативное лечение переломов проксимального отдела бедренной кости // *Актуальные вопросы травматологии и ортопедии: мат. VIII съезда травматологов-ортопедов Узбекистана*. Ташкент, 2012. С. 153–154.
- Минасов Б.Ш., Ханин М.Ю., Якупов Р.Р., Минасов Т.Б. Результаты стендовых испытаний системы кость–имплантат–кость в условиях стандартного остеосинтеза при переломах проксимального отдела бедра // *Казанский медицинский журнал*. 2010. № 1. С. 40–44.
- Мионов С.П. Организационные аспекты проблемы остеопороза в травматологии и ортопедии // *Проблема остеопороза в травматологии и ортопедии: мат. V конф. с международным участием*. М.: ЦИТО, 2012. С. 1–2.
- Радченко В.П., Нехожин А.В., Матвеев А.Л. Анализ напряженного состояния армированной и неармированной биокompозитной костной ткани шейки бедра человека // *Механика микронеоднородных материалов и разрушение: тез. докл. Екатеринбург*, 2012. С. 139.
- Родионова С.С., Колондаев А.Ф., Солод Э.И. Комбинированное лечение переломов шейки бедренной кости на фоне остеопороза // *Русский медицинский журнал*. 2004. № 24. С. 1388–1391.
- Сергеев С.В., Матвеев В.С., Папоян В.С. Лечение патологических переломов длинных костей как неотложное эндопротезирование кости // *Остеосинтез*. 2012. № 2 (19). С. 25–27.
- Faucett S.C., Genuario J.W., Tosteson A.N. [et al.] Is prophylactic fixation a cost-effective method to prevent a future contralateral fragility hip fracture? // *Journal of Orthopaedic Trauma*. 2010. Vol. 24, No. 2. P. 65–74.
- Harlan N. Titanium bone implants // *Materials Technology*. 2000. Vol. 3, No. 15. P. 185–187.
- Robinovitch S.N., Inkster L., Maurer J., Warnick B. Strategies for avoiding hip impact during sideways falls // *J. Bone Miner. Res.* 2003. Vol. 18. P. 1267–1273.
- Zacherl M., Gruber G., Glehr M. [et al.] Surgery for pathological proximal femoral fractures, excluding femoral head and neck fractures. Resection vs. stabilization // *International Orthopaedics (SICOT)*. 2011. Vol. 35. P. 1537–1543.

Поступила в редакцию 12.11.2014.

### Особенности возникновения и хирургические методы профилактики патологических переломов проксимального отдела бедренной кости

А.Л. Матвеев<sup>1</sup>, В.Э. Дубров<sup>2</sup>, Б.Ш. Минасов<sup>3</sup>, Т.Б. Минасов<sup>3</sup>, А.В. Нехожин<sup>4</sup>, Е.П. Костив<sup>5</sup>

<sup>1</sup> Новокуйбышевская центральная городская больница (446200, г. Новокуйбышевск, ул. Пирогова, 1), <sup>2</sup> Факультет фундаментальной медицины МГУ им. М.В. Ломоносова (119192, г. Москва, Ломоносовский пр-т, 31, корп. 5), <sup>3</sup> Башкирский государственный медицинский университет (450000, г. Уфа, ул. Ленина, 3), <sup>4</sup> Самарский государственный технический университет (443100, г. Самара, ул. Молодогвардейская, 244), <sup>5</sup> Тихоокеанский государственный медицинский университет (690950, г. Владивосток, пр-т Острякова, 2)

**Резюме.** Работа посвящена экспериментальному исследованию профилактического армирования проксимального отдела бедренной кости у лиц, страдающих различными заболеваниями, вызывающими дегенеративно-дистрофические процессы в костной ткани (онкология, остеопороз, фиброзная и хрящевая дисплазия и др.) и являющимися причиной патологических переломов. Математическое моделирование и стендовые испытания прочности проксимального отдела бедренной кости, армированной имплантатами оригинальных конструкций, показали, что металлоармирование может способствовать повышению прочности системы «кость–имплантат» на 23–93 % и предупредить возникновение переломов при низкоэнергетической травме.

**Ключевые слова:** профилактическое армирование, имплантаты, математическое моделирование.