

УДК 616.713–002.43–073

МОНИТОРИНГ ЭНДОТЕЛИАЛЬНО-ЭПИТЕЛИАЛЬНОЙ ДИСТРОФИИ РОГОВИЦЫ ДО И ПОСЛЕ КРОССЛИНКИНГА С ИСПОЛЬЗОВАНИЕМ НОВОГО ПОКАЗАТЕЛЯ ДЕНСИТОМЕТРИИ

М.В. Чурганова, В.В. Лузянина

Приморский центр микрохирургии глаза (690088, г. Владивосток, ул. Борисенко, 100е)

Ключевые слова: оптическая плотность роговицы, плотность эндотелиальных клеток, центральная толщина роговицы, Шемпфлюг-изображения.

ENDOTHELIAL AND EPITHELIAL CORNEAL DYSTROPHY MONITORING BEFORE AND AFTER THE CROSSLINKING WITH THE USE OF NEW DENSITOMETRY INDEX

M.V. Churganova, V.V. Luzianina

Primorsky center of eye microsurgery (100e Borisenko St. Vladivostok 690088 Russian Federation)

Background. The study objective is the analysis of corneal optical density (COD) indexes when endothelial and epithelial dystrophy (EED) before and after riboflavin-associated photocrosslinking.

Methods. 20 patients (20 eyes) were examined with one-sided secondary EED at the second disease stage, before and in 1, 3, and 6 months after the crosslinking. The dynamics of general and selective COD were studied with the use of Scheimpflug images.

Results. It was detected the decrease of COD after the crosslinking in a month, stabilization – in 3 months, and slight increase after 6 months.

Conclusions. Selective indexes of COD are the priority for diagnostics and regular medical check-up for patients with EED, and also for early detection of indication to keratoplasty, and for realization of this ethiopathogenetic way of treatment, which is the only one nowadays.

Keywords: corneal optical density, endothelial cells density, central corneal thickness, Scheimpflug images.

Pacific Medical Journal, 2015, No. 3, p. 46–48.

Ультразвуковая фактоэмульсификация относится к наиболее распространенным и универсальным методам лечения катаракты [5]. Несмотря на наличие разных техник фактоэмульсификации, широкого спектра вискоэластиков и интраокулярных линз, частота отека роговицы в послеоперационном периоде остается достаточно высокой и колеблется от 4,6 до 13% [7].

В раннем послеоперационном периоде отек роговицы регрессирует не всегда, и пациент нуждается в лечении и диспансерном наблюдении для предотвращения прогрессивного увеличения хронического отека и эндотелиально-эпителиальной дистрофии роговицы в артифакичном глазу. Лекарственная терапия принимает в этом случае постоянный характер, и ее основной задачей становится устранение избыточной гидратации стромы роговицы, поддержание ее метаболизма, профилактика вовлечения в дистрофический процесс эпителия, эрозий и болевого синдрома.

Мониторинг эндотелиально-эпителиальной дистрофии роговицы базируется на клинических признаках в соответствии с классификацией В.В. Волкова и М.М. Дронова [3]. В случае планирования лазерного

Чурганова Мария Викторовна – врач-офтальмолог ПЦМГ; e-mail: maryachurganova@mail.ru

фототерапевтического лечения эндотелиально-эпителиальной дистрофии используется шифр «Международная классификация болезней» 10-го пересмотра, соответствующий буллезной кератопатии (H18.1) и классификация Р. Раугау [9]. Однако обе классификации характеризуют топографо-анатомическое распространение хронического отека и признаки дегенеративных изменений, по которым и формируются показания к сквозной или ламеллярной замене роговицы – кератопластике.

Сквозная и задняя послойная (ламеллярная) кератопластики до настоящего времени не являются широко распространенной технологией для глазных клиник Дальневосточного федерального округа из-за отсутствия донорского материала, неопытности хирургических кадров, а также отсутствие их в перечне постановления от 4.03.2013 г. № 81-па «О программе государственных гарантий бесплатного оказания гражданам Российской Федерации, проживающим на территории Приморского края, медицинской помощи на 2013 год и на плановый период 2014 и 2015 годов».

По данным зарубежной и отечественной литературы, рибофлавин-ассоциированная фотополимеризация роговицы зарекомендовала себя как метод временной стабилизации эндотелиально-эпителиальной дистрофии роговицы за счет уплотнения коллагена верхних слоев ее стромы [2, 10]. С целью оптимизации мониторинга этого заболевания предложен показатель оптической плотности роговицы по данным денситометрии Шемпфлюг-изображений, объективно отражающий степень избыточной ее гидратации [4, 8]. Однако в доступной литературе отсутствуют сведения об оптической плотности роговицы и ее селективных показателях при эндотелиально-эпителиальной дистрофии в динамике послеоперационного периода после кросслинкинга.

Материал и методы. Наблюдали 20 пациентов в возрасте 62–70 лет, оперированных по поводу катаракты в различных учреждениях Приморского края и обратившихся в Приморский центр микрохирургии глаза для оперативного лечения катаракты парного глаза. На псевдофакичных глазах была диагностирована вторичная ЭЭД роговицы второй стадии по классификации В.В. Волкова и М.М. Дронова. Средняя длительность периода после фактоэмульсификации составила $4,8 \pm 2,6$ месяца. Положение интраокулярной линзы во всех

случаях было интракапсулярное. Контролем послужили парные глаза этих же пациентов с интактной роговицей. Критерии исключения: эндотелиально-эпителиальная дистрофия роговицы с отеком эпителия и болевым синдромом, дистрофия Fuchs и глаукома.

Всем пациентам до и через 1, 3 и 6 месяцев после кросслинкинга проводилось традиционное офтальмологическое обследование, пахиметрия и определение оптической плотности роговицы (ОПР) на анализаторе WaveLight Oculyzer (США), а также определение плотности эндотелиальных клеток (ПЭК) на микроскопе Tomey EM-300 (Германия). ОПР исследовалась с применением программы Enhanced Dynamic Scheimpflug Image, для точной оценки проводился захват и анализ 15 изображений в голубом свете. Измерение общей ОПР осуществлялось линейно через все слои в 3-миллиметровой зрачковой области, с 9-кратным увеличением ее Шеймпфлюг-изображений (рис. 1). Измерение селективных показателей ОПР выполнялось в аналогичной зоне с прежним увеличением и построением прямоугольных графтов: 100-микронного эндотелий-десцеметостромального, 500-микронного стромального и 100-микронного эпителиального.

Кросслинкинг выполнялся под инстилляционной анестезией. Для эффективной фотополимеризации коллагена роговицы при эндотелиально-эпителиальной дистрофии проводилась предоперационная подготовка, включавшая 20-минутную дегидратацию стромы 10 % раствором хлорида натрия для обеспечения оптимальной диффузии декстрана на глубину 300–370 мкм. Этапы операции включали: деэпителизацию роговицы, ванночковую экспозицию фотосенсибилизатора «Декстралинк» (0,1 % рибофлавин с 20 % декстраном Т-500) в глубокие слои стромы, ультрафиолетовое облучение роговицы в течение 30 минут излучателем «Уфалинк», мощностью 3 мВт/см³ и длиной волны 370 нм.

Полученные данные выражали как средние арифметические и их средние ошибки и обрабатывали методами вариационной статистики.

Результаты исследования. У всех пациентов с эндотелиально-эпителиальной дистрофией в предоперационном периоде диагностированы высокие показатели общей ОПР – среднее значение более чем в 2 раза превышало показатели парных глаз. При этом пахиметрические показатели центральной толщины роговицы (ЦТР) в дооперационном периоде не имели достоверных различий в основной и контрольной

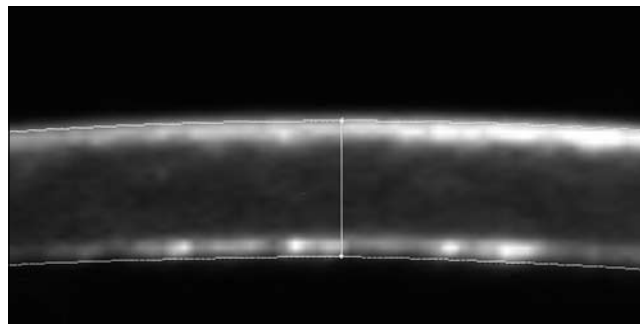


Рис. 1. Денситограмма общей ОПР через все слои. Шеймпфлюг анализ зрачковой зоны 300 мкм, $\times 9$.

группах. Этиологию хронического отека во всех случаях объективно отражала ПЭК, средние показатели которой в основной группе были снижены в 2 раза по сравнению с нормой (табл.).

На подготовительном этапе после трансэпителиальной, дегидратационной терапии общая оптическая плотность роговицы снизилась на 33 %, а ЦТР лишь на 5,4 %, при этом плотность эндотелиальных клеток стала определяться с меньшей ошибкой среднего показателя, вследствие объективного улучшения прозрачности роговицы (табл.).

Через 1 месяц после кросслинкинга общая ОПР удерживалась сниженной на 21 %, тогда как ЦТР не отражала динамики процесса. Через 3 месяца показатели общей ОПР были сравнимы с эффектом трансэпителиальной осмотерапии, что соответствовало снижению на 32 % от исходного показателя, вероятно, за счет основного эффекта – ультрафиолетовой полимеризации коллагена, стабилизировавшего прогрессивное распространение избыточной гидратации к поверхностным слоям стромы роговицы. К этому же периоду ЦТР уменьшилась на 7 % от исходного значения, при этом возросла ошибка среднего показателя, по нашему мнению, за счет несовершенства метода и вероятности технических ошибок (табл.).

Через 6 месяцев снижение общей ОПР в сравнении с предыдущим периодом указывало на истощение лечебного эффекта кросслинкинга, что согласуется с данными других авторов [2, 6]. ЦТР через 6 месяцев после операции также имела тенденцию к снижению, однако, достоверного отрицательного вектора в развитии заболевания общего для группы установить не удалось (табл.). В этот же срок ПЭК снизились за счет естественной потери эндотелиоцитов на 3,2 % за первый год после фактоэмульсификации, что также согласуется с данными литературы [1].

Таблица

Динамика общей ОПР и морфометрических показателей до и через 1, 3 и 6 месяцев после кросслинкинга ($M \pm m$)

Показатель	Контроль	До операции	Дегидратация	Через 1 мес.	Через 3 мес.	Через 6 мес.
ОПР, усл. ед.	16,3 \pm 4,5	36,9 \pm 14,9	24,6 \pm 3,51	29,2 \pm 16,3	25,1 \pm 12,6	26,2 \pm 11,4
ЦТР, мкм	580 \pm 52	598 \pm 54	566 \pm 93	583 \pm 46	560 \pm 112	571 \pm 118
ПЭК, кл./мм ²	1890 \pm 286	895 \pm 128	912 \pm 103	874 \pm 142	866 \pm 154	859 \pm 92

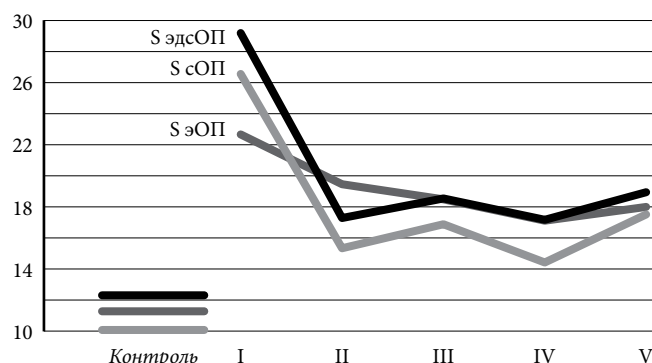


Рис. 2. Динамика средних селективных показателей ОНР:

I – до операции, II – дегидратация, III – через 1 месяц, IV – через 3 месяца, V – через 6 месяцев; S эндОП – графт эндотелиально-десцеметостромальной зоны, S стОП – стромальный графт, S эпОП – эпителиальный графт.

Показатели ОНР, полученные на основании денситометрии Шеймпфлюг-изображений, оказались более чем в 2,5 раза выше аналогичных показателей интактной роговицы парных глаз. Так, максимальная оптическая плотность была определена во внутреннем 100-микронном графте, который соответствует эндотелий-десцеметостромальной зоне. Во внутреннем стромальном графте, где основным гидрофильным субстратом являются глюкозамингликаны, средний показатель ОНР превышал норму в 2 раза. Средний селективный показатель оптической плотности наружного 100-микронного эпителиального графта также был выше контрольных показателей. При отсутствии клинических симптомов от данной зоны в стромальной стадии ЭЭД роговицы мы интерпретировали этот эффект как максимальную степень отражения эпителием волнового фронта светового пучка Шеймпфлюг-анализатора при снижении прозрачности стромы (рис. 2).

В динамике наблюдения после осмотерапии и через 1–3 месяца оптическая плотность внутреннего 100-микронного и стромального графтов снизилась более чем на 45 % от исходных значений, однако, через 6 месяцев стабилизирующий фототерапевтический эффект уменьшился (рис. 2). Собственные наблюдения согласуются с результатами, полученными другими авторами, изучавшими проблему пахиметрического контроля показателей роговицы [6].

Обсуждение полученных данных. Хронический прогрессирующий отек при вторичной эндотелиально-эпителиальной дистрофии роговицы на псевдофакичном глазу подлежит постоянному мониторингу в диспансерной группе для подбора эффективной индивидуальной терапевтической схемы. Повышение эффективности мониторинга возможно осуществить с использованием показателей селективной и общей ОНР по данным денситометрии Шеймпфлюг-изображений, объективно отражающих степень избыточной гидратации роговицы и ее топографию.

Топографометрический подход в определении ОНР с использованием внутреннего, наружного и стромального графтов расширяет диагностические возможности и в отличие от пахиметрии, может служить критерием

оценки при исследовании новых методов лечения эндотелиально-эпителиальной дистрофии роговицы.

Фототерапевтический кросслинкинг обеспечивает лишь временную стабилизацию эндотелиально-эпителиальной дистрофии и может считаться превентивным этапом подготовки реципиентного ложа, как для ламеллярной, так и для сквозной кератопластики.

Литература

1. Балашевич Л.И., Шушаев С.В., Березин С.В., Долгошей О.М. Изменение плотности эндотелиальных клеток после фактоэмульсификации катаракты в различных зонах роговицы // Федоровские чтения-2012: сб. науч. тр. М., 2012. С. 43.
2. Бикбов М.М., Бибкова Г.М. Эктазии роговицы (патогенез, патоморфология, клиника, диагностика, лечение). М.: Офтальмология, 2011. 168 с.
3. Волков В.В., Дронов М.М. Новое в лечении глубокой дистрофии роговицы // Международная конференция по кератопластике и кератопротезированию: тез. докл. Одесса, 1978. С.90–92.
4. Лузянина В.В., Чурганова М.В. Оптическая плотность роговицы при терапии буллезной кератопатии методом кросслинкинга коллагена роговицы // Дискуссионные вопросы современной офтальмохирургии: сб. мат. VII Евро-Азиатской конф. по офтальмохирургии. С. 156–157.
5. Офтальмология: клинические рекомендации / под ред. Л.К.Мошетовой, А.П. Нестерова, Е.А. Егорова. М.: ГЭОТАР-Медиа, 2006. 238 с.
6. Пузикова О.А. Исследование эффективности применения роговичного кросслинкинга для лечения эндотелиально-эпителиальной дистрофии роговицы: автореф. дис. ... канд. мед. наук. М., 2013. 22 с.
7. Тахчиди Х.П., Егорова Э.В., Толчинская А.И. Интраокулярная коррекция в хирургии осложненных катаракт. М.: Новое в медицине, 2004. 176 с.
8. Чурганова М.В., Лузянина В.В., Федяшев Г.А. Оптическая плотность роговицы в комплексной диагностике эндотелиально-эпителиальной дистрофии роговицы // Современные технологии в офтальмологии. 2015. № 3. С. 179–181.
9. Payrau P. Treatment des keratopathies admateuses chroniques // Ann. Oculist. 1973. Vol. 206. P. 749–752.
10. Wollensak G., Aurich H., Wirbelauer C., Pham D.T. Potential use of Riboflavin/UVA crosslinking in bullous keratopathy // Ophthalmic Reserch. 2008. No. 41. P. 114–117.

Поступила в редакцию 09.06.2015.

Мониторинг эндотелиально-эпителиальной дистрофии роговицы до и после кросслинкинга с использованием нового показателя денситометрии

М.В. Чурганова, В.В. Лузянина

Приморский центр микрохирургии глаза (690088, г. Владивосток, ул. Борисенко, 100е)

Резюме. На материале 20 наблюдений изучали оптическую плотность роговицы и ее селективные показатели при вторичной эндотелиально-эпителиальной дистрофии до и после рибофлавин-ассоциированной фотополимеризации. Выявлено снижение показателей ОНР через 1 месяц после кросслинкинга, стабилизация – через 3 месяца и незначительное увеличение – через 6 месяцев. Делается вывод, что селективные показатели оптической плотности роговицы являются приоритетными для диагностики и диспансерного наблюдения пациентов с эндотелиально-эпителиальной дистрофией, своевременного выявления показаний к кератопластике, а также ожидания реализации этого единственного в настоящий момент этиопатогенетического вида лечения.

Ключевые слова: оптическая плотность роговицы, плотность эндотелиальных клеток, центральная толщина роговицы, Шеймпфлюг-изображения.