

Следует отметить, что в 1-й группе после ЛС наблюдали следующие осложнения: гифему – 5 глаз (14,3%), отслойку сосудистой оболочки – 6 глаз (17,1%), гипотонию с синдромом мелкой передней камеры – 10 глаз (28,6%). в большинстве случаев данные осложнения были купированы консервативно, однако на 4 глазах (11,4%) потребовалась задняя трепанация склеры для ликвидации отслойки сосудистой оболочки и на 2 глазах (5,7%) – повторное наложение дополнительных швов на склеральный лоскут ввиду гиперфильтрации.

Обсуждение полученных данных. Основной проблемой, возникающей после СТЭ, является избыточная фильтрация внутрикамерной влаги в раннем послеоперационном периоде и возникающая при этом выраженная гипотония [5, 6]. Последняя может стать причиной ряда необратимых изменений, таких как синдром мелкой передней камеры, периферические передние синехии, гифемы и супрахориоидальные кровоизлияния, гипотоническая макулопатия, а также стремительно развивающаяся катаракта. Эти осложнения могут встречаться чаще и протекать тяжелее при использовании в ходе операции антиметаболитов, таких как 5-фторурацил, для профилактики рубцевания фильтрационной зоны [2, 7]. В то же время, плотное ушивание склерального клапана снижает вероятность развития гипотонии в раннем послеоперационном периоде, но увеличивает риск преждевременного рубцевания вновь сформированных путей оттока, что, несомненно, приведет к уменьшению длительности гипотензивного эффекта антиглаукомной операции [5].

Применение методики ЛС склеральных швов в раннем послеоперационном периоде после СТЭ позволяет значительно снижать ВГД и пролонгировать гипотензивный эффект вмешательства [5, 6]. Однако данная технология является далеко небезопасной и может в ряде случаев приводить к осложнениям, требующим дополнительных хирургических манипуляций.

Литература

1. Бондаренко О.В., Ковалев А.И. Тактика хирургического ведения пациентов с открытоугольной далеко зашедшей глаукомой. Дозированный сутуролизис // Таврический медико-биологический вестник. 2013. Т. 16, № 3 (ч. 2). С. 190–191.
2. Fukuchi T., Ueda J., Yaoeda K. [et al.] The outcome of mitomycin C trabeculectomy and laser suture lysis depends on postoperative management // Japan J. Ophthalmol. 2006. Vol. 50, No. 5. P. 455–459.
3. Khouri A.S., Forofonova T.I., Fechtner R.D. Laser suture lysis through thick blebs using the Blumenthal lens // Achieves of Ophthalmology. 2006. Vol. 124, No. 4. P. 544–545.
4. Kirwan J.F., Lockwood A.J., Shah P., Macleod A. Trabeculectomy in the 21st century: a multicenter analysis // Ophthalmology. 2013. Vol. 120, No. 12. P. 2532–2539.
5. Krömer M., Nölle B., Rüfer F. Laser suture lysis after trabeculectomy with mitomycin c: analysis of suture selection // Journal Glaucoma. 2014. No. 9. P. 75–83.
6. Pappa K., Derick R., Weber P. [et al.] Late argon laser suture lysis after mitomycin C trabeculectomy // Ophthalmology. 1993. Vol. 100, No. 8. P. 1268–1271.
7. Singh M., Aung T., Friedman D.S., Zheng C. Anterior segment optical coherence tomography imaging of trabeculectomy blebs before and after laser suture lysis // American Journal of Ophthalmology. 2007. Vol. 143, No. 5. P. 873–875.

Поступила в редакцию 23.06.2015.

Дозированный лазерный стуролизис в послеоперационном ведении пациентов с открытоугольной глаукомой

М.П. Ручкин, Д.А. Негодина, Д.В. Турганев
Приморский центр микрохирургии глаза (690088, г. Владивосток, ул. Борисенко, 100е)

Резюме. 42 пациента (68 глаз), которым по поводу глаукомы проведена синустрабекулэктомия по J.E. Cairns были разделены на две группы. Пациентам 1-й группы – 22 пациента (35 глаз) на 5-й день после операции проведен лазерный сутуролизис. На протяжении 6-месячного наблюдения уровень среднего внутриглазного давления у пациентов, перенесших сутуролизис, был ниже, чем во 2-й группе (без дополнительного лазерного лечения). Хотя лазерный сутуролизис склеральных швов после синустрабекулэктомии позволяет значительно пролонгировать гипотензивный эффект операции, данная технология в ряде случаев может приводить к осложнениям, требующим дополнительных хирургических манипуляций.

Ключевые слова: синустрабекулэктомия, внутриглазное давление, отток внутриглазной жидкости.

УДК 616.713–002.43–089.843

РЕЗУЛЬТАТЫ СКВОЗНОЙ КЕРАТОПЛАСТИКИ ПРИ ЭНДОТЕЛИАЛЬНОЙ ДИСТРОФИИ РОГОВИЦЫ С ИСПОЛЬЗОВАНИЕМ КОНСЕРВИРОВАННОГО ДОНОРСКОГО МАТЕРИАЛА

А.В. Золоторевский¹, Г.А. Федяшев^{2,3}

¹ Глазной банк «АйЛаб» (127273, г. Москва, Березовая аллея, 5а),

² Приморский центр микрохирургии глаза (690088, г. Владивосток, ул. Борисенко, 100е),

³ Тихоокеанский государственный медицинский университет (690950, г. Владивосток, пр-т Острякова, 2)

Ключевые слова: роговичный трансплантат, эндотелий роговицы, глазной банк.

THE RESULTS OF PENETRATING KERATOPLASTY IN ENDOTHELIAL CORNEAL DYSTROPHY USING PRESERVED DONOR MATERIAL

A.V. Zolotarevskiy¹, G.A. Fedyashev^{2,3}

¹ Eye bank "EyeLab" (5a Beryozovaya alley Moscow 127273

Russian Federation), ² Primorsky center of eye microsurgery (100e Borisenko St. Vladivostok 690088 Russian Federation), ³ Pacific State

Федяшев Глеб Арнольдович – канд. мед. наук, заместитель главного врача по лечебной работе ПЦМГ; e-mail: fediashev@mail.ru

Medical University (2 Ostryakova Ave. Vladivostok 690950 Russian Federation)

Background. Research objective is an assessment of surgical and functional results of penetrating keratoplasty in endothelial corneal dysfunction using preserved donor transplant.

Methods. 15 patients (15 eyes) aged 55–83 with the secondary (postoperative) endothelial corneal dystrophy were got penetrating keratoplasty with the "Material for cornea recovery", produced by eye bank "EyeLab" (Moscow).

Results. In all cases there was complete recovery of transplant transparency during 1–3 months. The medium density of the endothelium was 1741 ± 234 cells/mm², the medium loss of the endothelium – $18 \pm 9\%$. Normalization of corneal thickness has occurred in 2–3 months after surgery.

Conclusions. The effectiveness of “Material for cornea recovery” for penetrating keratoplasty is not inferior to the efficacy of the native donor material.

Keywords: corneal transplant, corneal endothelium, eye bank.

Pacific Medical Journal, 2015, No. 3, p. 65–68.

Эндотелиальная дистрофия (ЭД) является тяжелым, прогрессирующим заболеванием, которое связано с декомпенсацией эндотелиального слоя роговицы. ЭД роговицы может быть как врожденным (первичная эндотелиальная дистрофия, каплеобразная дистрофия, дистрофия Fuchs, врожденная эндотелиальная дистрофия), так и приобретенным (вторичная эндотелиальная дистрофия после внутриглазных хирургических и лазерных операций, травм глаза, тяжелой внутриглазной инфекции) заболеванием.

Целью настоящей работы послужила оценка хирургических и функциональных результатов сквозной кератопластики с использованием консервированного донорского материала при ЭД роговицы.

Материал и методы. В исследование включено 15 пациентов (15 глаз) 55–83 лет с вторичной (послеоперационной) ЭД, которым с октября 2014 по январь 2015 г. в ПЦМГ была выполнена сквозная кератопластика. Для кератопластики отбирались лица со II–IV стадиями ЭД по классификации В.В. Волкова [1]: II стадия – 2 пациента, III стадия – 7 пациентов, IV стадия – 6 пациентов. В 9 наблюдениях ЭД развилась после экстракапсулярной экстракции хрусталика при катаракте с имплантацией интраокулярной линзы (ИОЛ), в 5 наблюдениях – после ультразвуковой факоэмульсификации с имплантацией ИОЛ и в 1 наблюдении – после серии операций по поводу отслойки сетчатки (эндовитреальное вмешательство, тампонада силиконом, факоэмульсификация с заменой заднекамерной ИОЛ). В 6 случаях давность заболевания составила от 6 месяцев до 1 года, в 4 случаях – от 1 года до 2 лет и в 5 случаях 2–3 года. Позднее обращение было связано с консервативным лечением, а также отсутствием возможности трансплантации роговицы на территории Приморского края до 2014 г.

При обращении пациенты предъявляли жалобы на снижение остроты зрения, ощущение инородного тела в глазу, слезотечение, боли. Биомикроскопически выявляли характерные для ЭД изменения: отек всех слоев стромы роговицы (в ряде случаев – легкие помутнения), отек эпителия, субэпителиальные пузыри, дефекты эпителия. Субэпителиальный фиброз роговицы диагностирован в 6 наблюдениях. Острота зрения до операции составила в среднем $0,06 \pm 0,03$ (от правильной светопроекции до 0,2), у 9 человек (60 % наблюдений) – менее 0,1. У 4 пациентов была сопутствующая глазная патология: глаукома (1 случай), возрастная дегенерация макулы – сухая форма

(2 случая), оперированная отслойка сетчатки с авитрией (1 случай).

Центральная толщина роговицы у пациентов данной группы по данным Шаймпфлюг-топографии составила в среднем 889 ± 163 мкм. Пальпаторно и пневмотонометрически внутриглазное давление у всех больных было в пределах нормы.

Во всех случаях одним хирургом проведена сквозная кератопластика трансплантатом диаметром 8,25 мм с фиксацией непрерывным либо узловыми швами с обратным профилем. Диаметр ложа реципиента составил 8 мм. В качестве донорского использовали «Материал для восстановления роговицы» – медицинское изделие для сквозной, задней и передней послойной кератопластики (ФСР № 2012/14148) производства глазного банка «АйЛаб» (г. Москва) [3]. По данным производителя, средний интервал между смертью донора и временем аутопсии составил 15 ± 6 часов, среднее время консервации – 7 ± 2 дня. Средняя плотность эндотелия равнялась 2753 ± 358 кл./мм² (от 2897 до 2650 кл./мм²).

Результаты исследования. Во всех случаях зарегистрировано полное восстановление прозрачности трансплантата в срок от 1 до 3 месяцев после операции. На 13 глазах полное восстановление прозрачности произошло в течение 1–2 месяцев (рис. 1). У 1 пациента в течение 2 месяцев сохранялся умеренный отек роговицы, разрешившийся на фоне консервативного лечения к исходу 3-го месяца достижением остроты зрения 0,4.

Из осложнений: на одном глазу наблюдался отек стромы трансплантата в первые 2 недели после операции. Мы связывали данную симптоматику со значительной разницей в толщине между собственной роговицей больного и пластическим материалом (рис. 2). Недостаточная адаптация краев операционной раны приводила к фильтрации камерной влаги и проникновению ее в строму трансплантата. Полное купирование данного осложнения потребовало наложения дополнительных адаптирующих края раны швов. После повторного вмешательства отек трансплантата купировался в течение 14 дней.

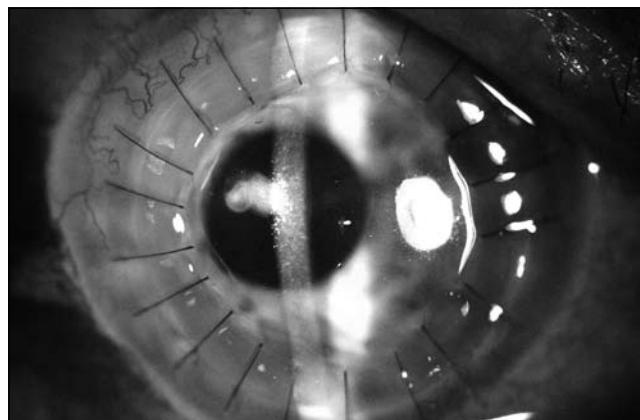


Рис. 1. Состояние роговицы через 1 месяц после операции, биомикроскопия.

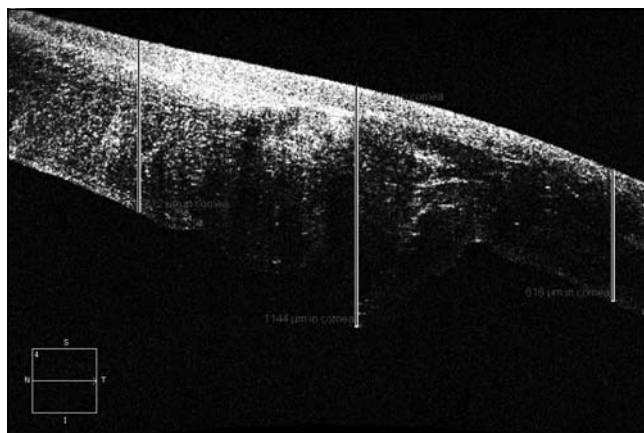


Рис. 2. Несоответствие толщины донорской и реципиентной частей роговицы, оптическая когерентная томография.

Следует отметить, что восстановление прозрачности роговичного трансплантата, происходило быстрее у пациентов со II стадией ЭД, что можно объяснить большей разницей в толщине между собственной роговицей и пластическим материалом в III и IV стадиях заболевания. Средняя острота зрения через 6 месяцев после операции значительно улучшилась по сравнению с предоперационными значениями и составила $0,3 \pm 0,2$.

Средняя плотность эндотелия у всех оперированных к концу срока наблюдения составила 1741 ± 234 кл./мм², средняя потеря эндотелия – $18 \pm 9\%$. Эти показатели не превышают данные, полученные другими авторами, использовавшими для сквозной кератопластики нативный донорский материал, сохраненный во влажной камере по В.П. Филатову не более 48 часов [4, 9].

Нормализация центральной толщины роговицы произошла через 2–3 месяца после операции (в среднем 497 ± 51 мкм) и сохранялась в пределах нормальных значений на протяжении всего срока наблюдения. У всех пациентов к концу первого месяца послеоперационного периода полностью купировались жалобы на ощущение инородного тела в глазу, слезотечение, боли.

Обсуждение полученных данных. На глазах с высоким зрительным потенциалом трансплантация роговицы – единственный перспективный в функциональном плане способ лечения ЭД [2, 14]. 36% от всех кератопластик выполняется по поводу эндотелиальной патологии роговицы, в 7–31% – по поводу вторичной ЭД и 10–25% – по поводу дистрофии Fuchs [5, 8, 10]. Актуальными проблемами, связанными с трансплантацией роговицы, являются проблемы прозрачного приживления трансплантата, срока его жизнеспособности, а также развития недостаточности или реакции отторжения [15].

Кератопластика при ЭД роговицы относится к операциям высокого риска по выживаемости трансплантата, 2-летнее сохранение прозрачности трансплантата регистрируется в 60–85%, а 5-летнее – в 50–80% наблюдений [6, 11]. Поэтому для эффективного приживления

сквозного трансплантата роговицы необходима максимальная сохранность жизнеспособности эндотелиальных клеток, обеспечивающих нормальную гидратацию и прозрачность трансплантата за счет транспортной и насосной функций [7, 12]. После сквозной трансплантации роговицы эндотелий не способен к митотической регенерации, и при его значительной потере в посттрансплантационном периоде возникает сначала функциональная декомпенсация, а затем и необратимое помутнение трансплантата [11].

Выкраивание и фиксация роговичного трансплантата при сквозной и задней послойной кератопластике сопровождаются потерей эндотелиальных клеток, в связи с чем их исходная плотность должна быть не менее 2800–3000 кл./мм² [11, 13].

Современные методики консервации позволяют сохранять донорскую роговицу в жизнеспособном состоянии практически без потери плотности эндотелия до 14 суток для сквозных кератопластик и до 20 суток для мелиоративно-тектонических целей. Эффективность применения «Материала для восстановления роговицы» для сквозной кератопластики, оцениваемая по параметрам восстановления прозрачности роговицы, корригируемой остроты зрения, плотности эндотелиальных клеток, а также центральная толщина роговицы не уступает эффективности применения нативного донорского материала. В регионах страны с отсутствием глазных банков использование консервированных донорских роговиц дает возможность восстановить зрение у пациентов с показаниями к сквозной кератопластике.

Несмотря на то, что пересадка роговицы по поводу ЭД относится к кератопластике более высокого риска по выживаемости материала в нашем исследовании высокая приживляемость трансплантатов была достигнута даже на глазах с III и IV стадией патологического процесса.

В заключение необходимо отметить, что общемировым трендом в проведении кератопластических операций является отказ от сквозных пересадок и переход к задним послойным кератопластике. Данный вид хирургических вмешательств менее травматичен, более функционально эффективен и легче переносится больными. В ближайшей перспективе мы надеемся перейти к такому виду хирургического лечения: материал для задней кератопластики доступен для врачей в глазном банке «АйЛаб». Однако эффективность этой технологии в значительной степени зависит от стадии ЭД роговицы. Последнее требует от врачей более эффективного взаимодействия и направления в клинику больных на ранних стадиях заболевания, т.е. до формирования стромального фиброза.

Литература

1. Волков В.В., Дронов М.М. К разработке хирургического метода лечения эндотелиально-эпителиальной дистрофии роговицы // I съезд офтальмологов республик Закавказья. Сухуми, 1976. С. 150–165.
2. Дронов М.М. Руководство по кератопластике. СПб.: Влазипресс, 1997. 178 с.

3. Независимый банк материалов для кератопластики [электронный ресурс]. URL: [http:// eye-bank.ru/](http://eye-bank.ru/) (дата обращения: 18.04.2015).
4. Abou-Jaoude E.S., Brooks M., Katz D.G., Van Meter W.S. Spontaneous wound dehiscence after removal of single continuous penetrating keratoplasty suture // *Ophthalmology* 2002. Vol. 109. P. 1291–1296.
5. Al-Yousuf N., Mavrikakis I., Mavrikakis E., Daya S.M. Penetrating keratoplasty: indications over a 10 year period // *British Journal of Ophthalmology*. 2004. Vol. 88. P. 998–1001.
6. Borderie V., Sandali O., Bullet J. [et al.] Long-term results of deep anterior lamellar versus penetrating keratoplasty // *Ophthalmology*. 2012. Vol. 119 (2). P. 249–255.
7. Bourne W.M. Clinical estimation of corneal endothelial pump function // *Trans. American Ophthalmol. Soc.* 1998. Vol. 96. P. 229–239.
8. Cosar C.B., Sridhar M.S., Cohen E. J. [et al.] Indications for penetrating keratoplasty and associated procedures, 1996–2000 // *Cornea*. 2002. Vol. 21. P. 148–151.
9. Culbertson W.W., Abbott R.L., Forster R.K. Endothelial cell loss in penetrating keratoplasty // *Ophthalmology*. 1982. Vol. 89. P. 600–604.
10. Dobbins K.R.B., Price F.W., Whitson W.E. Trends in the indications for penetrating keratoplasty in the Midwestern United States // *Cornea*. 2000. Vol. 19. P.813–816.
11. Fasolo A., Capuzzo C., Fornea M. [et al.] Risk factors for graft failure after penetrating keratoplasty: 5-year follow-up from the corneal transplant epidemiological study// *Cornea*. 2011. Vol. 30. P. 1328–1335.
12. Krachmer J.H., Mannis M.J., Holland E.J. *Cornea. Fundamentals, diagnosis and management: 2nd Edition.* Elsevier–Mosby, 2005. Vol. 1. 1409 p.
13. Melles G.R., Eggink F., Lander F. A surgical technique for posterior lamellar keratoplasty // *Cornea*. 1998. Vol. 17. P. 618–626.
14. Narayanan R., Gaster R.N., Kenney M.C. Pseudophakic corneal edema: a review of mechanisms and treatments // *Cornea*. 2006. Vol. 25, No. 9. P. 993–1004.
15. Waldock A., Cook S.D. Corneal transplantation: how successful are we? // *British Journal of Ophthalmology*. 2000. Vol. 84. P. 813–815.

Поступила в редакцию 29.05.2015.

Результаты сквозной кератопластики при эндотелиальной дистрофии роговицы с использованием консервированного донорского материала

А.В. Золоторевский¹, Г.А. Федяшев²

¹ Глазной банк «АйЛаб» (127273, г. Москва, Березовая аллея, 5а),

² Приморский центр микрохирургии глаза (690088, г. Владивосток, ул. Борисенко, 100е)

Резюме. 15 пациентам (15 глаз) 55–83 лет со вторичной (послеоперационной) эндотелиальной дистрофией роговицы выполнена сквозная кератопластика донорским материалом производства глазного банка «АйЛаб» (г. Москва). Во всех случаях отмечено полное восстановление прозрачности трансплантата в срок от 1 до 3 месяцев. Средняя плотность эндотелия составила 1741 ± 234 кл./мм², средняя потеря эндотелия – $18 \pm 9\%$. Нормализация толщины роговицы произошла через 2–3 месяца после операции.

Ключевые слова: роговичный трансплантат, эндотелий роговицы, глазной банк.

УДК 617.735–007.21–053.32–089:615.849.19

ПЕРВЫЙ ОПЫТ ХИРУРГИЧЕСКОГО ЛЕЧЕНИЯ РЕТИНОПАТИИ НЕДОНОШЕННЫХ В УСЛОВИЯХ КРАЕВОЙ ДЕТСКОЙ КЛИНИЧЕСКОЙ БОЛЬНИЦЫ № 1 г. ВЛАДИВОСТОКА

С.Н. Бениова¹, Н.В. Горелик², Н.В. Руденко², О.Н. Ким², Д.А. Рукина³, В.В. Станкевич³, О.Н. Киселева³

¹ Тихоокеанский государственный медицинский университет (690950, г. Владивосток, пр-т Острякова, 2),

² Краевая детская клиническая больница № 1 (690078, г. Владивосток, пр-т Острякова, 27),

³ Краевая клиническая больница № 2 (690105, г. Владивосток, ул. Русская, 55)

Ключевые слова: недоношенные дети, лазерная коагуляция сетчатки.

THE FIRST EXPERIENCE OF SURGICAL TREATMENT OF RETINOPATHY OF PREMATURE NEONATES IN REGIONAL CHILD CLINICAL HOSPITAL NO. 1, VLADIVOSTOK

S.N. Beniova¹, N.V. Gorelik², N.V. Rudenko², O.N. Kim², D.A. Rukina³, V.V. Stankevich³, O.N. Kiselyova³

¹ Pacific State Medical University (2 Ostryakova Ave. Vladivostok 690950 Russian Federation), ² Regional child clinical hospital No. 1 (27 Ostryakova Ave. Vladivostok 690078 Russian Federation), ³ Regional clinical hospital No. 2 (55 Russkaya St. Vladivostok 690105 Russian Federation)

Summary. In 2013, for the first time in the Primorye Territory in the hospital Regional Children's Clinical Hospital №1 in 15 patients with retinopathy of prematurity was held transpupillary panretinal laser coagulation of the retina. The effectiveness of treatment for retinopathy of prematurity during the classic was 98%, while the rear aggressive form of the disease regression achieved in 14.3%.

Keywords: premature infants, retinal laser photocoagulation.

Pacific Medical Journal, 2015, No. 3, p. 68–69.

Ретинопатия недоношенных (РН) остается острой проблемой в выхаживании и лечении недоношенных детей. Ее своевременная диагностика и рациональная терапия имеют огромное влияние на прогноз жизни и здоровья родившихся с очень низкой и экстремально низкой массой тела [2].

Под РН подразумевают нарушение нормального созревания сетчатки глаза с возможным развитием в ней фибропластического процесса. Основной причиной этого заболевания, особенно у недоношенных детей с экстремально низкой массой тела при рождении и сроками гестации до 27–28 недель, является гестационная незрелость сетчатки [1, 4]. Частота РН при гестационном возрасте 24–25 недель составляет 76%, при гестационном возрасте 26–27 недель – 54%. РН 3–5-й стадий встречается у 5% детей при гестационном возрасте менее 32 недель и у 30% – при ГВ 24–25 недель. В связи с высоким риском отслойки сетчатки всем детям с РН 3-й стадии показана ее лазерная коагуляция.

Рукина Дарья Александровна – канд. мед. наук, врач офтальмологического центра лазерной хирургии Краевой клинической больницы № 2; e-mail: ruginadaria@mail.ru