

- during pregnancy and postpartum: aspects on vertical transmission // *Scand. J. Infect. Dis.* 2003. Vol. 35, No. 11–12. P. 814–819.
20. Tan H.H., Lui H.F., Chow W.C. Chronic hepatitis B virus (HBV) infection in pregnancy. // *Hepatol. Int.* 2008. Vol. 2, No. 3. P. 370–375.
 21. Ter Borg M.J., Leemans W.F., de Man R.A., Janssen H.L. Exacerbation of chronic hepatitis B infection after delivery // *J. Viral. Hepat.* 2008. Vol. 15, No. 1. P. 37–41.
 22. Van Rompay K.K., Hamilton M., Kearney B., Bischofberger N. Pharmacokinetics of tenofovir in breast milk of lactating rhesus macaques // *Antimicrob. Agents Chemother.* 2005. Vol. 49, No. 5. P. 2093–2094.
 23. Weinbaum C.M., Williams I., Mast E.E. [et al.] Centers for Disease Control and Prevention (CDC). Recommendations for identification and public health management of persons with chronic hepatitis B virus infection // *MMWR Recomm. Rep.* 2008. Vol. 57 (RR-8). P. 1–20.
 24. Wiseman E., Fraser M.A., Holden S. [et al.] Perinatal transmission of hepatitis B virus: an Australian experience // *Med. J. Aust.* 2009. Vol. 190, No. 9. P. 489–492.
 25. World Health Organization. Hepatitis B Fact sheet, July 2012. URL: <http://www.who.int/mediacentre/factsheets/fs204/en> (дата обращения: 01.11.2012).
 26. Xu D.Z., Yan Y.P., Choi B.C. [et al.] Risk factors and mechanism of transplacental transmission of hepatitis B virus: a case-control study // *J. Med. Virol.* 2002. Vol. 67, No. 1. P. 20–26.
 27. Xu W.M., Cui Y.T., Wang L. [et al.] Lamivudine in late pregnancy to prevent perinatal transmission of hepatitis B virus infection: a multicentre, randomized, double-blind, placebo-controlled study // *J. Viral. Hepat.* 2009. Vol. 16, No. 2. P. 94–103.
 28. Yang Y.B., Li X.M., Shi Z.J., Ma L. Pregnant woman with fulminant hepatic failure caused by hepatitis B virus infection: a case report // *World J. Gastroenterol.* 2004. Vol. 10, No. 15. P. 2305–2306.
 29. Zou H., Chen Y., Duan Z. [et al.] Virologic factors associated with failure to passive-active immunoprophylaxis in infants born to HBsAg-positive mothers // *J. Viral. Hepat.* 2012. Vol. 19, No. 2. P. e18–e25.

Поступила в редакцию 29.01.2015.

Точки приложения противовирусной терапии хронической НВВ-инфекции у беременных

П.О. Богомолов¹, М.В. Мацевич¹, Н.В. Воронкова¹, О.С. Кузьмина²

¹Московский областной научно-исследовательский клинический институт им. М.Ф. Владимирского (129110, г. Москва, ул. Щепкина, 61/2), ²Подольская городская клиническая больница (142100, г. Подольск, ул. Кирова, 38)

Резюме. Лечение хронического гепатита В во время беременности – крайне сложная задача. Несмотря на иммунопрофилактику, значительная доля детей, рожденных от матерей с высокой вирусемией, оказывается инфицирована вирусом гепатита В. Накопленные данные позволяют предположить, что противовирусная терапия в III триместре беременности является эффективным вмешательством при неудачной иммунопрофилактике. Для минимизации воздействия на плод аналогов нуклеози(ти)дов, противовирусная терапия во время беременности должна назначаться женщинам с высоким риском прогрессирования заболевания и/или декомпенсации инфекции. Полученные на сегодняшний день данные о безопасности свидетельствуют о том, что телбивудин и тенофовир могут использоваться во время беременности. В то же время проведение противовирусной терапии здесь требует тщательной оценки рисков и пользы.

Ключевые слова: хронический гепатит В, аналоги нуклеози(ти)дов, воздействие на плод, профиль безопасности.

УДК 617.741–004.1/753.3–089.243

СПОСОБ ПОВЫШЕНИЯ РОТАЦИОННОЙ СТАБИЛЬНОСТИ ТОРИЧЕСКИХ ИНТРАОКУЛЯРНЫХ ЛИНЗ

Г.А. Федяшев

Приморский центр микрохирургии глаза (690088, г. Владивосток, ул. Борисенко, 100е), Тихоокеанский государственный медицинский университет (690950, г. Владивосток, пр-т Острякова, 2)

Ключевые слова: *AcrySof Toric*, астигматизм, катаракта, аномалии рефракции.

INTRAOULAR TORIC LENS ROTATIONAL STABILITY IMPROVEMENT

G.A. Fedyashev

Primorsky center of eye microsurgery (100e Borisenko St. Vladivostok 690088 Russian Federation), Pacific State Medical University (2 Ostryakova Ave. Vladivostok 690950 Russian Federation)

Background. PCEM-based intraocular toric lens (IOL) stability improvement was developed and invented in clinical practice: license 2535612, registered in State Registry of Inventions of RF on October 15, 2014.

Methods. 86 patients were operated (97 eyes) with corneal astigmatism aged 35–74. In 42 cases IOL were implanted in accordance with the offered invention.

Results. During 12 months average rotation angle of IOL implanted according to traditional technology was $2.2 \pm 2.0^\circ$. In patients operated by offered methods average rotation angle occurred to be much less – $0.8 \pm 1.2^\circ$.

Федяшев Глеб Арнольдович – канд. мед. наук, зам. главного врача ПЦМГ по лечебной работе, ассистент кафедры офтальмологии и оториноларингологии ТГМУ; e-mail: fediashev@mail.ru

Conclusions. The offered method of toric IOL fixation ensures their stability even with prominent contraction of capsular lens and provides prevention decentered lenses and anterior lens capsule phthisis preserving visual function for a long time.

Keywords: *AcrySof Toric*, astigmatism, cataract, refractive errors.

Pacific Medical Journal, 2015, No. 3, p. 26–28.

Основными требованиями, предъявляемыми к имплантируемой торической интраокулярной линзе (ИОЛ), являются не только нейтрализация роговичного астигматизма сразу же после оперативного вмешательства, но и стабильность ее положения в капсульном мешке в течение длительного срока [5, 8, 12, 13]. Ротационная нестабильность торических моделей интраокулярных линз может служить причиной значительного снижения остроты зрения. Наиболее частой причиной ротационной нестабильности интраокулярных линз может быть фиброз и сморщивание капсульного

мешка, в результате чего наблюдается поворот линзы вокруг оси (ротация). Большинство таких случаев приходится на первые три месяца после имплантации [6, 8, 9, 14]. Даже небольшое отклонение цилиндрического меридиана торической интраокулярной линзы от рассчитанной оси может привести к значительному уменьшению астигматической коррекции. Например, отклонение всего в 10° минимизирует потенциальную коррекцию на 35 %, что приводит к существенному снижению остроты зрения [5, 7, 10, 11].

Методов, позволяющих повысить стабильность положения торических интраокулярных линз в капсульном мешке, описано крайне мало. S.S. Tseng et al. [10] предложили использовать плоское интракапсулярное кольцо с множественными выступами, направленными к центру капсульного мешка, которые должны препятствовать вращению линзы, при этом ее выравнивание и центровку осуществлять путем поочередного передвижения гаптических элементов, что значительно усложняет данный этап операции и повышает риск повреждения задней капсулы хрусталика.

В работе К.В. Пензевой и Ю.В. Тахтаева [2] говорится о том, что вскрытие задней капсулы хрусталика путем формирования первичного заднего капсулорексиса уменьшает напряжение в капсульном мешке при фиброзе его сводов и обеспечивает стабильное положение торических интраокулярных линз. Данная технология предусматривает вскрытие задней капсулы хрусталика, что значительно увеличивает сложность операции и создает риск повреждения передней гиалойдной мембраны и пролапса стекловидного тела в переднюю камеру, а также люксации элементов интраокулярной линзы в витреальную полость.

На базе ООО «Приморский центр микрохирургии глаза» был разработан и внедрен в клиническую практику способ повышения ротационной стабильности торических интраокулярных линз (патент № 2535612, зарегистрирован в Государственном реестре изобретений РФ 15.10.2014 г.) [3].

Материал и методы. С января 2012 по январь 2013 г. в Приморском центре микрохирургии глаза прооперировано 86 пациентов (97 глаз) с роговичным астигматизмом (от 1 до 5,25 дптр), в возрасте от 35 до 74 лет. На 71 глазу диагностирован прямой, на 18 глазах – косой и на 8 глазах – обратный астигматизм. Критериями включения в исследование послужили правильный (регулярный) роговичный астигматизм, катаракта, аномалии рефракции, возраст 16–75 лет. Критерии исключения: неправильный астигматизм, длина глаза менее 21 мм, выраженная деструкция связочного аппарата (псевдоэкзофалиативный синдром III степени по Ерошевской Е.Б. [1] с подвывихом хрусталика), поражения глаз диабетического происхождения, возраст более 75 лет.

Для расчета цилиндрического компонента и положения рабочей оси линзы в полости глаза использовались расчетные on-line номограммы, предоставляемые

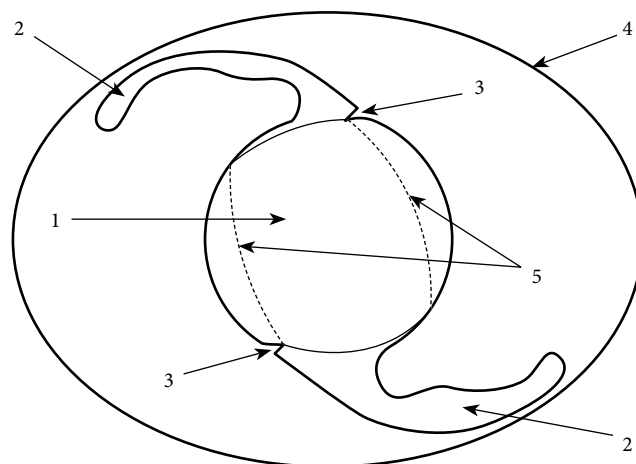


Рис. Схема расположения торической линзы в капсульном мешке в соответствии с предлагаемым способом:

1 – оптическая часть ИОЛ, 2 – опорный элемент ИОЛ, 3 – треугольная насечка, 4 – капсульный мешок, 5 – край капсулорексиса.

компанией-производителем интраокулярных линз. Факоэмульсификация проводилась через роговичный тоннель шириной 2,2 мм под внутрикамерной анестезией при помощи аппарата Infiniti (Alcon, США).

Все прооперированные были условно разделены на две группы. Пациентам 1-й группы (42 человека, 47 глаз) в ходе операции были имплантированы торические интраокулярных линз модели AcrySof Toric (Alcon, США), которые фиксировались в капсульном мешке в соответствии с предлагаемым способом [3]. Суть способа заключается в том, что перед имплантацией у основания каждого опорного элемента линзы с внешней стороны микрохирургическим скальпелем наносили по одной треугольной насечке. Через основной операционный доступ в капсульный мешок вводили интраокулярную линзу и вращали ее по часовой стрелке до тех пор, пока метки на ее поверхности, обозначающие расположение цилиндрического компонента, не совпадали с разметкой на роговице, обозначающей положение сильного меридиана. Далее края разреза с двух сторон от опорных элементов заводились за оптическую часть линзы таким образом, чтобы они ущемились в выполненной насечке. Линза таким способом фиксировалась в отверстии передней капсулы хрусталика и не имела возможности вращаться (рис.). Пациентам 2-й группы (44 человека, 50 глаз) та же модель интраокулярных линз имплантировалась по общепринятой методике.

Обследование проводилось на следующий день и через 1, 6 и 12 месяцев после операции и включало определение остроты зрения, авторефрактометрию на аппарате KOWA KW 2000 (Япония), обследование на целевой лампе Takagi Seiko SM-2N (Япония). Оценка вращения линз в капсульном мешке производилась при помощи фотографирования в проходящем свете с последующей обработкой цифрового изображения ИОЛ с помощью программы ImageJ (<http://rsb.info.nih.gov/ij/>), разработанной в National Institutes of Health.

Для обработки полученных данных и статистических расчетов использован метод однофакторного дисперсионного анализа.

Результаты исследования. До операции средние значения некорригированной остроты зрения составили $0,08 \pm 0,06$. После операции некорригированная острота зрения статистически значимо улучшилась во всех случаях и оставалась стабильной на протяжении всего периода наблюдения (в среднем $0,64 \pm 0,08$). Статистически значимой разницы между показателями ротационной стабильности и силой имплантируемой интраокулярной линзы не определялось.

За время наблюдения во 2-й группе средний угол поворота интраокулярных линз во всех прооперированных глазах составил $2,2 \pm 2,0^\circ$. Угол поворота от 1 до 5° наблюдался в 31 глазу (62%), от 6 до 10° – на 3 глазах (6%), и на 16 глазах (32%) ротации ИОЛ отмечено не было. Поворота интраокулярных линз в капсульном мешке более чем на 10° не зарегистрировано.

В 1-й группе средний угол поворота интраокулярных линз во всех прооперированных глазах оказался достоверно ниже, чем во 2-й, и составил $0,8 \pm 1,2^\circ$. Угол поворота от 1 до 5° отмечен в 12 глазах (25,5%). Поворота линз более чем на 5° не наблюдалось.

Предложенный способ имплантации интраокулярных линз не вызывал зрительных расстройств: не отмечались эффект гало, снижение контрастной чувствительности, понижение остроты зрения в темноте.

Обсуждение полученных данных. Имплантация интраокулярных линз AcrySof Toric является одним из наиболее эффективных способов одновременной коррекции афакии и роговичного астигматизма у пациентов, оперированных по поводу катаракты методом факоэмульсификации. Данное вмешательство позволяет значительно повысить остроту зрения без дополнительной оптической коррекции.

Высокая ротационная стабильность линзы даже без применения дополнительных методов профилактики ее вращения позволяет обеспечить стабильность зрительных функций на протяжении длительного времени после оперативного лечения [4, 5, 7, 8].

Предложенный способ фиксации торических интраокулярных линз гарантирует их стабильность даже при выраженном сморщивании капсульного мешка хрусталика, обеспечивает профилактику децентрации линзы относительно оптической оси глаза и фимоза передней капсулы хрусталика при сохранении зрительных функций в течение длительного времени и отсутствии необходимости в повторных хирургических вмешательствах (репозиции интраокулярной линзы).

References

1. Eroshevskaya E.B. An intraocular correction of aphakia in patients with primary open-angle glaucoma: thesis, MD. Samara, 1997. 240 p.
2. Penzeva K.V., Takhtaev Yu.V. Analysis of retinal thickness after the primary posterior capsulorhexis // *Cataract and Refractive Surgery*. 2012. Vol. 12, No. 2. P. 17–20.

3. Fedyashev G.A. The process for increasing the rotational stability of toric intraocular lenses: patent RU 2535612 the Russian federation, MPK A61F 9/00 (No. 2013125066/14, appl. 29.05.2013, issued 12.20.2014. Bul. No. 35).
4. Fedyashev G.A., Egorov V.V., Egorova A.V. Correction of astigmatism in cataract surgery using the implantation of toric intraocular lenses AcrySof toric // *Healthcare of Far East*. 2010. Vol. 46, No. 4. P. 46.
5. Chang D. Comparative rotational stability of single-piece open-loop acrylic and plate-haptic silicone toric intraocular lenses // *Journal of Cataract and Refraction Surgery*. 2008. Vol. 34. P. 1842–1847.
6. Horn J.D. Status of toric intraocular lenses // *Current Opinion in Ophthalmology*. 2007. Vol. 18. P. 58–61.
7. Kim M.H., Chung T.Y., Chung E.S. Long-term efficacy and rotational stability of AcrySof toric intraocular lens implantation in cataract surgery // *Korean J. Ophthalmol.* 2010. Vol. 24. P. 207–212.
8. Rozema J.J., Gobin L., Verbruggen K., Tassignon M.J. Changes in rotation after implantation of a bag-in-the-lens intraocular lens // *Journal of Cataract and Refraction Surgery*. 2009. Vol. 35, No. 8. P. 1385–1388.
9. Sheppard A.L., Wolffsohn J.S., Bhatt U. [et al.] Clinical outcomes after implantation of a new hydrophobic acrylic toric IOL during routine cataract surgery // *J. Cataract. Refract. Surg.* 2013. Vol. 39. P. 41–47.
10. Tseng S.S., Ma J.K. Calculating the optimal rotation of a misaligned toric intraocular lens // *J. Cataract. Refract. Surg.* 2008. Vol. 34. P. 1767–1772.
11. Vicković I.P., Loncar V.L., Mandić Z. [et al.] Toric intraocular lens implantation for astigmatism correction in cataract surgery // *Acta Clin Croat.* 2012. Vol. 51. P. 293–297.
12. Visser N., Gast S.T., Bauer N.J. [et al.] Cataract surgery with toric intraocular lens implantation in keratoconus: a case report // *Cornea*. 2011. Vol. 30. P. 720–723.
13. Visser N., Bauer N.J., Nuijts R.M. Toric intraocular lenses: historical overview, patient selection, IOL calculation, surgical techniques, clinical outcomes, and complications // *Journal of Cataract and Refraction Surgery*. 2013. Vol. 39. P. 624–637.
14. Weinand F., Jung A., Stein A. [et al.] Rotation stability of a single-piece hydrophobic acrylic intraocular lens: new method for high-precision rotation control // *Journal of Cataract and Refraction Surgery*. 2007. Vol. 33, No. 5. P. 800–803.

Поступила в редакцию 16.02.2015.

Способ повышения ротационной стабильности торических интраокулярных линз

Г.А. Федяшев

Приморский центр микрохирургии глаза (690088, г. Владивосток, ул. Борисенко, 100е), Тихоокеанский государственный медицинский университет (690950, г. Владивосток, пр-т Острякова, 2)

Резюме. На базе ПМЦГ был разработан и внедрен в клиническую практику способ повышения ротационной стабильности торических интраокулярных линз (ИОЛ): патент № 2535612, зарегистрирован в Госреестре изобретений РФ 15.10.2014 г. У 42 пациентов, прооперированных по предлагаемой методике, средний угол поворота линз за 12 месяцев составил $0,8 \pm 1,2^\circ$, что оказалось достоверно ниже, чем при имплантации ИОЛ традиционным способом – $2,2 \pm 2,0^\circ$. Предложенный метод фиксации гарантирует стабильность ИОЛ даже при выраженном сморщивании капсульного мешка хрусталика, обеспечивает профилактику децентрации линз и фимоза передней капсулы хрусталика с сохранением зрительных функций в течение длительного времени.

Ключевые слова: AcrySof Toric, астигматизм, катаракта, аномалии рефракции.