

УДК 616.711.6/7-007.271-089.881

МИНИМАЛЬНО-ИНВАЗИВНЫЙ СПОСОБ ЛЕЧЕНИЯ СТЕНОЗА ПОЯСНИЧНО-КРЕСТЦОВОГО ОТДЕЛА ПОЗВОНОЧНОГО КАНАЛА

А.А. Калинин¹⁻³, В.В. Шепелев², А.Э. Будаев³, А.А. Егоров², Л.А. Бардонова², С.Ю. Панасенков¹¹ Дорожная клиническая больница на ст. Иркутск-Пассажи́рский ОАО «РЖД» (664005, г. Иркутск, ул. Боткина, 10),² Иркутский государственный медицинский университет (664003, г. Иркутск, ул. Красного Восстания, 1),³ Иркутский научный центр хирургии и травматологии (664003, г. Иркутск, ул. Борцов Революции, 1)

Ключевые слова: грыжа диска, фасеточная фиксация, трансфораминальный межтеловой спондилодез, транспедикулярная фиксация.

MINIMALLY INVASIVE TREATMENT OF LUMBOSACRAL SPINAL CANAL STENOSIS

А.А. Калинин¹⁻³, В.В. Shepelev², А.А. Budaev³, А.А. Egorov², Л.А. Bardonova², S.Yu. Panasenkov¹¹ Railway Clinical Hospital on the station Irkutsk-Passazhirskiy (10 Botkina St. Irkutsk 664082 Russian Federation), ² Irkutsk State Medical University (1 Krasnoe Vosstanie St. Irkutsk 664003 Russian Federation), ³ Irkutsk Scientific Center of Surgery and Traumatology (1 Bortsov Revolutsii St. Irkutsk 664003 Russian Federation),

Summary. The paper presents a clinical example of a successful surgical treatment of patients with degenerative spinal stenosis at the level of L_V-L_{V1} method transforaminal interbody fusion Cage T-pal with pedicle fixation system Viper II and facet stabilization Facet Wedge with the contralateral side. Minimally invasive combined facet and transpedicular fixation with interbody spondylodesis can significantly reduce the level of pain, improve quality of life and implement an effective stabilization of the operated motion segment.

Keywords: herniated disc, facet fixation, transforaminal interbody fusion, transpedicular fixation.

Pacific Medical Journal, 2015, No. 4, p. 95-97.

В условиях динамического развития в современной спинальной хирургии актуально исследование способов оперативных вмешательств при дегенеративном стенозе позвоночного канала поясничного отдела позвоночника [1-4, 7]. При детальном изучении процессов, способствующих возникновению стенозов позвоночного канала установлено, что благоприятные исходы оперативных вмешательств зависят здесь не только от устранения причины стеноза, но и от восстановления пространственных взаимоотношений в позвоночно-двигательном сегменте [2, 3, 7]. В настоящее время среди спинальных хирургов обсуждается целесообразность применения различных стабилизирующих конструкций после рекалибровки позвоночного канала. Ряд авторов считает абсолютно показанными после декомпрессивного этапа операции межтеловой спондилодез и транспедикулярную фиксацию [3, 4]. Другие исследователи указывают на развитие ретенноза позвоночного канала за счет костных разрастаний и несостоятельности костного блока, формирующегося после ригидной стабилизации [14].

Установлена прямая взаимосвязь объема резекции задних опорных элементов позвоночного канала при его реконструкции и формирования патологической подвижности позвонков. При этом исходная дегенеративная нестабильность, даже при меньшей хирургической агрессии, создает большие риски ее прогрессирования

[1, 3]. В таких случаях целесообразно после декомпрессии невральных структур осуществлять межтеловой спондилодез и транспедикулярную фиксацию – «золотой стандарт» хирургического лечения клинически значимого патологического смещения позвонков. Традиционно открытая задняя инструментальная фиксация связана со значительным повреждением мышечно-связочного аппарата и развитием грубых интраканальных рубцово-спаечных изменений, что способствует сохранению болевого вертеброгенного синдрома, снижению качества жизни и трудоспособности пациентов [1, 11].

Таким образом, поиск новых технологических решений для улучшения результатов лечения стенозов позвоночного канала направлен на разработку оперативных техник, позволяющих выполнить оптимальную декомпрессию невральных структур и эффективную стабилизацию оперированного сегмента с минимальной травматизацией мягких тканей.

Приводим клинический пример успешного хирургического лечения пациента с дегенеративным стенозом позвоночного канала на уровне L_V-L_{V1} методом трансфораминального межтелового спондилодеза кейджем T-pal с транспедикулярной фиксацией системой Viper II и фасеточной стабилизации Facet Wedge с контрлатеральной стороны.

Пациент Р., 35 лет, поступил в центр нейрохирургии ДКБ на ст. Иркутск-Пассажи́рский с жалобами на выраженные боли в поясничном отделе позвоночника, усиливающиеся при движении, с иррадиацией в правую ягодицу и по задне-боковым поверхностям правого бедра и голени, онемение в зоне болевого синдрома. Слабость в нижних конечностях возникала при ходьбе на расстояние меньше 100 м.

Боли в поясничном отделе позвоночника и правой ноге беспокоили в течение последних трех лет. Периодически получал курсы консервативного лечения с положительными результатами. Последнее обострение произошло 3 месяца назад после физической нагрузки, амбулаторное лечение малоэффективно.

При поступлении общее состояние средней степени тяжести, стабильное. Положение вынужденное, анталгическое. Ходит при помощи трости, щадит правую ногу. Соматический статус без особенностей.

Нейроотопедический статус. Поясничный лордоз сглажен. Движения в поясничном отделе позвоночника резко болезненны, заблокированы. Дефанс паравертебральных мышц III ст. Коленные рефлексы симметричные, ахилловы – симметричные, сниженные. Симптом Лассега справа 45°, слева – 55°. Патологических рефлексов нет. Мышечный тонус в руках и ногах нормальный. Сила в руках и ногах по 5 баллов. Нарушения

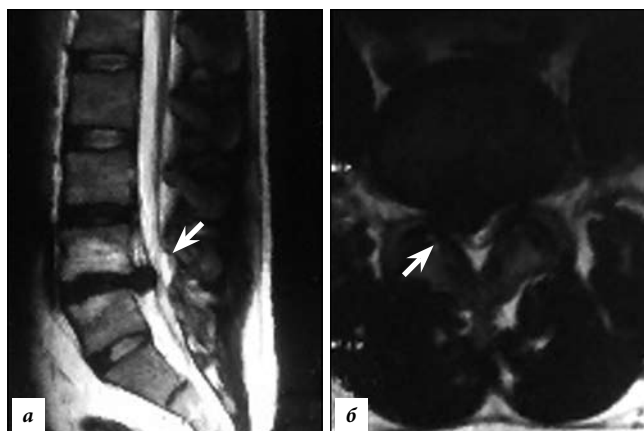


Рис. 1. МРТ поясничного отдела позвоночника:

а – сагиттальная томограмма (стрелкой указана грыжа диска L_4-L_5);
б – фронтальная томограмма (стрелкой указана грыжа диска L_4-L_5).

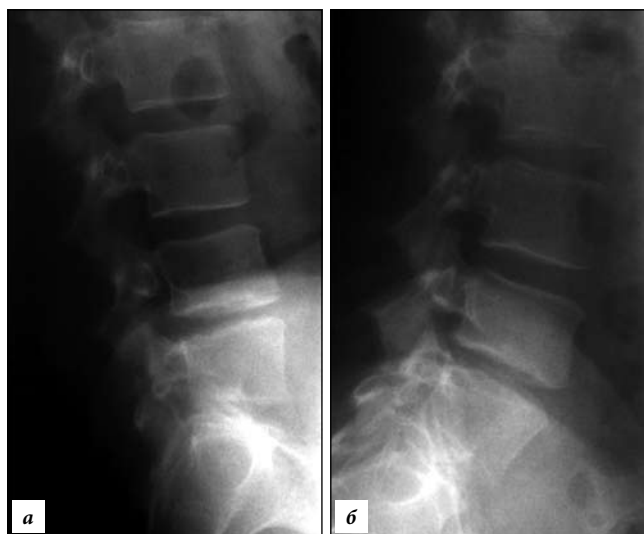

Рис. 2. Поясничная спондилография с функциональными пробами:

а – снижение высоты межтелового промежутка L_4-L_5 ; *б* – гиперангуляция в сегменте L_4-L_5 .

чувствительности в виде гипестезии по ходу корешков L_5 и S_1 справа. Тазовых нарушений нет.

Выполнена проба с нагрузкой (5 подъемов и спусков на один пролет лестничного марша), после чего боль в пояснично-крестцовом отделе позвоночника и обеих нижних конечностях усилилась, в дерматоме L_5-S_1 слева появились области гипестезии. Симптом Лассега справа 20° , слева – 30° . Коленные рефлексы равномерные, ахилловый слева резко снижен. Уровень болевого синдрома по визуальной аналоговой шкале составил 97 мм, качества жизни по ODI – 68 баллов.

Магнитно-резонансная томография (МРТ) пояснично-крестцового отдела позвоночника (рис. 1), заключение: «Остеохондроз. Переходный L_{VI} позвонок? Правосторонняя грыжа диска L_4-S_1 со стенозом позвоночного канала. Протрузия диска $L_{IV}-L_V$ ». Поясничная спондилография с функциональными пробами (рис. 2), заключение: «Остеохондроз, спондилоартроз. Аномалия L-S-перехода. Добавочный позвонок L_{VI} ». При стимуляционной миографии нижних конечностей выявлены изменения по аксональному типу в правом малоберцовом нерве.

Диагноз: «Дорсопатия, обострение. Остеохондроз пояснично-крестцового отдела позвоночника. Аномалия L-S перехода. Добавочный позвонок L_{VI} . Грыжа диска L_4-L_5 со стенозом позвоночного канала. Протрузия диска $L_{III}-L_{IV}$. Синдром ка-

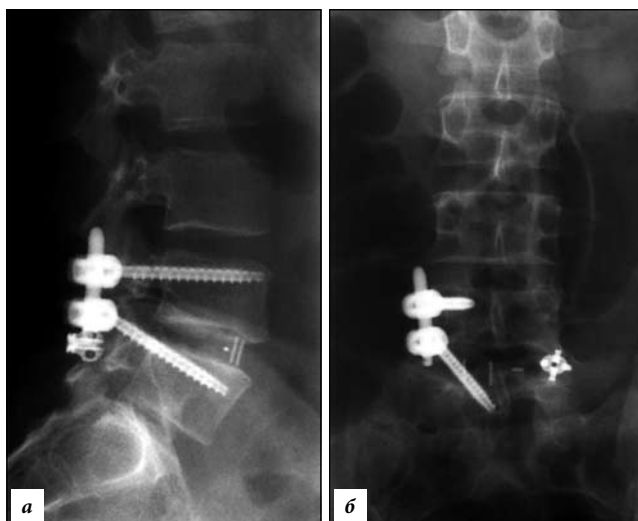


Рис. 3: Послеоперационная спондилография поясничного отдела:

признаков миграции и нестабильности фиксирующих элементов не выявлено; *а* – прямая проекция, *б* – боковая проекция.

удогенной перемежающейся хромоты. Радикулоневрит L_5 и S_1 справа. Синдром люмбоишалгии справа. Выраженный болевой и мышечно-тонический синдромы».

Выполнена микрохирургическая реконструкция позвоночного канала: фасетэктомия L_4-L_5 справа, дискэктомия L_4-L_5 , декомпрессия L_5 и S_1 корешков спинного мозга справа, трансфораминальный межтеловой спондилодез имплантом T-pal (Synthes, Switzerland), транспедикулярная фиксация сегментов L_4-L_5 системой канюлированных винтов Viper II (Synthes, Switzerland) справа, трансфасеточная фиксация сегментов L_4-L_5 слева системой Facet Wedge (Synthes, Switzerland).

В положении пациента на животе с разгрузочными валиками проведена рентгенологическая разметка в проекции суставных пар L_4-L_5 справа. Осуществили типичный заднебоковой доступ к фасеточному суставу и межтеловому промежутку L_4-L_5 справа по Wiltse [15]. Под микрохирургическим контролем (микроскоп Pentero 900) позвоночный канал реконструирован на уровне L_4-L_5 в объеме фасетэктомии с изканальной декомпрессией, дискэктомии, фораминотомии и менингоградикулолиза для корешков L_5 и S_1 . Трансфораминально установлен кейдж T-pal и продольной балкой и гайками системы Viper II из этого же доступа без его расширения осуществлена мининвазивная транспедикулярная фиксация полиаксиальными канюлированными винтами. Рана послойно закрыта. После рентген-контроля выполнен проекционный доступ к фасеточному суставу L_4-L_5 слева с установкой направляющей спицы, по которой при помощи фирменного инструментария после формирования ложа имплантата установили кейдж Facet Wedge с фиксацией его двумя винтами к смежным суставным отросткам. Раны ушиты послойно. Время операции: 2 часа 30 мин. Кропотеря 50 мл.

Все манипуляции, связанные с внедрением элементов системы, проводили под рентген-контролем. Размеры транспедикулярных винтов и фасеточного кейджа подбирали при планировании операции по мультиспиральной томограмме поясничного отдела позвоночника с 3D-реконструкцией.

В результате отмечено восстановление высоты межпозвоночного диска и общего лордоза (рис. 3). Пациент активизирован через сутки. Швы сняты через 10 дней, заживление первичным натяжением. Выписан под наблюдение невролога на 10-е сутки с полным регрессом болевого синдрома (уровень по визуальной аналоговой шкале – 4 мм, качества жизни по ODI – 20 баллов).

Рекомендовано на 2 месяца ограничить физические нагрузки и пребывание в положении сидя. Осмотрен через 6 недель нейрохирургом: полная социальная и физическая реабилитация.

Сегодня в нейрохирургии актуально повышение эффективности вмешательств за счет снижения травматичности доступа и уменьшения объема манипуляций в операционной ране [1, 5, 11]. На смену традиционной открытой транспедикулярной фиксации пришел способ чрескожной манипуляции [9], которая улучшает результаты лечения за счет меньшего повреждения паравертебральной мускулатуры. Но при этом перкутанное проведение винта через ножку позвонка создает высокие риски интраканальных повреждений при его мальпозиции, а длительное сдавление окружающих мягких тканей способствует развитию мышечной атрофии и раневой инфекции [12]. Стремление к снижению рисков здесь послужило стимулом к появлению фасеточной фиксации [10], короткая при низкой травматичности относительно проста и редко осложняется повреждением содержимого позвоночного канала [6].

Ряд биомеханических исследований подтвердил эффективность трансфасеточной стабилизации и высокую (более 90%) частоту спондилодеза у лиц с дегенеративными поражениями поясничного отдела позвоночника, оперированных передним доступом. Многие авторы указывали на меньшую травматичность трансламинарной фасеточной фиксации по сравнению с транспедикулярной стабилизацией, но при этом результаты биомеханического восстановления позвоночника оказались сопоставимыми [8, 13].

В базе данных Pubmed и русскоязычной литературе отсутствуют клинические исследования эффективности фасеточной фиксации кейджем Facet Wedge. Приведенное наблюдение является первой демонстрацией результата комбинированной методики заднего спондилодеза. Необходимы дальнейшие исследования эффективности малотравматичной задней фиксации, а также ее анализ по сравнению с известными аналогами.

Таким образом, минимально-инвазивная комбинированная транспедикулярная и фасеточная фиксация с межтеловым спондилодезом позволяют значительно уменьшить уровень болевого синдрома, улучшить качество жизни и осуществить эффективную стабилизацию позвоночно-двигательного сегмента и может быть операцией выбора у пациентов со стенозами поясничного отдела позвоночного канала.

Работа выполнена при поддержке гранта Российского научного фонда № 15-15-30037.

Литература

1. Бывальцев В.А., Калинин А.А., Бельх Е.Г. [и др.] Оптимизация результатов лечения пациентов с сегментарной нестабильностью поясничного отдела позвоночника при использовании малоинвазивной методики спондилодеза // Вопросы нейрохирургии им. Н.Н. Бурденко. 2015. № 3. С. 45–54.
2. Бывальцев В.А., Сороковиков В.А., Калинин А.А. [и др.] Сравнительный анализ результатов декомпрессивных и одномоментных декомпрессивно-стабилизирующих операций при лечении диско-радикулярного конфликта пояснично-крестцового отдела позвоночника // Бюл. Восточно-Сибирского научного центра СО РАМН. 2011. № 4. С. 38–43.

3. Крутько А.В. Сравнительный анализ результатов заднего межтелового спондилодеза (PLIF) и трансфораминального межтелового спондилодеза (TLIF) в сочетании с транспедикулярной фиксацией // Вестн. травматол. и ортопед. им. Н.Н. Приорова. 2012. № 1. С. 12–21.
4. Costa F, Sassi M., Ortolina A. [et al.] Stand-alone cage for posterior lumbar interbody fusion in the treatment of high-degree degenerative disc disease: design of a new device for an "old" technique. A prospective study on a series of 116 patients // Eur. Spine. J. 2011. Vol. 20, No. 1. P. S46–S56.
5. Fritsch E.W., Heisel J., Rupp S. The failed back surgery syndrome: reasons, intraoperative findings, and long-term results: a report of 182 operative treatments // Spine. 1996. Vol. 21. P. 626–633.
6. Maher T.R., O'Brien M., Dryer J.W. [et al.] The role of the lumbar facet joints in spinal stability: identification of alternative paths of loading // Spine. 1994. Vol. 19 (23). P. 2667–2670.
7. Hasegawa K., Shimoda H., Kitahara K. [et al.] What are the reliable radiological indicators of lumbar segmental instability? // J. Bone Joint Surg. [Br]. 2011. Vol. 93. P. B650–B657.
8. Jang J.S., Lee S.H., Lim S.R. Guide device for percutaneous placement of translamina facet screws after anterior lumbar interbody fusion: Technical note // J. Neurosurg. 2003. Vol. 98, No. 1. P. 100–103.
9. Lee S.G., Park C.W., Kim W.K. Minimally invasive multilevel percutaneous pedicle screw fixation for lumbar spinal diseases // Korean J. Spine. 2012. Vol. 9, No. 4. P. 352–357.
10. Magerl F.P. Stabilization of the lower thoracic and lumbar spine with external skeletal fixation // Clin. Orthop. 1984. Vol. 189. P. 125–141.
11. Marchi L., Abdala N., Oliveira L. [et al.] Stand-alone lateral interbody fusion for the treatment of low-grade degenerative spondylolisthesis // The Scientific World J. 2012. Article ID 456346. P. 1–7.
12. Moore K.R., Pinto M.R., Butler L.M. Degenerative disc disease treated with combined anterior and posterior arthrodesis and posterior instrumentation // Spine. 2002. Vol. 27. P. 1680–1686.
13. Shim C.S., Lee S.H., Jung B. [et al.] Fluoroscopically assisted percutaneous translamina facet screw fixation following anterior lumbar interbody fusion: technical report // Spine. 2005. Vol. 30 (7). P. 838–843.
14. Szpalski M., Gunzburg R. L., Braude-Bruno M. Nonfusion technologies in spine surgery, 1st Edition. 2007. 224 p.
15. Wiltse L.L., Spencer C.W. New uses and refinements of the parasagittal approach to the lumbar spine // Spine. 1988. Vol. 13 (6). P. 696–706.

Поступила в редакцию 11.09.2015.

Минимально-инвазивный способ лечения стеноза пояснично-крестцового отдела позвоночного канала

А.А. Калинин¹⁻³, В.В. Шепелев², А.Э. Будаев³, А.А. Егоров², Л.А. Бардонова², С.Ю. Панасенков¹

¹ Дорожная клиническая больница на ст. Иркутск-Пассажирский (664005, г. Иркутск, ул. Боткина, 10), ² Иркутский государственный медицинский университет (664003, г. Иркутск, ул. Красного Восстания, 1), ³ Иркутский научный центр хирургии и травматологии (664003, г. Иркутск, ул. Борцов Революции, 1) Резюме. Приведен клинический пример успешного хирургического лечения пациента с дегенеративным стенозом позвоночного канала на уровне L₅-L₆ методом трансфораминального межтелового спондилодеза кейджем T-pal с транспедикулярной фиксацией системой Viper II и фасеточной стабилизации Facet Wedge с контрлатеральной стороны. Минимально-инвазивная комбинированная транспедикулярная и фасеточная фиксация с межтеловым спондилодезом позволяют значительно уменьшить уровень болевого синдрома, улучшить качество жизни, осуществить эффективную стабилизацию оперированного позвоночно-двигательного сегмента.

Ключевые слова: грыжа диска, фасеточная фиксация, трансфораминальный межтеловый спондилодез, транспедикулярная фиксация.