

УДК 616.329-007.64-089-072.1

ОПЫТ ЛЕЧЕНИЯ ПАЦИЕНТОВ С ДИВЕРТИКУЛАМИ ЦЕНКЕРА

К.В. Стегний^{1,2}, В.А. Мацак³, М.Ю. Агапов⁴, И.В. Шульга³, А.А. Крекотень⁴, Р.А. Гончарук^{1,2}, В.А. Сарычев⁴, А.К. Сорока², М.О. Дмитриев², Е.Р. Двойникова^{1,2}

¹ Тихоокеанский государственный медицинский университет (690950, г. Владивосток, пр-т Острякова, 2),

² Медицинский центр Дальневосточного федерального университета (690000, г. Владивосток, о. Русский, п. Аякс, 10),

³ Приморская краевая клиническая больница № 1 (690091, г. Владивосток, ул. Алеутская, 57), ⁴ Отделенческая клиническая больница на ст. Владивосток ОАО «РЖД» (690063, г. Владивосток, ул. Верхнепортовая, 25)

Ключевые слова: эзофаго-фарингеальный дивертикул, традиционная резекция, степлерная эзофагодивертикулостомия, эндоскопическая эзофагодивертикулостомия.

EXPERIENCE IN THE TREATMENT OF PATIENTS WITH ZENKER'S DIVERTICULUM

K.V. Stegnyy^{1,2}, V.A. Matsak³, M.Yu. Agapov⁴, I.V. Shulga³, A.A. Krekoteny⁴, R.A. Goncharuk^{1,2}, V.A. Sarychev⁴, A.K. Soroka², M.O. Dmitriev², E.R. Dvoynikova^{1,2}

¹ Pacific State Medical University (2 Ostryakova Ave. Vladivostok 690950 Russian Federation), ² Medical Center of Far Eastern Federal University (10, Ayaks, Russkiy Island, Vladivostok 690000 Russian Federation), ³ Primorye Regional Clinical Hospital No. 1 (57 Aleutskaya St. Vladivostok 690091 Russian Federation), ⁴ JSC Russian Railways hospital branch at the Vladivostok station (25 Verkhneportovaya St. Vladivostok 690063 Russian Federation)

Background. Despite more than a century of study to date choice of surgical treatment method criteria of Zenker diverticula are not defined.

Methods. Retrospectively 37 cases with Zenker's diverticulum were analyzed in Vladivostok clinics from 2007 to 2013. All patients underwent endotracheal anesthesia surgery: traditional diverticulum resection (23 cases), stapled esofagodiverculostomy (7 cases), and endoscopic esofagodiverculostomy (7 cases).

Results. The average time of the traditional surgery – 47±16 min (recovery in 100% of the cases). The average time of stapled esofagodiverculostomy – 70±22 min. Regurgitation and dysphagia have been preserved in one case, relapses were found in four cases, diverticulitis – in two patients. One patient 3 years after the surgery was diagnosed malignancy residual cavity diverticulum. The average time of endoscopic esofagodiverculostomy – 62±21 min. Regurgitation and dysphagia persisted in two cases, recurrences are found in two patients.

Conclusions. The gold standard of treatment of Zenker's diverticulum is surgery. The average performance time of traditional resection of diverticulum is less than that of stapled esofagodiverculostomy because of using trans-illumination. Patients with severe concomitant diseases, large and giant diverticula is prescribed for relief of dysphagia symptoms the stapled esofagodiverculostomy.

Keywords: esofago-pharyngeal diverticulum, traditional resection, stapled esofagodiverculostomy, endoscopic esofagodiverculostomy.

Pacific Medical Journal, 2016, No. 1, p. 89–91.

Дивертикул Ценкера – мешковидное выпячивание глоточного конца пищевода, сначала образующееся на задней, а затем распространяющееся на боковую стенку. Дивертикулы верхней трети пищевода впервые описаны Ludlow в 1767 г. [9]. В 1877 г. Zenker и von Ziemssen разработали приемы диагностики и лечения эзофаго-фарингеальных дивертикулов [15].

Распределение данной патологии в мире неравномерно. Наибольшее количество наблюдений описано

в Северной Америке, встречаемость – 10 случаев на 100 000 населения [14]. В странах Северной Европы, в том числе и в России, дивертикулы Ценкера регистрируются с частотой 3 случая на 100 000 населения [1, 2]. В странах Латинской Америки, Африки и Японии данная патология практически не встречается [8]. Дивертикулы Ценкера могут осложняться воспалением (дивертикулитом) в 77% случаев и малигнизацией – 0,3–7% случаев [4, 7]. К их наиболее редким осложнениям относится пищеводное кровотечение – описано два наблюдения [6, 13].

Для лечения эзофаго-фарингеальных дивертикулов предлагались различные методы. Wheeler выполнил первую резекцию дивертикула в 1886 г. [14]. Mosher в 1917 г. сообщил о 10 случаях эндоскопического лечения параэзофагеальных дивертикулов, 7 из которых закончились летальным исходом [10]. Dohlman в 1960 г. опубликовал данные о результатах эндоскопического лечения 100 пациентов, из которых только 7 полностью выздоровели [5]. Martin-Hirsch и Newbegin в 1993 г. начали использовать для эндоскопической дивертикулотомии хирургический степлер [3]. Тем не менее до настоящего времени критерии выбора метода оперативного лечения дивертикулов Ценкера не определены.

Материал и методы. Ретроспективно проанализированы 37 наблюдений с дивертикулами Ценкера (23 мужчины и 14 женщин) в клиниках г. Владивостока с 2007 по 2013 г. Средний возраст пациентов – 54±15 лет.

Основными жалобами при поступлении были дисфагия, регургитация пищи, хронический кашель, эпизоды аспирации пищи, охриплость голоса. При госпитализации во всех случаях выполнялись рентгенконтрастная эзофагоскопия и эндоскопическое исследование. Оценивались размеры (ширина шейки и глубина), локализация дивертикула, и состояние его слизистой оболочки.

Всем пациентам под эндотрахеальным наркозом выполнены оперативные вмешательства: традиционная резекция дивертикула (23 случая), степлерная эзофагодивертикулостомия (7 случаев) и эндоскопическая эзофагодивертикулостомия (7 случаев).

Результаты исследования. Пациенты, подвергшиеся традиционной резекции, не страдали тяжелыми

Гончарук Роман Анатольевич – канд. мед. наук, ассистент кафедры факультетской хирургии, урологии ТГМУ, врач МЦ ДВФУ; e-mail: goncharuk@rambler.ru

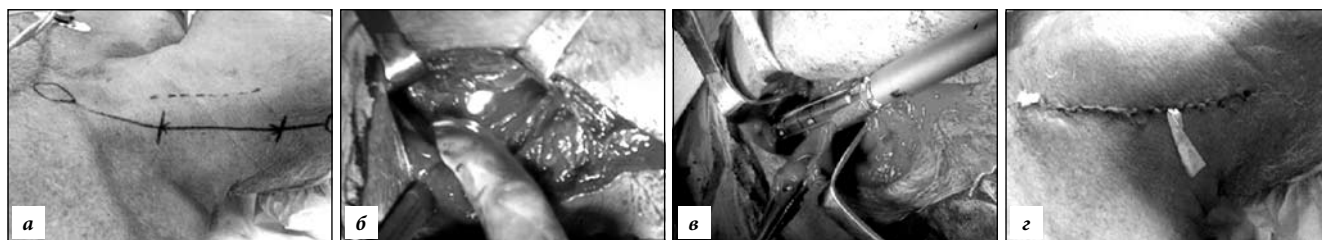


Рис. 1. Традиционная резекция дивертикула Ценкера:

а – оперативный доступ; б – мобилизация дивертикула с использованием трансиллюминации; в – пересечение крикофарингиальной мышцы и резекция дивертикула сшивающим аппаратом; з – ушитая рана с микроирригатором.

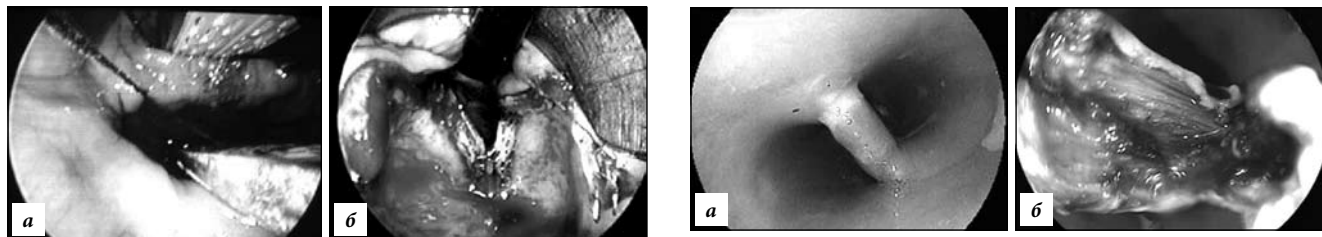


Рис. 2. Степлерная эзофагодивертикулостомия:

а – заведение сшивающего аппарата в пищевод и устье дивертикула; б – наложение эзофагодивертикулостомы.

сопутствующими заболеваниями, все предъявляли жалобы на регургитацию и дисфагию, имели дивертикулы размером более 3 см, дивертикулит диагностирован в 12 наблюдениях.

Традиционная резекция дивертикула включала в себя: оперативный доступ позади *m. sternocleidomastoideus*, выделение дивертикула (для безопасной мобилизации использовалась трансиллюминация), пересечение крикофарингиальной мышцы и резекцию дивертикула с механическим степлерным швом и ушиванием раны с оставлением микроирригатора (рис. 1). Среднее время вмешательства – 47 ± 16 мин. Выздоровление произошло в 100% случаев, рецидивов заболевания и воспалительных осложнений в этой группе пациентов не отмечено.

Степлерная эзофагодивертикулостомия выполнялась лицам с тяжелой фоновой патологией (сердечно-сосудистая, дыхательная недостаточность) и включала в себя заведение дивертикулоскопа под контролем эзофагоскопии и эзофагодивертикулостомию линейным сшивающим аппаратом (рис. 2). В одном случае интраоперационно выявлена перфорация грушевидного синуса (для профилактики медиастинита дренирована паразофагеальная клетчатка). Среднее время вмешательства – 70 ± 22 мин.

В послеоперационном периоде регургитация и дисфагия, имевшиеся при госпитализации у всех представителей данной группы, сохранились в одном случае. Остаточная полость при контрольном исследовании обнаружена у четырех, дивертикулит – у двух пациентов. У одного больного через 3 года после вмешательства диагностирована малигнизация остаточной полости дивертикула.

При эндоскопической манипуляции дивертикулоскоп заводился под контролем эзофагоскопии,

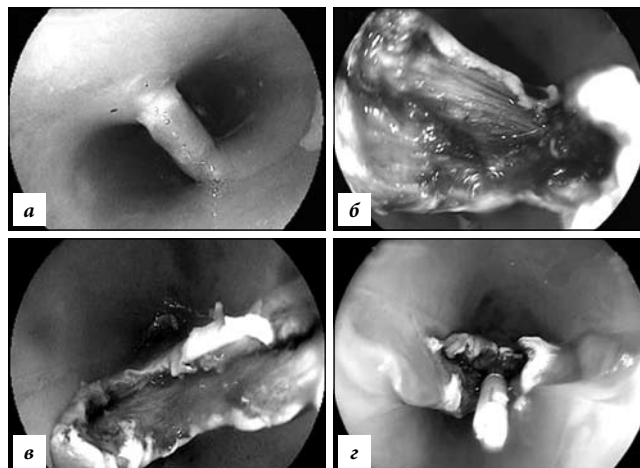


Рис. 3. Эндоскопическая эзофагодивертикулостомия:

а – заведение дивертикулоскопа под контролем эзофагоскопии; б, в – эзофагодивертикулостомия с пересечением крикофарингиальной мышцы; з – эндоскопическое клипирование раны пищевода.

эзофагодивертикулостомия с пересечением крикофарингиальной мышцы выполнялась с использованием монополярного игольчатого ножа с последующим клипированием дефекта (рис. 3). Среднее время вмешательства – 62 ± 21 мин.

В данной группе регургитация до операции отмечалась у 4 пациентов, после операции – сохранилась у одного. Дисфагия, отмеченная во всех наблюдениях, осталась в двух случаях. Остаточные полости (до 1 см) найдены у двух человек (в одном случае выполнялась двукратная дивертикулостомия).

Обсуждение полученных данных. В настоящее время используются два основных подхода к лечению дивертикулов Ценкера: классический (открытый, традиционный) и минимально-инвазивный. Время проведения традиционной операции варьирует от 36 до 85 минут [12]. На собственном материале время выполнения традиционной резекции оказалось меньше времени степлерной эзофагодивертикулостомии, что можно связать с использованием трансиллюминации, которая также обеспечивает безопасность мобилизации дивертикула. Преимуществами степлерной методики лечения является отсутствие послеоперационного кожного рубца и низкий уровень болевого синдрома [11].

По нашему мнению и данным большинства авторов, традиционные методы лечения эзофаго-

фарингеальных дивертикулов должны использоваться в основном у молодых пациентов с неотягощенным анамнезом [11]. Количество же рецидивов при традиционном методе лечения сопоставимо с результатами степлерной эзофагодивертикулостомии. Однако в последнем случае в 57,2% наблюдений было отмечено наличие остаточной полости без дисфагии, что, вероятно, объясняется техническими особенностями кассеты швизающего аппарата, имеющей «слепой» конец размером до 1 см.

Эндоскопическая эзофагодивертикулостомия применима при малых дивертикулах (менее 2 см) у лиц пожилого и старческого возраста с тяжелой сопутствующей патологией.

Выводы

1. Золотым стандартом лечения дивертикула Ценкера остается хирургическое вмешательство.

2. Пациентам с тяжелой сопутствующей патологией, большими и гигантскими эзофаго-фарингеальными дивертикулами показана степлерная эзофагодивертикулостомия для купирования симптомов дисфагии и профилактики дивертикулита.

3. Пациентам с тяжелой сопутствующей патологией и малыми дивертикулами для купирования симптомов дисфагии можно рекомендовать эндоскопическую дивертикулостомию.

4. При возникновении симптомов дисфагии и остаточной полости после минимально инвазивных методов лечения дивертикулов Ценкера следует выполнять повторное эндоскопическое вмешательство.

Литература

1. Бирезов Ю. Е., Григорьев М. С. Хирургия пищевода. М.: Медицина, 1965. 334 с.
2. Королев М.П., Климов А.В., Антипова М.В., Ткаченко О.Б. Диагностика и оперативное лечение дивертикулов Ценкера с применением современной эндоскопической техники // Вестник хирургии имени И.И. Грекова. 2011. № 3. С. 35–39.
3. Collard J.M., Otte J.B., Kestens P.J. Endoscopic stapling technique of esophagodiverticulostomy for Zenker's diverticulum // Ann. Thorac. Surg. 1993. Vol. 56. P. 573–576.
4. Dionigi G., Sessa F., Rovera F. [et al.]. Ten year survival after excision of squamous cell cancer in Zenker's diverticulum: report of a case // World Journal of Surgical Oncology. 2006. No. 4. P. 17.
5. Dohlman G., Mattsson O. The endoscopic operation for hypopharyngeal diverticula // J. Laryngol. Otol. 1960. Vol. 71. P. 744–752.
6. Haas I., Gutman M., Paran H. Massive upper GI bleeding: a rare complication of Zenker's diverticulum // J. Postgrad. Med. 2008. Vol. 54, No. 3. P. 209–210.
7. Herbella F.A., Dubecz A., Patti M.G. Esophageal diverticula and cancer // Diseases of the Esophagus. 2012. Vol. 25. P. 153–158.
8. Laing M.R., Murthy P., Ah-See K.W., Cockburn J.S. Surgery for pharyngeal pouch: audit of management with short- and long-term follow-up // JR Coll. Surg. Edinb. 1995. Vol. 40, No. 5. P. 315–318.
9. Ludlow A. A Case of obstructed deglutition from a preternatural dilatation of a bagformed in pharynx // Med. Observations Inquiries. 1767. No. 3. P. 85.
10. Mosher H.P. Webs and pouches of the esophagus: their diag-

nosis and treatment // Surg. Gynecol. Obstet. 1917. Vol. 25. P. 175–187.

11. Perrachia A., Bonavina L., Narne S. Minimally invasive surgery for Zenker diverticulum: analysis of results in 95 consecutive patients // Arch. Surg. 1998. Vol. 133. P. 695–700.
12. Raut V.V., Primrose W.J. Long-term results of endoscopic stapling diverticulotomy for pharyngeal pouches // Otolaryngol. Head Neck Surg. 2002. Vol. 127. P. 225–229.
13. Stoian S., Motofei I., Popescu B. [et al.]. Zenker's diverticulum, a rare cause of upper gastrointestinal bleeding // Revista medico-chirurgicală a Societății de Medici și Naturaliști din Iași. 2013. Vol. 117, No. 2. P. 297–301.
14. Wheeler W.I. Pharyngocoele and dilation of the pharynx, with existing diverticulum at lower portion of pharynx lying posterior to the oesophagus, cured by pharyngotomy, being the first of the kind recorded // Dublin Journal of Medical Science. 1886. Vol. 82. P. 349–356.
15. Zenker F.A., von Ziemssen H. Krankheiten des oesophagus. in: handbuch der speciellen pathologie und therapie // FC Vogel. 1877. P. 1.

Поступила в редакцию 25.10.2015.

Опыт лечения пациентов с дивертикулами Ценкера

К.В. Стегний^{1,2}, В.А. Мацак³, М.Ю. Агапов⁴, И.В. Шульга³, А.А. Кречетень⁴, Р.А. Гончарук^{1,2}, В.А. Сарычев⁴, А.К. Сорока², М.О. Дмитриев², Е.Р. Двойникова^{1,2}

¹ Тихоокеанский государственный медицинский университет (690950, г. Владивосток, пр-т Острякова, 2), ² Медицинский центр Дальневосточного федерального университета (690000, г. Владивосток, о. Русский, п. Аякс, 10), ³ Приморская краевая клиническая больница № 1 (690091, г. Владивосток, ул. Алеутская, 57), ⁴ Отделенческая клиническая больница на ст. Владивосток ОАО «РЖД» (690063, г. Владивосток, ул. Верхнепортовая, 25)

Введение. Несмотря на более чем вековую историю изучения до настоящего времени критерии выбора метода оперативного лечения дивертикулов Ценкера не определены.

Материал и методы. Ретроспективно проанализированы 37 наблюдений с дивертикулами Ценкера в клиниках г. Владивостока с 2007 по 2013 г. Всем пациентам под эндотрахеальным наркозом выполнены оперативные вмешательства: традиционная резекция дивертикула (23 случая), степлерная эзофагодивертикулостомия (7 случаев) и эндоскопическая эзофагодивертикулостомия (7 случаев).

Результаты исследования. Среднее время традиционного вмешательства – 47±16 мин. (выздоровление в 100% случаев). Среднее время степлерной эзофагодивертикулостомии – 70±22 мин. Регургитация и дисфагия сохранились в одном случае, рецидивы обнаружены у четырех, дивертикулит – у двух пациентов. У одного больного через 3 года после вмешательства диагностирована малигнизация остаточной полости дивертикула. Среднее время эндоскопической эзофагодивертикулостомии – 62±21 мин. Регургитация и дисфагия сохранилась в двух случаях, рецидивы найдены у двух человек.

Обсуждение полученных данных. Золотым стандартом лечения эзофаго-фарингеальных дивертикулов остается хирургическое вмешательство. Время выполнения традиционной резекции дивертикула меньше времени степлерной эзофагодивертикулостомии из-за использования трансиллюминации. Пациентам с тяжелой сопутствующей патологией, большими и гигантскими дивертикулами для купирования симптомов дисфагии показана степлерная эзофагодивертикулостомия, а при малых размерах выпячивания стенки пищевода – эндоскопическая дивертикулостомия.

Ключевые слова: эзофаго-фарингеальный дивертикул, традиционная резекция, степлерная эзофагодивертикулостомия, эндоскопическая эзофагодивертикулостомия.