УДК 591.421:577.15:613.84
DOI: 10.17238/PmJ1609-1175.2016.3.18–21

Роль матриксной металлопротеиназы-9 и тканевого ингибитора металлопротеиназ-2 в ремоделировании тканей слизистой оболочки носа при хронической интоксикации табачным дымом у крыс

Ю.Б. Лепейко[1], И.В. Дюйзен[1, 2], В.А. Невзорова[1], Е.А. Гилифанов[1]

[1] *Тихоокеанский государственный медицинский университет (690950, г. Владивосток, пр-т Острякова, 2),*
[2] *Институт биологии моря Дальневосточного отделения РАН (690022, г. Владивосток, ул. Пальчевского, 17)*

Выполнен анализ активности ряда параметров структурного ремоделирования слизистой оболочки носа у крыс, подвергавшихся длительной интоксикации табачным дымом. У 25 крыс-самцов линии Вистар формировали модель хронического табакокурения путем дозированной подачи табачного дыма в специализированные камеры в течение 9 мес. Контролем служили 20 интактных животных. С помощью иммунопероксидазной реакции на парафиновых срезах выявляли матриксную металлопротеиназу-9 (MMP-9) и ее тканевой ингибитор (TIMP-2). В опыте происходило значительное увеличение активности MMP-9 и площади, занимаемой межклеточным ферментом. Наиболее выраженные изменения наблюдались в собственной пластинке слизистой оболочки. Изменение активности TIMP-2 демонстрировали противоположную динамику. Базируясь на данных о молекулярных механизмах регулирования активности матриксных металлопротеиназ, можно считать, что фармакологическое воздействие на данную ферментную систему позволит обеспечить профилактику и лечение грубых морфо-функциональных расстройств слизистой оболочки носа, встречающихся у курильщиков.

Ключевые слова: *дыхательные пути, табакокурение, активность ферментов, иммуногистохимия.*

В патогенезе структурного ремоделирования тканей дыхательных путей при различных патологических процессах большое значение придается активности ферментов межклеточного матрикса, обеспечивающих деградацию интерстициальных белков. Современные достижения протеомики показали, что в нормальном развитии, физиологическом обновлении и восстановлении тканей, а также в формировании патологических изменений ведущими являются две группы белков: матриксные металлопротеиназы (matrix metalloproteinases, MMP) и их тканевые ингибиторы (tissue inhibitors of matrix metalloproteinases, TIMP) [1, 3, 6]. Семейство MMP, представленное цинк- и кальций-зависимыми эндопептидазами, состоит из 20 энзимов, способных расщеплять почти все компоненты внеклеточного матрикса соединительных тканей [3]. Уровень их синтеза и секреции регулируется факторами транскрипции, а протеолитическая активность зависит от химических преобразований молекул в интерстициальном пространстве. В результате может наблюдаться либо активация проферментов, либо ингибирование их активных форм. В зависимости от типа метаболизируемого белка MMP можно разделить на коллагеназы (MMP 1, 8 и 13), желатиназы (MMP 2 и 9), стромализины (MMP 3 и 10) и др. [5, 8, 11, 13]. У млекопитающих описаны четыре TIMP, которые ингибируют все MMP в соотношении 1:1, посредством сильной ковалентной связи [9].

Принято считать, что поддерживаемый в тканях и органах баланс протеолитических и антипротеолитических механизмов осуществляется специфическим набором ферментов межклеточного матрикса и их ингибиторов [2, 4]. С другой стороны, каждому патологическому процессу присущ определенный набор экспрессируемых и депрессируемых энзимов межклеточного матрикса. В этой связи большие перспективы в создании таргетной терапии многих заболеваний связывают с определением тканевой специфичности ферментов межклеточного матрикса и выявлением закономерностей изменения их активности при развитии патологии.

Табачный дым, как весьма агрессивный фактор внешней среды, способен приводить к патологическому ремоделированию органов дыхательной системы, в том числе – за счет изменения функций MMP [6, 10]. В ряде работ показана роль отдельных типов MMP при развитии никотин-ассоциированной патологии легких и бронхов [1, 6, 8, 12]. Однако значение данных ферментов в структурных и функциональных перестройках слизистой оболочки верхних дыхательных путей при хроническом табакокурении изучена лишь фрагментарно.

Цель работы – анализ активности MMP-9 и ее тканевого ингибитора (TIMP-2) в слизистой оболочке носа у крыс, подвергавшихся длительной интоксикацией табачным дымом.

Материалы и методы

Содержание животных и экспериментальные процедуры осуществлялись в соответствии с «Правилами проведения работ с использованием экспериментальных животных» и были согласованы с этическим комитетом. У 25 крыс-самцов линии Вистар массой около 320 г

Лепейко Юлия Борисовна – лаборант Центральной научно-исследовательской лаборатории ТГМУ; e-mail: lepyulya@yandex.ru

формировали модель хронического табакокурения путем дозированной подачи табачного дыма в специализированные камеры в течение 9 мес. (по одной пачке сигарет ежедневно). Контролем служили 20 интактных животных. Локализацию и уровень активности MMP-9 и TIMP-2 в тканях слизистой оболочки полости носа осуществляли с помощью общеморфологических и иммуногистохимических методов.

Для иммунопероксидазной реакции использованы первичные антитела anti-MMP9 (rabbit polyclonal, ThermoScientific, rb-9234-p, 1:200), anti TIMP2 (rabbit polyclonal, Abcam, ab61224, 1:100), биотинилированные вторичные антитела (ThermoScientific), стрептавидин-пероксидаза (ThermoScientific) и хромоген (Peroxidase Substrate Kit, Vector NovaRED, SK-4800). Реакция проводилось на парафиновых срезах толщиной 10 мкм согласно стандартной методике. Инкубация с первичными антителами осуществлялась при температуре 4 °C, обработка вторичными антителами и хромогеном выполнялась в соответствии с рекомендациями фирм-производителей. Для анализа морфологических изменений тканей и подсчета числа иммунопозитивных элементов некоторые параллельные препараты после окраски хромогеном докрашивались гематоксилином и эозином.

Для оценки тканевого распределения и активности иммунопероксидазной реакции использовали методы количественного и полуколичественного анализа. Об уровне активности судили по количеству MMP-9-позитивных клеток, их процентному содержанию, а также доли площади, занимаемой продуктом реакции в отдельных слоях слизистой оболочки. Удельную плотность иммунопозитивных клеток (количество клеток в 1 000 000 мкм^3 ткани) оценивали на каждом срезе в 10 неперекрывающихся полях зрения микроскопа (объектив 40$^\times$ и окуляр 10$^\times$). Измерения делали с использованием программы ImageJ 4.0 после получения изображения на камере AxioCam ICc3 Rev. 3 (Carl Zeiss). Морфометрия выполнялась на срезах, не докрашенных гематоксилином и эозином.

Статистическую обработку результатов исследования проводили, вычисляя среднее арифметическое значение и его среднее квадратичное отклонение. Различия между группами оценивали с помощью критерия Стьюдента.

Результаты исследования

Распределение активности MMP-9 в слизистой оболочке полости носа у животных контрольной группы соответствовало местам расположения рыхлой волокнистой соединительной ткани (рис., а). Фермент локализовался в собственной пластинке слизистой и в подслизистой основе. При малом увеличении локализация иммуногистохимической метки определялась в виде тонкой полоски преципитата непосредственно под эпителиальными слоями – под базальной мембраной мерцательного эпителия и под базальной мембраной секреторных эпителиоцитов желез в подслизистой основе. При сильном увеличении становилось очевидным, что продукт реакции большей частью располагался на мембране фибробластов и других клеточных элементов стромы (рис., г). В некоторых случаях в собственной пластинке слизистой выявлялись одиночные тучные клетки с характерной зернистостью, содержавшие продукт иммуногистохимической реакции. Кровеносные сосуды соединительнотканных слоев слизистой оболочки также были окружены тонкой прослойкой MMP-9-содержащей ткани.

Таблица

MMP-9 и TIMP-2 в слизистой оболочке носа при хронической интоксикации табачным дымом у крыс

Группа	Фермент	Площадь иммунопозитивной зоны, %		
		в эпителии	в собственной пластинке	в подслизистой основе
Контроль	MMP-9	14,9±3,2	11,6±1,4	3,4±0,9
Опыт		29,4±4,3	35,5±3,5	9,7±2,9
Контроль	TIMP-2	26,0±3,9	28,6±7,7	17,9±1,9
Опыт		20,7±8,9	5,8±2,4	14,9±7,2

Примечание. Разница с контролем по всем показателям статистически значима.

В слизистой оболочке носа крыс опытной группы заметно увеличивались активность MMP-9 и площадь, занимаемая ферментом (рис., б; д). Наиболее выраженные изменения наблюдались в собственной пластинке слизистой оболочки (табл.). В эндотелии кровеносных сосудов подслизистой основы (преимущественно в артериях среднего диаметра) также регистрировалась экспрессия фермента (рис., в). Возрастало и количество тучных клеток, демонстрировавших активность MMP-9, которые чаще располагались неравномерно, в виде очаговых скоплений (рис., е). Их число в подслизистой основе доходило здесь до 11,0±3,1 в 10 п.з. (контроль – 6,1±1,0 в 10 п.з.).

У животных контрольной группы активность TIMP-2 определялась в соединительнотканных пластах и клетках мерцательного эпителия (преимущественно в апикальных зонах). В собственной пластинке слизистой оболочки активность фермента была невысокая. В соединительной ткани подслизистой основы TIMP-2-позитивная зона имела наименьшую протяженность. Эпителиоциты желез подслизистой основы фермента не содержали (табл.).

Активность TIMP-2 в опыте демонстрировала противоположную динамику – снижалась в эпителии и собственной пластинке и увеличивалась в подслизистой основе. Во всех слоях слизистой оболочки заметно уменьшалась площадь TIMP-2-позитивной зоны, однако в собственной пластинке слизистой обнаруживались сгруппированные в небольшие кластеры

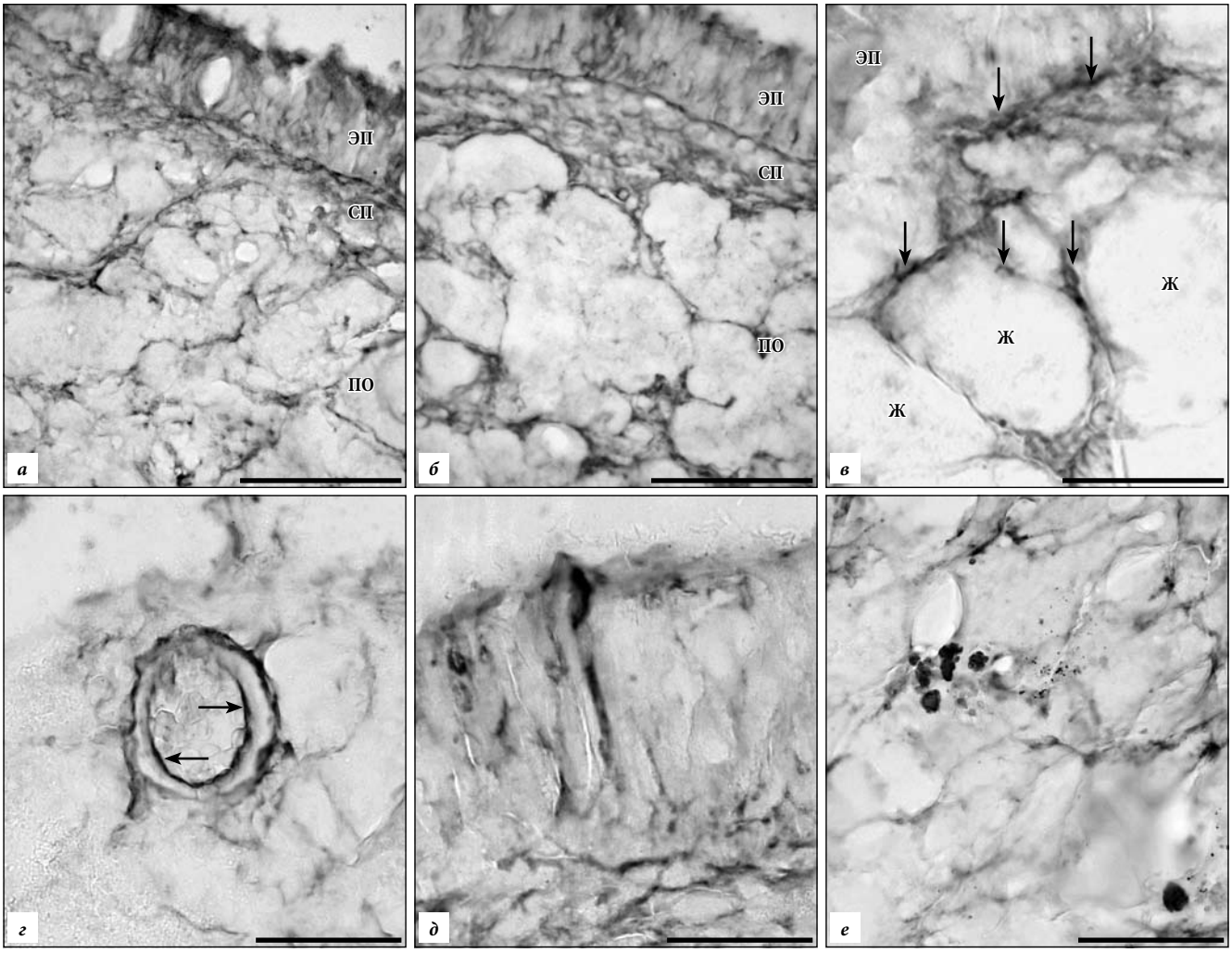

Рис. Распределение активности ММР-9 в слизистой оболочке носа крыс:

а – слизистая оболочка, контроль; б – слизистая оболочка, опыт; в – фибробласты и железы подслизистой основы (стрелки) у интактных животных; г – распределение продукта реакции (стрелки) в сосуде подслизистой основы животного контрольной группы; д – покровный эпителий животного опытной группы; е – скопления тучных клеток в подслизистой основе животного опытной группы. ЭП – эпителий, СП – собственная пластинка, ПО – подслизистая основа; Ж – железы. Масштаб: а, б – 100 мкм; в – 20 мкм; г, д – 10 мкм; е – 50 мкм. Иммуноферментная реакция.

макрофаги, демонстрировавшие невысокий уровень экспрессии фермента (табл.).

Обсуждение полученных данных

Длительная экспозиция табачного дыма обусловливала значительное изменение активности ферментов, участвующих в регуляции структурных и функциональных свойств межклеточного вещества. Выраженная активация ММР-9 во всех слоях слизистой оболочки и экспрессия этого фермента эндотелиальными клетками сосудов происходила на фоне значительного снижения активности ее эндогенного ингибитора – TIMP-2. Данный метаболический дисбаланс может лежать в основе структурного ремоделирования стенки дыхательных путей, приводя к глубоким функциональным расстройствам. К настоящему времени известны данные о сходной динамике активности ММР в респираторном отделе дыхательной системы при длительном табакокурении [1, 5]. Активация ММР-9 ведет к усилению протеолитической активности в отношении белков межклеточного матрикса, а снижение уровня TIMP-2 служит важнейшим фактором патогенеза хронической обструктивной болезни легких [1, 4, 7, 10]. В нашем исследовании впервые показано, что слизистая оболочка верхних дыхательных путей, подвергаясь хронической интоксикации табачным дымом, претерпевает сходные метаболические перестройки. Кроме того, мы обнаружили, что наряду с усилением ферментативной активности ММР-9 в местах ее естественного синтеза (соединительнотканных прослойках) при курении происходит индукция фермента в эндотелиоцитах сосудистого русла. Это может обуславливать нарушения микроциркуляции за счет изменения вазомоторного тонуса.

В целом дальнейшее и более детальное исследование функции ММР и их ингибиторов при заболеваниях органов дыхания позволит взглянуть под другим углом на патологические процессы в слизистой оболочке дыхательных путей, оценить результативность и безопасность проводимого медикаментозного лечения, выработать эффективные профилактические мероприятия.

В зависимости от уровня эндогенной активности ММР могут играть в тканях противоположную роль, регулируя тканевой гомеостаз и иммунную защиту в норме и приводя к глубоким деструктивным изменениям ткани в условиях патологии [5, 8, 11, 12]. Базируясь на известных к настоящему времени данных о молекулярных механизмах регуляции активности ММР, можно считать, что фармакологическое воздействие на данную ферментную систему позволит обеспечить профилактику и лечение грубых морфо-функциональных расстройств слизистой оболочки носа, неизменно встречающихся у курильщиков [2, 7, 8, 11].

Литература

1. Невзорова В.А., Тилик Т.В., Гилифанов Е.А. [и др.]. Роль матриксных металлопротеиназ в формировании морфофункционального дисбаланса воздухоносных путей при хронической обструктивной болезни легких // Тихоокеанский медицинский журнал. 2011. № 2. С. 9–13.
2. Соболева Г.М., Сухих Г.Т. Семейство матриксных металлопротеиназ: общая характеристика и физиологическая роль // Акушерство и генекология. 2007. № 1. С. 5–7.
3. Соловьева Н.И., Рыжакова О.С. Методы определения активности матриксных металлопротеиназ // Клиническая лабораторная диагностика. 2010. № 2. С. 17–21.
4. Шойхет Я.Н. Роль матриксных металлопротеиназ при воспалительных заболевания легких // Проблемы клин. медицины. 2008. № 3. С. 99–101.
5. Atkinson J.J., Senior R.M. Matrix metalloproteinase-9 in lung remodeling // Am. J. Respir. Cell Mol. Biol. 2003.Vol. 28. P. 12–24.
6. Can I.H. The expression of MMP-2, MMP-7, MMP-9, and TIMP-1 in chronic rhinosinusitis and nasal polyposis // Otolaryngol. Head Neck Surg. 2008. Vol. 139, No. 2. P. 211–215.
7. Kostamo K. Role of matrix metalloproteinases in chronic rhinosinusitis // Curr. Opin. Allergy Clin. Immunol. 2008. Vol.8, No. 1. P. 21–27.
8. Lechapt-Zalcman E. Increased expression of matrix metalloproteinase-9 in nasal polyps // J. Pathol. 2001. Vol.193, No. 2. P. 233–241.
9. Lee Y.M. Eosinophil inflammation of nasal polyp tissue: relationships with matrix metalloproteinases, tissue inhibitor of metalloproteinase-1, and transforming growth factor-beta1 // J. Korean Med. Sci. 2003. Vol.18, No. 1. P. 97–102.
10. Pawankar R., Nonaka M. Inflammatory mechanisms and remodeling in chronic rhinosinusitis and nasal polyps // Curr. Allergy Asthma Rep. 2007. Vol.7, No. 3. P. 202–208.
11. Rinia A.B. Nasal polyposis: a cellular-based approach to answering questions //Allergy. 2007. Vol. 62, No. 4, P. 348–358.
12. Santana A. Attenuation of dextran sodium sulphate induced colitis in matrix metalloproteinase-9 deficient mice // World J. Gastroenterol. 2006. Vol.28, No. 12. P. 6464–6472.
13. Ziora D., Dworniczak S, Kozielski J. Induced sputum metalloproteinases and their inhibitors in relation to exhaled nitrogen oxide and sputum nitric oxides and other inflammatory cytokines in patients with chronic obstructive pulmonary disease // J. Physiol. Pharmacol. 2008. Vol. 59, No. 6. P. 809–817.

Поступила в редакцию 26.03.2015.

THE ROLE OF MATRIX METALLOPROTEINASE-9 AND TISSUE INHIBITOR OF METALLOPROTEINASE-2 IN TISSUE REMODELING OF THE NASAL MUCOSA WITH CHRONIC TOBACCO SMOKE TOXICITY IN RATS

Yu.B. Lepeyko[1], I.V. Dyuyzen[1, 2], V.A. Nevzorova[1], E.A. Gilifanov[1]

[1] Pacific State Medical University (2 Ostryakova Ave. Vladivostok 690950 Russian Federation), [2] A.V. Zhirmunsky Institute of Marine Biology of the FEB RAS (17 Palchevskogo St. Vladivosotok 690022 Russian Federation)

Objective. Analysis of the activity of a number of parameters of the structural remodeling of nasal mucosa with chronic tobacco smoke toxicity in rats.

Methods. In 25 male Wistar rats have formed a model of chronic tobacco smoking by dispensing tobacco smoke in a specialized chamber for 9 months. 20 intact animals were in the control group. Using immunoperoxidase reaction was detected on paraffin sections of matrix metalloproteinase 9 (MMP 9) and its inhibitor – tissue inhibitors of matrix metalloproteinases 2 (TIMP 2).

Results. In the experiment there was a significant increase of MMP 9 and the area occupied by intracellular enzyme. The most evident changes were observed in the lamina propria. Activity Change TIMP 2 showed the opposite trend.

Conclusions. Based on the data about the molecular mechanisms regulating the activity of matrix metalloproteinases, it can be assumed that the pharmacological effect on this enzyme system will ensure the prevention and treatment of gross morphological and functional disorders of the nasal mucosa, occurring in smokers.

Keywords: *respiratory tract, tobacco smoking, enzyme activity, immunohistochemistry.*

Pacific Medical Journal, 2016, No. 3, p. 18–21.

УДК 613.95:613.1:613.2
DOI: 10.17238/PmJ1609-1175.2016.3.21–25

Влияние потенциальных факторов риска на формирование биологической зрелости детского организма в условиях современного города России

А.К. Яценко, Л.В. Транковская, И.Л. Иванова

Тихоокеанский государственный медицинский университет (690950, г. Владивосток, пр-т Острякова, 2)

Проведено комплексное исследование критериев биологического возраста детей 3–11 лет, проживающих в г. Владивостоке. Изучены потенциальные медико-биологические факторы риска периода беременности матери и родов, факторы риска раннего детства, социально-экономические, санитарно-гигиенические условия, особенности образа жизни, а также показатели, характеризующие состояние атмосферного воздуха, питьевой воды и почвы селитебной территории. Рассчитана комплексная антропотехногенная нагрузка на окружающую среду в ряде районов города. Установлены зависимости между потенциальными факторами риска и уровнем биологического развития детского населения Владивостока.

Ключевые слова: *детское население, биологическое развитие, половой диморфизм, среда обитания.*

Яценко Анна Константиновна – аспирант кафедры гигиены ТГМУ;
e-mail: annakonstt@mail.ru