

УДК 617.713-007.64-08.831.4/.6

DOI: 10.17238/PmJ1609-1175.2016.3.49-53

## Диагностическое значение оптической плотности роговицы при мониторинге кератоконуса до и после кросслинкинга

М.В. Чурганова, В.В. Лузянина

Приморский центр микрохирургии глаза (690088, г. Владивосток, ул. Борисенко, 100е)

Наблюдали 30 пациентов (36 глаз) с кератоконусом на I–III стадиях заболевания. Выявлено повышение оптической плотности роговицы на фоне прогрессирования кератоконуса. После кросслинкинга определено значительное повышение оптической плотности роговицы через месяц, стабилизация высоких показателей – через 3 месяца и незначительное их снижение – через 6 месяцев. Ослабление оптической плотности роговицы с клинически значимым увеличением роговично-компенсаторного внутриглазного давления и корректирующего коэффициента эластичности роговицы зарегистрировано через 12 месяцев. Через 18 месяцев оптическая плотность роговицы сохранялась выше исходных величин, морфофункциональные и биомеханические показатели стабилизировались.

**Ключевые слова:** биомеханические свойства роговицы, шеймпфлюг-гистограммы, графты, внутриглазное давление.

Кератоконус – это невоспалительное двустороннее прогрессирующее заболевание роговицы, которое характеризуется асимметричным истончением и конусовидным выпячиванием роговой оболочки, появлением неправильного астигматизма и, как следствие, значительным снижением зрения [6, 7, 10, 12]. Социальная значимость кератоконуса определяется характеристикой пациентов, подвергающихся инвалидизации в исходе патологического процесса обоих глаз – это подростки и молодые люди трудоспособного возраста с быстро прогрессирующим снижением остроты зрения, отсутствием продолжительно удовлетворяющей очковой коррекции. Поздняя диагностика и/или отсутствие стабилизирующих видов лечения повышают риск разрыва десцеметовой оболочки, что определяет эту группу пациентов на кератопластику с неоднозначным рефракционным результатом, когда приходится рассчитывать на органосохранный эффект и восстановление только целостности глазного яблока [2, 5, 6, 9, 14]. Этиология кератоконуса до сих пор не ясна, и это во многом затрудняет возможности его лечения [3, 7, 15].

В доклинической стадии заболевания преобладывает архитектура роговицы. В продвинутых стадиях истончение роговицы и изменения рефракции уже очевидны, формируются отчетливые биомикроскопические признаки, при этом эффективность стабилизирующего вида лечения оценивается по динамике показателей поверхности роговицы [3, 4].

Улучшение каркасных свойств коллагена роговицы возможно за счет имплантации интрастромальных колец, либо фотополимеризации коллагена верхних субслоев стромы роговицы, при этом сохранность глубоких слоев стромы, целостность десцеметовой мембраны и эндотелия обязательны.

Интрастромальные кольца роговицы значимо корректируют ее рефракцию (тогда как фотополимеризация роговицы воздействует исключительно на структуру коллагена и рефракционные изменения минимальны), поэтому возникает необходимость

мониторинга стабилизации заболевания иными способами, поскольку кератотопографические показатели изменяются незначительно. В настоящее время, когда для диагностики и оценки прогрессирования кератоконуса применяются специфические высокочувствительные технологии, нам представилось целесообразным использовать здесь показатель оптической плотности роговицы по данным шеймпфлюг-изображений. Ранее была установлена высокая диагностическая ценность этого показателя при вторичной эндотелиально-эпителиальной дистрофии роговицы [13]. Таким образом, целью работы послужил анализ селективных показателей оптической плотности роговицы на ранних стадиях кератоконуса до и после фотополимеризации роговицы с использованием фотосенсибилизатора.

### Материал и методы

30 пациентов (36 глаз) в возрасте 18–32 лет с впервые выявленным кератоконусом составили основную группу. Критерии включения в исследование – отсутствие хирургических вмешательств на роговице в анамнезе и сопутствующей глазной патологии. Группу контроля составили 12 добровольцев (12 глаз) соответствующих по полу и возрасту.

Диагностику и стадирование кератоконуса осуществляли на анализаторе WaveLight Oculyzer (США) с использованием плачидо-топографии Keratoconus and Classification, адаптированной к стадиям Amsler's и Muckenhirn's. Кроме того, в программе Belin/Ambrosio Enhanced Ectasia Display (BAD) проводился мониторинг элевации фронтальной и обратной поверхностей роговицы по полиномам Зернике.

Основная группа пациентов характеризовалась следующими патогномичными для каждой стадии кератоконуса биомикроскопическими признаками (по Т.Д. Абуговой [1]):

I стадия кератоконуса (1К) – разрежение стромы роговицы (12 глаз);

II стадия кератоконуса (2К) – появление линий кератоконуса (12 глаз);

III стадия кератоконуса (ЗК) – помутнение стромы роговицы (12 глаз).

Клинические признаки кератоконуса были общими для всех стадий: изменение формы клеток эндотелия, обилие нервных окончаний, пигментное кольцо Флейшера [2].

Кросслинкинг проводился под инстилляционной анестезией согласно Дрезденскому протоколу, для эффективной фотополимеризации выполнялась предоперационная подготовка, включавшая деэпителизацию роговицы и 15-минутную экспозицию «Декстралинка» для обеспечения оптимальной глубины фотосенсибилизации коллагена. Особенности 30-минутного этапа собственно фотополимеризации стало экранирование палисада Вогта от ультрафиолетового излучения при помощи кольца по окружности лимба.

Всем пациентам до и через 1, 3, 6, 12 и 18 месяцев после кросслинкинга выполнялось традиционное офтальмологическое обследование. Кроме того, упруго-эластические свойства фиброзной капсулы глаза в основной и контрольной группе оценивались по роговично-компенсаторному внутриглазному давлению (ВГД) [11]. Биомеханические свойства истонченной роговицы определяли по индивидуальным параметрам пахиметрии и тонометрического ВГД с коэффициентом эластичности роговицы, получаемом в программе анализа WaveLight Oculyzer (США).

Для денситометрии была выбрана оптическая зона роговицы размером 3 мм в меридиане наибольшего кератометрического искажения. При изучении шеймпфлюг-гистограмм она была условно разделена на графты, отражавшие топографию патоморфологических изменений коллагена при кератоконусе. Выделялся эпителиально-стромальный графт протяженностью 3000 мкм и глубиной 300 мкм (рис. 1, а). Дополнительно, с целью патоморфологического контроля стадии кератоконуса и качества выполнения кросслинкинга, исследовалась оптическая плотность роговицы в подлежащем стромальном графте аналогичной протяженности, глубиной 100 мкм (рис. 1, б).

Микроскопия эндотелия роговицы на аппарате Tomey EM-3000 (Германия) служила прижизненным морфологическим критерием манифестации и прогрессирования кератоконуса. Кроме того, мониторинг эндотелиограмм отражал реактивность роговицы на процедуру кросслинкинга и соблюдение принципа неинвазивности. В мануальном режиме анализировалась зона в меридиане нижней половины зрачковой области, в частности ниже-внутреннего квадранта на правом глазу и ниже-наружного квадранта на левом глазу (симптом «гаснущей звезды» [7]). Полимегатизм и полиморфизм эндотелия роговицы были отнесены к морфологическим критериям ее гипоксии и ацидоза [9].

Статистический анализ проводили с пакета SPSS Statistics 19.0 для Windows. Вычислялись средняя арифметическая и ее средняя ошибка. Использовался тест Стьюдента для парных данных.

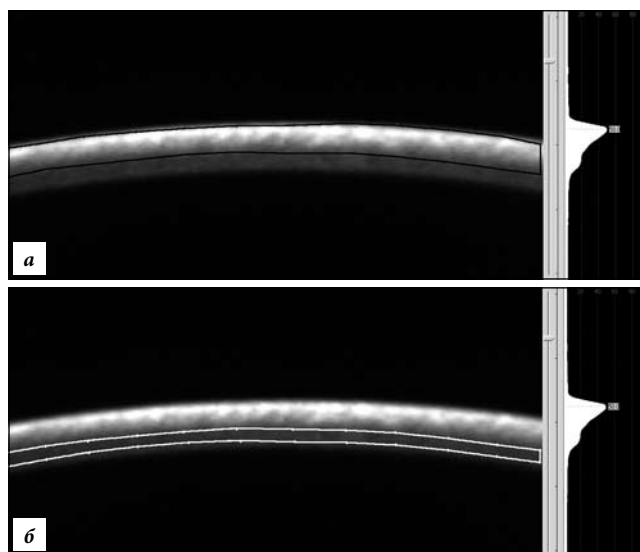


Рис. 1. Шеймпфлюг-гистограммы мануального режима: а – эпителиально-стромального графта (300 мкм); б – стромального графта (100 мкм).

#### Результаты исследования

В основной группе пациентов с момента диагностики и за весь период наблюдения отсутствовали признаки прогрессирования кератотопографических показателей и элевации поверхностей роговицы. Наиболее высокими изучаемые показатели оказались в подгруппе с III стадией кератоконуса. Так, оптическая плотность эпителиально-стромального и стромального графтов роговицы превышала аналогичные показатели контроля на 8,2 и 12,8 %, соответственно. Подгруппа характеризовалась значительным снижением некорректированной и максимально скорректированной остроты зрения – на 80–90 % (табл. 1).

Толщина роговицы в подгруппе составила в среднем  $439 \pm 26$  мкм, упруго-эластические свойства фиброзной капсулы были низкими, о чем свидетельствовало высокое роговично-компенсаторное ВГД. При этом повышенный коэффициент эластичности предполагал поправку к тонометрическому ВГД, что указывало на степень воздействия водного буфера передней камеры глаза на истонченную роговицу [11]. Цитоархитектоника эндотелиального пласта оценивалась высоким процентом полимегатизма, преимущественно за счет клеток размером  $400\text{--}500$  мкм<sup>2</sup> и более, составляющих 58 % популяции. Через месяц после кросслинкинга оптическая плотность роговицы увеличилась (рис. 2, а). Острота зрения в этом периоде сохранялась низкой, коррекция отсутствовала, однако толщина роговицы увеличилась, что не противоречит данным других авторов о цитотоксическом отеке и послеоперационном хейзе [8]. Эндотелиограмма через месяц после вмешательства не отличалась достоверными изменениями регулярности клеточного ряда, несмотря на повышение оптической плотности супрадесцеметового слоя стромы роговицы. Плотность

Таблица 1

Динамика селективной оптической плотности, полимегатизма эндотелия, зрительных функций и биомеханических критериев роговицы у больных кератоконусом III ст. ( $M \pm m$ )

Показатель <sup>1</sup>	Контроль	Подгруппа 3К основной группы					
		До операции	Через 1 мес.	Через 3 мес.	Через 6 мес.	Через 12 мес.	Через 18 мес.
Сэс, усл. ед.	16,9±0,7	19,3±1,3	34,0±1,0	29,0±1,2	24,6±1,5	22,7±1,1	22,5±1,3 <sup>2</sup>
Сст, усл. ед.	12,5±0,6	14,1±1,2	25,8±1,3	22,8±1,4	19,5±1,4	17,4±1,5	17,2±1,3 <sup>2</sup>
Пэ, %	56±5	69±4	78±0,5	67±0,4	66±6	64±12	64±4
ПЭК, кл./мм <sup>2</sup>	2654±49	2596±51	2601±51	2598±62	2614±51	2611±53	2605±41
НКОЗ	1	0,06±0,05	0,04±0,06	0,05±0,04	0,06±0,08	0,07±0,05	0,07±0,05
МКОЗ	1	0,10±0,05	0,08±0,05	0,10±0,04	0,10±0,06	0,10±0,04	0,10±0,04
Пmin, мкм	532±29	439±26	438±41	441±22	445±41	447±51	446±43
IOР, мм рт. ст.	19,0±1,2	25,0±1,2	24,0±0,6	24,0±1,4	24,0±1,6	23,0±0,1 <sup>2</sup>	23,0±0,1 <sup>2</sup>
Кэ	0,8±0,2	7,3±0,4	7,1±0,2	7±0,2	7,1±0,6	7,0±0,8	7,1±0,6

Здесь и в табл. 2 и 3:

<sup>1</sup> Сэс – оптическая плотность эпителиально-стромального графта, Сст – оптическая плотность стромального графта, Пэ – полимегатизм эндотелия, ПЭК – плотность эндотелиальных клеток, НКОЗ – некоррегированная острота зрения, МКОЗ – максимально коррегированная острота зрения, Пmin – минимальная толщина роговицы, IOР – роговично-компенсированное ВГД, Кэ – коэффициент эластичности роговицы.

<sup>2</sup> Разница с показателем «до операции» статистически значима.

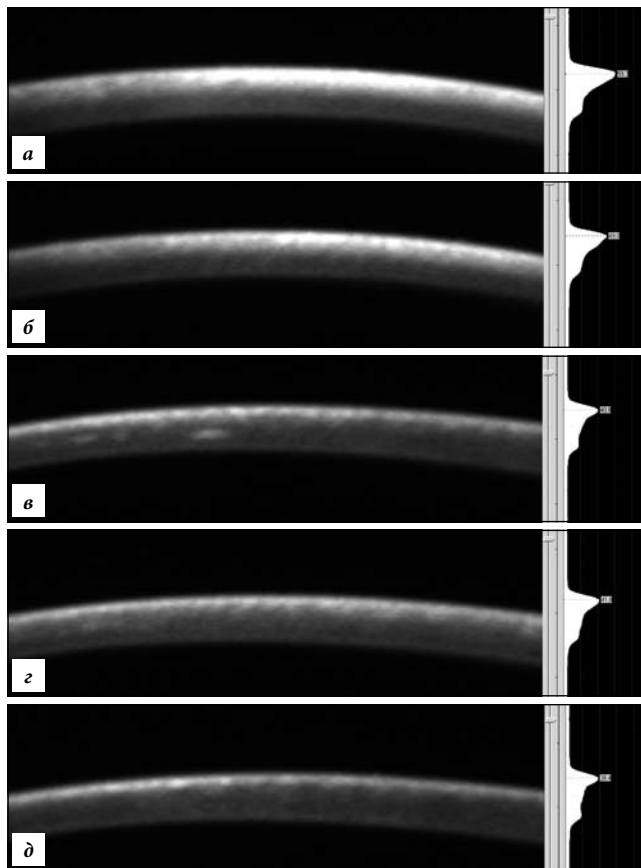


Рис. 2. Шеймпфлюг-гистограммы фотополимеризованной роговицы с графиком общей оптической плотности:

а – через 1 мес., гиперрефлексивность эпителия – тотальная, инфрабоуменовой стромы – тотальная интенсивная; б – через 3 мес., гиперрефлексивность эпителия – зоналярная, инфрабоуменовой стромы – тотальная умеренная; в – через 6 мес., гиперрефлексивность эпителия – диффузная, инфрабоуменовой стромы – диффузная умеренная и с демаркационной линией уровня фотополимеризации коллагена; г – через 12 мес., гиперрефлексивность эпителия – диффузная, инфрабоуменовой стромы – диффузная, легкая, с дифференциацией боуменовой мембраны; д – через 18 мес., гиперрефлексивность эпителия – диффузная умеренная, превалирование гиперрефлексивности боуменовой мембраны.

эндотелиальных клеток варьировала недостоверно, сохраняясь в пределах возрастной нормы (табл. 1).

Через 3 и 6 месяцев показатели селективной оптической плотности снижались на 20 и 13,6 %, соответственно, в каждом периоде после фотополимеризации роговицы за счет регрессирования фибропластических реакций (хейз), наблюдаемых по шеймпфлюг-гистограммам эпителия, инфрабоуменовой стромы и боуменовой мембраны (рис. 2).

В течение последующего послеоперационного периода роговично-компенсаторное ВГД и корректирующий коэффициент эластичности роговицы в подгруппе сохранялись высокими, характеризуя низкие упруго-эластические свойства фиброзной капсулы и оставаясь сравнимыми с дооперационными значениями. Эндотелиограмма в течение 3–18 месяцев после фотополимеризации не изменилась и свидетельствовала об отсутствии инвазивности (табл. 1).

Подгруппа пациентов с кератоконусом II стадии отличалась от контроля повышением показателей оптической плотности роговицы в поверхностном и глубоком стромальном графтах на 15,3 и 10 %, соответственно. Острота зрения была снижена, но подвергалась максимальной коррекции до 0,4 (табл. 2).

Роговично-компенсированное ВГД оказалось сниженным на 14,2 %, коррелировало с уменьшением толщины роговицы на 6,8 % через корректирующий коэффициент эластичности роговицы.

Плотность эндотелиальных клеток в зоне истончения колебалась в пределах  $2605 \pm 54$ , однако полимегатизм составил  $60 \pm 1,2$  % – преимущественно за счет клеток размером 400–500 мкм<sup>2</sup>.

Через месяц после фотополимеризации коллагена роговицы в зоне воздействия оптическая плотность эпителиально-стромального и стромального графтов увеличились, шеймпфлюг-гистограммы характеризовались наличием гиперрефлексивных зон. Острота

Таблица 2

Динамика селективной оптической плотности, полимегатизма эндотелия, зрительных функций и биомеханических критериев роговицы у больных кератоконусом II ст. ( $M \pm t$ )

Показатель	Контроль	Подгруппа 2К основной группы					
		До операции	Через 1 мес.	Через 3 мес.	Через 6 мес.	Через 12 мес.	Через 18 мес.
Сэп, усл. ед.	16,3±0,7	18,8±1,3	32,0±1,1 <sup>2</sup>	28,0±1,2 <sup>2</sup>	23,6±1,1 <sup>2</sup>	22,2±0,9 <sup>2</sup>	22,1±1,4 <sup>2</sup>
Сст, усл. ед.	12,5±0,6	13,2±1,2	25,4±1,4	22,4±1,3	19,1±1,5 <sup>2</sup>	17,2±1,6	16,8±1,5 <sup>2</sup>
Пэ, %	56,0±5,0	60,0±1,2	52,0±0,6 <sup>2</sup>	51,0±0,8	50,0±0,6	51,0±0,2 <sup>2</sup>	51,0±0,8 <sup>2</sup>
ПЭК, кл./мм <sup>2</sup>	2654±49	2605±54	2600±46	2654±49	2595±48	2616±51	2612±42
НКОЗ	1	0,10±0,05	0,08±0,06	0,09±0,40	0,10±0,05	0,10±0,05	0,10±0,05
МКОЗ	1	0,40±0,05	0,30±0,05	0,30±0,06	0,40±0,05	0,50±0,04	0,50±0,04
Пmin, мкм	532±29	489±24	478±35	480±28	491±42	512±51	508±43
ЮР, мм рг. ст.	19,0±1,2	24,0±2,4	23,0±1,0	23,0±1,6	24,0±0,2	23,0±1,0	23,0±0,8 <sup>2</sup>
Кэ	0,8±0,2	5,2±1,2	5,3±0,8	5,1±1,1	4,9±0,7	3,9±1,3 <sup>2</sup>	4,1±0,9 <sup>2</sup>

Таблица 3

Динамика селективной оптической плотности, полимегатизма эндотелия, зрительных функций и биомеханических критериев роговицы у больных кератоконусом I ст. ( $M \pm t$ )

Показатель	Контроль	Подгруппа 1К основной группы					
		До операции	Через 1 мес.	Через 3 мес.	Через 6 мес.	Через 12 мес.	Через 18 мес.
Сэп, усл. ед.	16,3±0,7	16,7±0,8	31,0±1,2	27,4±1,1	22,6±1,3	21,8±0,8	21,1±0,9
Сст, усл. ед.	12,5±0,6	13,0±0,4	25,1±1,4	22,1±1,3	18,5±1,3	17,2±1,6	16,8±1,3
Пэ, %	56,0±5,0	58,0±1,1	58,0±0,6	56,0±0,8	5,06±1,3	56,0±1,1	55,0±1,0
ПЭК, кл./мм <sup>2</sup>	2654±49	2613±47	2610±50	2605±43	2611±39	2615±45	2612±47
НКОЗ	1	0,50±0,09	0,50±0,22	0,50±0,26	0,60±0,80	0,60±0,12	0,60±0,90
МКОЗ	1	0,80±0,18	0,60±0,24	0,70±0,08	0,80±0,05	0,70±0,08	0,70±0,06
Пmin, мкм	532±29	511±31	503±40	510±35	513±32	510±29	515±33
ЮР, мм рг. ст.	19,0±1,2	21,0±0,5	23,0±0,7	23,0±0,4	22,0±0,4	21,0±0,5	21,0±0,8
Кэ	0,8±0,2	3,1±0,4	4,2±0,2	3,5±0,3	3,4±0,3	3,5±0,4	3,3±0,2

зрения в подгруппе была снижена, без достоверных различий с показателями до операции, что согласуется с данными других исследований [11]. В этом периоде роговично-компенсаторное ВГД снизилось в целом, и сократился вариационный ряд данного показателя. Корректирующий коэффициент эластичности роговицы также снизился, а ее упруго-эластические свойства, таким образом, повысились на 2,5 % (табл. 2).

Через 3 и 6 месяцев селективные показатели оптической плотности роговицы сохраняли стойкую тенденцию к снижению – более чем на 10–15 % в каждом периоде. ВГД и коэффициент эластичности понизились на 8 и 2,7 %, соответственно. Толщина роговицы изменилась недостоверно. К окончанию периода наблюдения исследуемые показатели сохранялись на достигнутом уровне. Острота зрения, минимальная толщина роговицы и плотность эндотелиальных клеток не имели значимых изменений (табл. 2).

В подгруппе 1К, где кератоконус был во всех случаях выявлен на парном глазу, диагноз подтверждался кератопахиметрическими индексами, которые не претерпели изменений после фотополимеризации роговицы, однако селективные показатели оптической плотности демонстрировали выразительную динамику (табл. 3).

Так, оптическая плотность эпителиально стромального и стромального графтов не имела достоверных

различий с контрольной группой и повысились в 2 раза после операции. Полимегатизм демонстрировал существенные индивидуальные различия, однако в среднем в подгруппе составил 58±4,5 %, после операции различия вариационного ряда значительно уменьшились. Некорректированная острота зрения была снижена на 50 %, максимально корректированная – на 20 %, и после операции возможности коррекции уменьшились (табл. 3).

Роговично-компенсаторное ВГД отличалось от контрольных значений, однако после операции зарегистрированы достоверные различия. Коэффициент эластичности роговицы был в 3 раза выше нормы, но толщина роговицы находилась в пределах средне-статистических пахиметрических показателей. После операции ВГД и эластичность роговицы увеличились на 35 и 9,5 %, соответственно (табл. 3). В отдаленном послеоперационном периоде (3–6 месяцев) выявлено снижение селективных показателей оптической плотности на 15 и 12 %, соответственно, в каждом периоде. Аналогичные результаты демонстрировали ВГД (на 9 %) и коэффициент эластичности (на 6 %). Через 18 месяцев оптическая плотность роговицы снизилась незначительно, однако превышала дооперационные показатели на 32 %, максимально корректированная острота зрения при этом не имела достоверных различий с дооперационными значениями (табл. 3).

## Обсуждение полученных данных

Оптическая плотность роговицы при кератоконусе обеспечивает возможность мониторинга прогрессирования заболевания, цифровое выражение биомеханических процессов в строме роговицы. При III стадии кератоконуса оптическая плотность выше нормы в супрадесцеметовой и инфрабоуеновой строме (на 8,2 и 12,8 %, соответственно). При этом роговично-компенсированное внутриглазное давление отклонилось от нормы на 31,5 %, а корректирующий коэффициент эластичности роговицы стал выше в 7 раз, что свидетельствует о низких упруго-эластичных свойствах роговицы.

Оптическая плотность роговицы во II стадии кератоконуса выше контроля в супрадесцеметовой и инфрабоуеновой строме (на 5,6 и 15,3 %, соответственно), роговично-компенсированное внутриглазное давление выше контроля на 26,3 %, корректирующий коэффициент эластичности выше в 5 раз, что подтверждает прогрессирующее снижение упруго-эластичных свойств роговицы при минимальном отклонении пахиметрических данных.

Селективные показатели оптической плотности супрадесцеметовой стромы оказались значительно повышенными при кератоконусе I стадии, когда оптическая плотность инфрабоуеновой стромы только на 2,4 % превышала показатели в контроле. Роговично-компенсированное ВГД превосходило норму на 10,5 %, корректирующий коэффициент эластичности роговицы – в 3 раза, при отсутствии уменьшения толщины роговицы. После фотополимеризации селективная оптическая плотность роговицы отвечала требованиям мониторинга, обладала высокой чувствительностью (до десятых долей процента в хронологически различные по длительности периоды), в то время как кератопахиметрические показатели не имели убедительной динамики.

Таким образом, оптическая плотность роговицы может быть полезной для оценки терапевтических эффектов лекарственных средств после кросслинkinга. Селективные показатели оптической плотности являются новыми критериями и в комплексе с биомеханическими данными открывают неограниченные возможности в изучении этиопатогенетических аспектов кератоконуса, его прогрессирования, а также оценки эффективности кросслинkinга, модернизация которого в настоящее время активно продолжается.

## Литература

1. Абугова Т.Д. Кератоконус: клиническая лекция для врачей офтальмологов и оптометристов. СПб.: Веко, 2015. 37 с.
2. Аветисов С.Э., Каспарова Е.А., Каспаров А.А. Кератоконус: принципы диагностики, лазерного и хирургического лечения // Новые технологии в лечении заболеваний роговицы: сб. науч. тр. М., 2004. С. 21–34.
3. Бикбов М.М. Результаты хирургического лечения кератоконуса методами сквозной и эпикератопластики // Офтальмология. 2006. № 3. С. 30–32.
4. Бодрова С.Г. Морфофункциональные изменения роговицы после длительного ношения мягких контактных линз, влияющих на результаты кераторефракционных операций: дис. ... канд. мед. наук. Саранск, 2009. 129 с.

5. Ивановская Е.В. Результаты лечения острого кератоконуса с использованием сверхнизкой температуры // Вопросы клинической офтальмологии. 2004. № 3. С. 22–24.
6. Каспаров А.А. Сквозная кератопластика при кератоконусе с использованием метода интраоперационной корнеокомпрессии // Вестник офтальмологии. 2003. № 4. С. 19–21.
7. Каспарова Е.А. Современные представления об этиологии и патогенезе кератоконуса // Вестник офтальмологии. 2002. № 3. С. 50–53.
8. Кузнецов А.В. Изучение возможности совершенствования методики перекрестной сшивки коллагена роговицы (клинико-экспериментальное исследование): дис. ... канд. мед. наук. М., 2007. 124 с.
9. Ронкина Т.И. Закономерности возрастных изменений эндотелия роговицы человека в норме и при патологии, возможности активации пролиферации эндотелия и их значение в офтальмологии: автореф. дис. ... д-ра мед. наук. М., 1994. 50 с.
10. Севостьянов Е. Н. Особенности патогенеза, современная диагностика и консервативное лечение кератоконуса: автореф. дис. ... д-ра мед. наук. Самара. 2003. 44 с.
11. Сергиенко Н.М., Шаргородская И.В. Влияние внутриглазного давления на измерение роговичного гистерезиса // Офтальмологический журнал. 2011. № 3. С. 13.
12. Слонимский Ю.Б. Классификация кератоконуса // IX Съезд офтальмологов России: тез. докл. М., 2010. С. 317.
13. Чурганова М.В., Лузянина В.В. Оптическая плотность роговицы в комплексной диагностике эндотелиально-эпителиальной дистрофии роговицы // Современные технологии в офтальмологии. 2015. № 3. С. 179.
14. Behrens A., Seitz B. Lens opacities after nonmechanical versus mechanical corneal trephination for keratoplasty in ceratoconus // J. Cataract. Refract. Surg. 2000. Vol. 26. P. 1605–1610.
15. Rohrbach J.M. Zur Häufigkeit der exzessiven Verdickung der epithelialen Basalmembran beim Keratoconus // Klin. Monatsbl. Augenheilkd. 2006. Vol. 223. P. 889–893.

Поступила в редакцию 20.05.2016.

#### DIAGNOSTIC VALUE OF OPTICAL DENSITY OF THE CORNEA WITH KERATOCONUS MONITORING BEFORE AND AFTER CROSSLINKING

M.V. Churganova, V.V. Luzyanina  
Primorskiy Center of Eye Microsurgery (100e Borisenko St. Vladivostok 690088 Russian Federation)

**Objective.** The study objective is to analyze selective indexes of optical density of the cornea at early stages of keratoconus before and after cornea photopolymerization.

**Methods.** We observed 30 patients (36 eyes) with keratoconus at the I-III stage of disease. We determined the optical density of the cornea pupil zones, and studied dynamics of selective optical density before and after cross-linking according to Scheimpflug images.

**Results.** We revealed an increase of the optical density of the cornea on the background of disease progression. After crosslinking determined a significant increase in the optical density of the cornea in a month, the stabilization of high performance – in 3 months and a slight decrease of – 6 months. Reducing the optical density of the cornea with a clinically significant increase in corneal - compensatory intraocular pressure and corneal correction coefficient of elasticity recorded 12 months. After 18 months, the optical density of the cornea remained above baseline values, morphofunctional and biomechanical indicators have stabilized.

**Conclusion.** Indicators optical density of the cornea are informative for estimating regeneration periods and the timing of its completion, and can serve as a criterion of pathogenic disease progression.

**Keywords:** the biomechanical properties of the cornea, Scheimpflug histograms, grafts, intraocular pressure.

Pacific Medical Journal, 2016, No. 3, p. 49–53.