

УДК 617.741-004.1-06:617.753-089.843  
DOI: 10.17238/PmJ1609-1175.2016.3.68-69

## Первый опыт коррекции сложных видов послеоперационной аметропии методом имплантации дополнительной псевдофакичной интраокулярной линзы

Б.В. Лаптев, О.В. Шиловских, О.Б. Фечин

Екатеринбургский центр МНТК «Микрохирургия глаза» (620149, г. Екатеринбург, ул. Академика Бардина, 4а)

Представлены результаты коррекции постоперационной аметропии путем имплантации добавочных интраокулярных линз (ИОЛ). Под наблюдением находились два пациента (2 глаза) с постоперационной аметропией сферо-цилиндрического характера. Выполнена имплантация добавочной ИОЛ Add-On Torica-sPB (HumanOptics AG/ Dr. Schmidt Intraocularlinsen GmbH, Германия) За период наблюдения не отмечено признаков дислокации устройств и других осложнений. Острота зрения улучшилась в обоих случаях.

**Ключевые слова:** катаракта, линза Add-On Torica-sPB, острота зрения.

На сегодняшний день спектр предлагаемых на российском рынке добавочных интраокулярных линз (ИОЛ) включает в себя сферические, торические, мультифокальные и сферо-цилиндрические устройства, используемые для коррекции различных рефракционных ошибок [3, 8]. Проанализированы результаты операций с имплантацией добавочных ИОЛ Add-On Torica-sPB (HumanOptics AG/Dr. Schmidt Intraocularlinsen GmbH, Германия) у двух пациентов (два глаза) с артифакцией и остаточной высокой аметропией сферо-цилиндрического характера, прооперированных в 2014 г. (срок наблюдения – 10 мес). Эти линзы зарегистрированы в России с 2011 г., изготовлены из силиконового материала MicroSil с гаптическими элементами из полиметилметакрилата, имеют вогнутую заднюю поверхность. Последнее обеспечивает безопасную дистанцию между добавочной и основной ИОЛ (около 0,5 мм). Общий диаметр линз 14 мм, диаметр оптической части – 7 мм. Гаптическая часть устройства увеличена, что способствует более стабильному положению в цилиарной борозде тонких и круглых гаптических элементов и обеспечивает зону контакта с цилиарной бороздой в 45° [7].

**Пациент 1.** Мужчина, 48 лет, обратился с жалобами на ухудшение зрения на правом глазу. В 2008 г. оперирован по поводу катаракты справа с имплантацией ИОЛ (модель и сила неизвестны). При обращении: правый глаз спокоен, выраженный послеоперационный корнеосклеральный рубец с 10 до 14 ч условного циферблата, артифакция, остатки хрусталиковых масс в капсульном мешке по периферии, линейный дефект задней капсулы в центре. Глазное дно без особенностей. Острота зрения: 0,08 sph +3,0 cyl –6,5 ax 100 = 1,0 Кератометрия: 45,25/39,5 ax 3. Пахиметрия в центре – 580 мкм, биометрия оптическим методом – 23,06 мм, внутриглазное давление (ВГД) – 15 мм рт. ст.

**Пациент 2.** Мужчина, 51 год. В 1990 г. выполнена радиальная кератотомия на оба глаза по поводу миопии III степени (коррекция – 10 дптр на правый и 8 дптр на левый глаз). В 2004 г. проведена фактомумулификация с имплантацией ИОЛ B&L H60M силой 26 дптр с улучшением зрения до 0,75. На момент операции

острота зрения составляла 0,1. Кератометрия: 29,95/26,96 ax 20. Передне-задний размер глазного яблока – 30,77 мм. Через 5 мес лазерное рассеечение вторичной катаракты. Вновь пациент обратился в 2013 г. с жалобами на прогрессивное снижение зрения на левом глазу, изменения зрения в течение суток, невозможность коррекции, отклонение глаза наружу.

При осмотре. Левый глаз отклонен наружу до 40°, на роговице 12 кератомических насечек, II–III тип рубцевания, артифакция, дефект задней капсулы в центре. Острота зрения: 0,1 sph +2,0 cyl –7,0 ax 135 = 0,5, кератометрия, по данным Pentacam, 27,9/23,7 ax 24,3, передне-задний размер глазного яблока – 31,07 мм. Правый глаз – 12 кератомических насечек, II тип рубцевания. Острота зрения: 0,35 sph +1,5 = 0,6, кератометрия, по данным Pentacam, 32,89/31,7 ax 85,7, передне-задний размер глазного яблока – 31,87 мм.

Принято решение об имплантации добавочных ИОЛ. Расчет силы сферического и торического компонентов и оси имплантации устройств проводился после заполнения специальной формы представителями компании HumanOptics AG в Германии. ИОЛ изготавливалась индивидуально.

Операции выполнялись под регионарной анестезией, в первом случае через роговичный доступ длиной 3,75 мм, во втором, учитывая большое количество роговичных насечек, – через склеральный тоннельный доступ на 12 часах. Под прикрытием вискоэластика, предварительно сложенные пополам в вертикальном направлении линзы с помощью пинцета по Буррато имплантировались в цилиарную борозду, после чего осуществлялась их ротация в расчетный меридиан. Вискоэластик аспирирован, разрез герметизирован. В первом случае сила добавочной ИОЛ sph –4,0 cyl +8,0, во втором – sph –8,0 cyl +8,0. Осложнений при имплантации не отмечалось.

**Пациент 1:** на первые сутки острота зрения правого глаза 0,75 без коррекции, ВГД – 12 мм рт. ст. (рис., а). Течение послеоперационного периода без особенностей, получал стандартную терапию. Через 2 недели острота зрения 1,0, ВГД – 17 мм рт. ст. Через 3 месяца острота зрения 1,0 без коррекции, ВГД – 12 мм рт. ст. Через 6 месяцев острота зрения 1,0, ВГД – 14 мм рт. ст., жалоб нет. Добавочная ИОЛ располагалась в задней камере, расстояние между линзами, по данным оптической когерентной томографии – 445 мкм.

**Пациент 2:** на первые сутки после операции острота зрения без коррекции составила 0,75, ВГД – 13,5 мм рт. ст., роговица прозрачна. При осмотре через две недели выявлено повышение

Лаптев Борис Владимирович – заведующий операционным блоком Екатеринбургского центра МНТК «Микрохирургия глаза»; e-mail: eyeboris@gmail.com

ВГД до 32 мм рт. ст. Острота зрения 0,35, отмечались колебания в течение суток. На фоне отмены стероидных препаратов и гипотензивной терапии через две недели наступила нормализация ВГД (15 мм рт. ст.) и изменение остроты зрения до 0,55. При последующих явках через 2, 3 и 6 мес после операции ВГД без гипотензивной терапии оставалось стабильным. Расстояние между ИОЛ, по данным оптической когерентной томографии – 536 мкм. Отмечались изменения кератометрических показателей, по данным Pentacam, в виде смещения сильной оси и изменения преломляющей силы роговицы (27,6/23,9 ax 138; 33,6/23,1 ax 158; 27,2/22,8 ax 125), соответственно, произошли изменения остроты зрения от 0,45 до 0,55. Ретиальная острота зрения составляла 0,85–1,0. При обследовании в условиях мидаза не выявлено отклонения ИОЛ от оси имплантации (рис., б). Субъективно пациент говорил об изменении остроты зрения в течение суток, однако был удовлетворен результатом вмешательства.

Нестабильный рефракционный результат в данном случае объяснялся состоянием роговицы оперированного глаза. Здесь требовалась либо сквозная кератопластика, либо кросслинкинг роговичного коллагена (от которых пациент отказался).

Прогресс в хирургической технике, методах диагностики, расчете силы ИОЛ и появление новых типов линз сделали реальным достижение рефракции цели и максимально комфортного зрения для пациента после удаления катаракты. Однако остается актуальным вопрос о расчете силы ИОЛ после ранее перенесенных вмешательств на роговице [1, 10]. В ряде случаев отсутствие возможности в полном объеме провести диагностику и адекватно рассчитать силу линзы, или неверная трактовка полученных данных, а также погрешности в хирургической технике приводят к возникновению значительных рефракционных ошибок в послеоперационном периоде. В случае рефракционной ошибки возможно применение фоторефракционных операций, замена ИОЛ, имплантации второй линзы [2, 4–6].

Применение фоторефракционных операций ограничено состоянием роговицы, замена линзы связана с риском нарушения связочного аппарата хрусталика, повреждения капсульного мешка и эндотелия роговицы. Имплантация второй ИОЛ в капсульный мешок может приводить к образованию межлинзовой пленки при длительном плотном контакте поверхностей двух линз [11]. Имплантация второй линзы, предназначенной для внутрикамерной фиксации в цилиарной борозде, ограничена конструктивными особенностями устройства, может вызывать его дислокацию и синдром пигментной дисперсии.

Благодаря этим ограничениям и были разработаны интраокулярные устройства для коррекции рефракционных ошибок при артифакции с учетом особенностей фиксации в цилиарной борозде над капсульным мешком – добавочные ИОЛ [9]. Наш первый опыт имплантации данного вида линз показывает, что сложные послеоперационные аметропии успешно корректируются добавочными ИОЛ Torica-sPB, их имплантация достаточно проста, специфических осложнений после имплантации на нашем материале не отмечено.

#### Литература

1. Arce C.G., Soriano E.S., Weisenthal R.W. [et al.]. Calculation of intraocular lens power using Orbscan II quantitative area

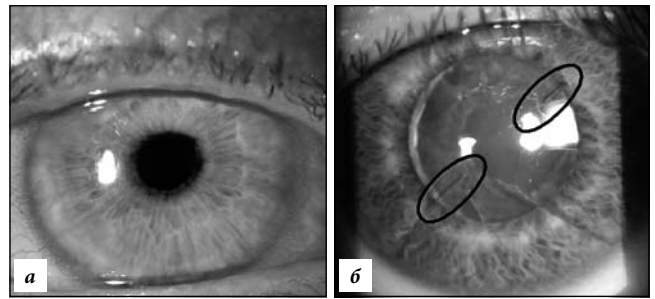


Рис. Состояние глаз после имплантации дополнительной ИОЛ: а – через сутки после операции (пациент 1); б – через 10 мес после операции (пациент 2).

- topography after corneal refractive surgery // J. Refract. Surg. 2009. No. 25 (12). P. 1061–1074.
2. Artola A., Ayala M.J., Claramonte P. [et al.]. Photorefractive keratectomy for residual myopia after cataract surgery // J. Refract. Surg. 2011. No. 27 (11). P. 826–831.
3. Gerten G., Kermani O., Schmiedt K. [et al.]. Dual intraocular lens implantation: Monofocal lens in the bag and additional diffractive multifocal lens in the sulcus // J. Cataract. Refract. Surg. 2009. No. 35 (12). P. 2136–2143.
4. Habot-Wilner Z., Sachs D., Cahane M. [et al.]. Refractive results with secondary piggyback implantation to correct pseudophakic refractive errors // J. Cataract. Refract. Surg. 2005. No. 31 (11). P. 2101–2103.
5. Jin G.J., Merkley K.H., Crandall A.S. [et al.]. Laser in situ keratomileusis versus lens-based surgery for correcting residual refractive error after cataract surgery // J. Cataract. Refract. Surg. 2008. No. 34 (4). P. 562–569.
6. Kamiya K., Umeda K., Ando W. [et al.]. Clinical outcomes of photoastigmatic refractive keratectomy for the correction of residual refractive errors following cataract surgery // J. Cataract. Refract. Surg. 2008. No. 34 (4). P. 562–569.
7. Koch H.-R. The Add-On IOL: My first choice for sulcus fixation // Supplement to cataract & refractive surgery today Europe. 2009.
8. Sauder G. Secondary toric intraocular lens implantation in pseudophakic eyes. The add-on IOL system // Ophthalmologie. 2007. Vol. 104, No. 12. P. 1041–1045.
9. Sauber G., Cordes A. Scope of applications and experience record with a new generation of Add-On IOLs: The A4W lens // Ophthmo-chirurgie. 2012. No. 24, suppl. 2. P. 1–6.
10. Tang Q., Hoffer K.J., Olson M.D. [et al.]. Accuracy of Scheimpflug Holladay equivalent keratometry readings after corneal refractive surgery // J. Cataract. Refract. Surg. 2009. No. 35 (7). P. 1198–1203.
11. Werner L., Mamalis N., Stevens S. Interlenticular opacification: dual-optic versus piggyback intraocular lenses // J. Cataract. Refract. Surg. 2006. No. 32. P. 655–661.

Поступила в редакцию 29.05.2016.

#### THE FIRST EXPERIENCE OF THE CORRECTION OF COMPLEX FORMS OF POSTSURGERY AMETROPIA BY IMPLANTATION OF ADDITIONAL PSEUDOPHAKIC INTRAOCULAR LENS

B.V. Laptev, O.V. Shilovskikh, O.B. Fechin  
Ekaterinburg center Interbranch sci-tech complex 'Eye Microsurgery' (4a Akademika Bardina St. Ekaterinburg 620149 Russian Federation)

**Summary.** The results of the correction of postsurgery ametropia by implantation of additional intraocular lens (IOL) were presented. The study included two patients (2 eyes) with postsurgery ametropia of spherocylindrical nature. IOL implantation of additional Add-On Torica-sPB (HumanOptics AG/Dr. Schmidt Intraocularlinsen GmbH, Germany) was performed. During the period of patient management it was not registered any features of gadget dislocation or any other complications. Visual acuity improved in both cases.

**Keywords:** cataract, lens Add-On Torica-sPB, visual acuity.