

## Литература

1. Балашевич Л.И. Хирургическая коррекция аномалий рефракции и аккомодации. СПб.: Человек, 2009. 296 с.
2. Иванов М.Н. Возможности совершенствования эмпирических методов расчета оптической силы интраокулярных линз: дис. ... д-ра мед. наук. М., 2004. 268 с.
3. Коронкевич В.П., Ленкова Г.А., Корольков В.П. [и др.]. Новое поколение бифокальных дифракционно-рефракционных интраокулярных линз // Компьютерная оптика. 2008. Т. 32, № 1. С. 50–58.
4. Куренков В.В. Руководство по эксимерлазерной хирургии. М.: РАМН, 2002. 400 с.
5. Федяшев Г.А. Способ повышения ротационной стабильности торических интраокулярных линз // Тихоокеанский медицинский журнал. 2015. № 3. С. 26–28.
6. Aristodemou P., Cartwright N.E., Sparrow J.M. [et al.]. Formula choice: Hoffer Q, Holladay 1, or SRK/T and refractive outcomes in 8108 eyes after cataract surgery with biometry by partial coherence interferometry // Cataract Refract. Surg. 2011. Vol. 1, No. 1. P. 63–71.
7. Ferrer-Blasco T., Monte's-Mico R., Peixoto-de-Matos S. Prevalence of corneal astigmatism before cataract surgery // Cataract Surg. 2009. Vol. 35. P. 70–75.
8. Hoffmann P.S., Hutz W.W. Analysis of biometry and prevalence data for corneal astigmatism in 23239 eyes // Cataract Refract. Surg. 2010. Vol. 36. P. 1479–1485.
9. Holladay J.T. Exact toric intraocular lens calculations using currently available lens constants // Arch. Ophthalmol. 2012. Vol. 130. P. 946–947.
10. McCarty M., Gavanski G.M., Paton K.E. [et al.]. Intraocular lens calculation after myopic laser refractive surgery: a comparison of methods in 173 eyes // J. Ophthalmol. 2011. Vol. 118, No. 5. P. 940–944.
11. Shammas H.J. Intraocular lens power calculations // Medical. 2004. P. 223.
12. Singh A., Pesala V., Garg P. [et al.]. Relation between uncorrected astigmatism and visual acuity in pseudophakia // Optom. Vis. Sci. 2013. Vol. 90. P. 378–384.
13. Weikert M., Yeu-Lin E., Wang L. [et al.]. Visual performance of the Crystalens HD monofocal accommodating IOL vs the AcrySoft IQ monofocal IOL // Free Papersession-Accommodative and Light Adjustable Lenses: XXVII Congress of the ESCRS. Barcelona, 2009. P. 82.

Поступила в редакцию 15.05.2016.

#### CLINICAL RESULTS OF THE SECONDARY CORRECTION OF AMETROPIA IN PATIENTS WITH PSEUDOPHAKIA.

V.D. Posvalyuk

Primorsky center of eye microsurgery (100e Borisenko St. Vladivostok 690088 Russian Federation)

**Objective.** Research objective is to assess the excimer laser photorefractive keratectomy (PRK) and laser-assisted in situ keratomileusis (LASIK) in ametropia correction in patients with pseudophakia.

**Methods.** It was conducted the analysis of refractive surgery after lens extraction and intraocular lens implantation in 38 patients 20–81 years with secondary ametropia on pseudophakic eyes: PRK performed on 10, LASIK – 44 eyes. Analysis of visual acuity and corneal parameters was carried out after 1, 2 and 3 months after surgery.

**Results.** By the end of the observation period in patients after PRK and LASIK has stabilized performance in visual acuity without correction and with correction.

Stable refractive effect was observed after LASIK arrived after a month, and after PRK after 2 months.

**Conclusions.** The use of excimer laser technology in the secondary ametropia after lens extraction with intraocular lens implantation is safe and fairly predictable method for correcting visual acuity.

**Keywords:** excimer laser, photorefractive keratectomy, intrastromal keratomileusis.

Pacific Medical Journal, 2016, No. 3, p. 74–76.

УДК 617.753.2-085.849.19

DOI: 10.17238/PmJ1609-1175.2016.3.76–78

## SMILE – инновационная технология в рефракционной хирургии

О.В. Писаревская<sup>1</sup>, А.Г. Щуко<sup>1-3</sup>, Т.Н. Юрьева<sup>1-3</sup>

<sup>1</sup>Иркутский филиал МНТК «Микрохирургия глаза» им. акад. С.Н. Федорова (664033, г. Иркутск, ул. Лермонтова, 337),

<sup>2</sup>Иркутская государственная медицинская академия последипломного образования (664049, г. Иркутск,

м/р Юбилейный, 100), <sup>3</sup>Иркутский государственный медицинский университет (664003, г. Иркутск,

ул. Красного Восстания, 1)

Сравнивали две группы пациентов с миопией. В первую вошли 38 человек, оперированных путем экстракции линтикулы через малый разрез (метод SMILE), вторая группа состояла из 30 человек, коррекция миопии у которых проводилась при помощи лазерного стромального кератомилеза (метод LASIK) по стандартной технологии. В обеих группах отмечено достоверное повышение остроты зрения. Фемтосекундный лазер позволял создать поверхностный лоскут с прецизионной точностью. Кератотопограмма после фемтосекундных операций носила более регулярный характер, отличаясь выраженной однородностью. Субъективная удовлетворенность качеством зрения после операций по методу SMILE была выше, чем после эксимерлазерных операций.

**Ключевые слова:** фемтосекундный лазер, лазерный стромальный кератомилез, экстракция линтикулы через малый разрез.

Современные требования к рефракционным операциям включают не только отказ от использования очков и контактных линз, но и улучшение качества зрения. Пациенту не менее важно знать, что оперативное лечение будет безболезненным и безопасным. Технология вмешательства должна быть комфортной

и для врача, и для больного. Необходимо максимально исключить риск осложнений как в раннем, так и в позднем послеоперационном периодах. Последнее стало возможным с внедрением в клиническую практику фемтосекундного лазера VisuMax (Carl Zeiss Meditec, Германия). С помощью данной установки можно выполнять рефракционные операции через малый доступ без использования эксимерных лазеров.

Юрьева Татьяна Николаевна – д-р мед. наук, зам. директора по научной работе Иркутского филиала МНТК «Микрохирургия глаза»; e-mail: if@mntk.irkutsk.ru

Сравнивали две группы пациентов с миопией средней и высокой степени. В первую вошли 38 человек (76 глаз, 28 женщин и 10 мужчин) 18–36 лет, оперированных путем экстракции лентиккулы через малый разрез (метод SMILE – Small Incision Lenticule Extraction). Вторая группа состояла из 30 человек (60 глаз, 20 женщин и 10 мужчин) 19–30 лет, коррекция миопии у которых проводилась при помощи лазерного стромального кератомилеза (метод LASIK – Laser-Assisted in Situ Keratomileusis) по стандартной технологии с помощью эксимерного лазера Nidek EC5000 CX II и микрокератомов Nidek МК-2000 и Moria Evolution 3E.

В ходе операции SMILE начинается формирование оптической линзы (лентиккулы) в толще роговицы с помощью лучей фемтосекундного лазера, которые фокусируются на точно заданной глубине, образуя небольшой пузырек микроплазмы. Слой кавитационных пузырьков приводит к расслоению роговицы и образованию лентиккулы. Удаление (экстракция) выкроенной в толще роговицы лентиккулы выполняется через малый разрез длиной от 3,12 до 6,64 мм без формирования традиционного клапана (рис. 1). Необходимо отметить, что глубина передней поверхности лентиккулы 100–120 мкм – она зависит от исходной толщины роговицы, а также степени миопии.

Для оценки изменений параметров роговицы и зрительных функций всем пациентам проводилось стандартное офтальмологическое обследование до и после операции с кратностью 1 день, 1 месяц и 3 месяца. Состояние роговицы оценивалось на сканирующем приборе Pentacam (Германия). Субъективная оценка качества зрения выполнялась с помощью стандартных тестов VF-14 по 5-балльной шкале с помощью анкетирования. Анкета включала вопросы о возможности и удобстве вождения автомобиля в темное время суток, о времени комфортной работы за компьютером, о переносимости зрительных нагрузок на различном расстоянии. Полученные данные обрабатывались методами вариационной статистики.

Острота зрения и компоненты рефракции до лечения в обеих группах были сопоставимы (табл. 1). Уже на следующий день после операции монокулярная некорригированная острота зрения вдаль после SMILE была на 19% выше, чем после эксимер-лазерного вмешательства (табл. 2). Это, по нашему мнению, связано с меньшей площадью дезэпителизации роговицы вследствие малого доступа и его полной адаптацией.

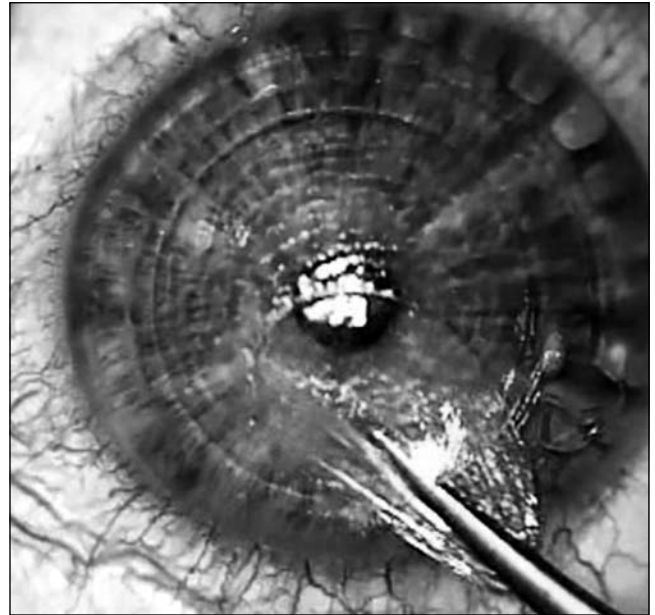


Рис. 1. Удаление лентиккулы через малый разрез при операции по методу SMILE.

После операции SMILE субъективная удовлетворенность качеством зрения была значимо выше, чем после эксимер-лазерных вмешательств ( $4,9 \pm 0,1$  и  $4,1 \pm 0,1$  балла, соответственно), что объясняется более коротким периодом реабилитации и редко встречающимися эффектами *halo* и *glare*, характерными для небольшой оптической зоны [10]. Серьезных осложнений, сопровождающихся снижением функционального результата, отмечено не было.

Оценка преломляющей силы роговицы убедительно доказывает преимущество операции Smile [2, 6]. Кератотопограмма после фемтосекундных операций носит более регулярный характер, отличаясь выраженной кератотопографической однородностью и более широкой и четкой оптической зоной.

Данные, полученные при оптической когерентной томографии (рис. 2), свидетельствуют о том, что фемтосекундные лазеры позволяют создать поверхностный лоскут с прецизионно точной и ровной толщиной на всем протяжении [3, 7, 12–14]. Точность «реза» здесь составляет  $\pm 5$  мкм, в отличие от микрокератома –  $\pm 20$ – $25$  мкм [1, 4, 5]. Это большое преимущество фемтосекундного лазера, позволяющее реабилитировать пациентов с тонкими роговицами. Кроме этого, на нашем материале оптическая

Таблица 1

Показатели остроты зрения до рефракционных операций ( $M \pm m$ )

Показатель	LASIK	SMILE
Острота зрения без коррекции	$0,04 \pm 0,03$	$0,07 \pm 0,02$
Острота зрения с коррекцией	$0,78 \pm 0,03$	$0,84 \pm 0,04$
Сферический компонент рефракции, дптр	$-6,40 \pm 0,27$	$-6,60 \pm 0,08$
Цилиндрический компонент рефракции, дптр	$-0,57 \pm 0,11$	$-0,70 \pm 0,06$

**Таблица 2**  
Изменения остроты зрения без коррекции  
после рефракционных операций ( $M \pm m$ )

Острота зрения		LASIK	SMILE
1 сутки	Монокулярная*	0,71±0,03	0,88±0,05
	Биокулярная*	0,80±0,03	0,95±0,06
1 месяц	Монокулярная*	0,82±0,02	0,94±0,07
	Биокулярная	0,92±0,04	0,96±0,09
3 месяца	Монокулярная*	0,89±0,04	0,97±0,03
	Биокулярная*	0,97±0,02	1,13±0,02

\* Разница между группами статистически значима.

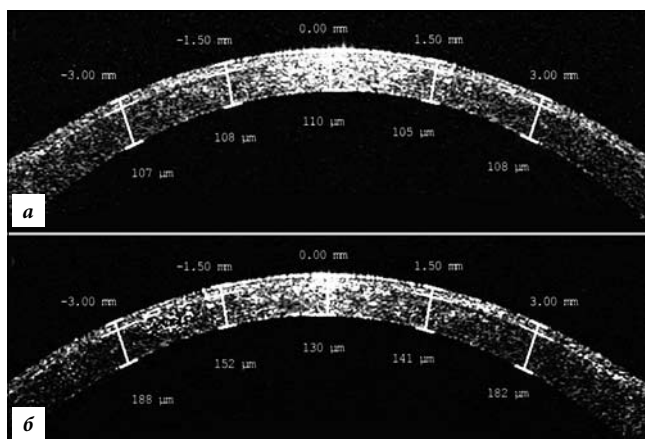


Рис. 2. Оптическая когерентная томограмма роговицы пациента после операций SMILE (а) и LASIK (б).

когерентная томография показала, что операции SMILE в отличие от LASIK не сопровождались образованием микрострий, это, на наш взгляд, связано со стабильностью периферии роговицы и достаточно малым корнеальным разрезом [8, 9, 11].

Клинические результаты свидетельствуют, что фемтосекундная экстракция лентикулы является высокоэффективной, безопасной и безболезненной операцией, характеризующейся стабильностью результатов и высоким уровнем полученного качества зрения.

#### Литература

1. Костенев С.В., Черных В.В. Фемтосекундная лазерная хирургия: принципы и применение в офтальмологии. Новосибирск: Наука, 2012. 142 с.
2. Костин О.А., Ребриков С.В., Овчинников А.И., Степанов А.А. Фемтосекундные лазерные операции FLEx – первый опыт применения // Офтальмохирургия. 2013. № 1. С. 36–39.
3. Куликова И.Л. Состояние профиля роговичного клапана и объем эффективного стромального ложа при использовании механического кератома M2 // Повышение качества и доступности медицинской помощи — стратегическое направление развития здравоохранения: материалы 45-й межрег. науч.-практ. конф. Ульяновск: Артишок, 2010. С. 432–433.
4. Патева Т.З. Фемтолазерная коррекция миопии: дис. ... канд. мед. наук. М., 2012. 155 с.
5. Паштаев, Н.П., Патева Т.З. IntraLASIK: первые результаты лазерного кератомилеза с формированием роговичного

клапана при помощи фемтосекундного лазера у пациентов с миопией // Современные технологии катарактальной и рефракционной хирургии-2008: сб. науч. ст. М.: ФГУ МНТК «Микрохирургия глаза», 2008. С. 202–206.

6. Трубилин В.Н., Пожарицкий М.Д. Сравнительная оценка интра- и послеоперационных осложнений фемтоЛасик при использовании фемтосекундных лазеров Ziemer LDV и IntraLase FS на этапе формирования лоскута роговой оболочки // Катарактальная и рефракционная хирургия. 2011. Т. 11, № 1. С. 10–17.
7. Щуко А.Г., Писаревская О.В., Букина В.В., Юрьева Т.Н. Фемтосекундная экстракция лентикулы (FLEx): первые клинические результаты и технические сложности на этапе освоения метода // Современные технологии катарактальной и рефракционной хирургии: сб. науч. ст. 14-й науч.-практ. конф. с междунар. участием. М.: Офтальмология, 2013. С. 310–316.
8. Ahn H., Kim J.K., Kim C.K. [et al.]. Comparison of laser in situ keratomileusis flaps created by 3 femtosecond lasers and a microkeratome // The Journal of Cataract & Refractive Surgery (JCRS). 2011. Vol. 37, No. 2. P. 349–357.
9. Holzer M.P. Femtosecond laser-assisted corneal flap cuts: morphology, accuracy and histopathology // Invest. Ophthalmol. Vis. Sci. 2006. Vol. 47. P. 2828–2831.
10. Krueger R.R., Thornton I.L., Xu M. [et al.]. Rainbow glare as an optical side effect of IntraLASIK // Ophthalmology. 2008. Vol. 115, No. 7. P.1187–1195.
11. Montes-Mico R. Contrast sensitivity after LASIK flap creation with a femtosecond laser and mechanical microkeratome // The Journal of Cataract & Refractive Surgery (JCRS). 2007. Vol. 23. P. 188–192.
12. Murakami Y., Manche E.E. Comparison of intraoperative subtraction pachymetry and postoperative anterior segment optical coherence tomography of laser in situ keratomileusis flaps // The Journal of Cataract & Refractive Surgery (JCRS). 2011. Vol. 37, No. 10. P.1879–1883.
13. Netto M.V. Femtosecond laser and microkeratome corneal flaps: comparison of stromal wound healing and inflammation // J. Refract. Surg. 2007. Vol. 23. P. 667–676.
14. Von J.B., Kobnen T. Corneal architecture of femtosecond laser and microkeratome flaps imaged by anterior segment optical coherence tomography // The Journal of Cataract & Refractive Surgery (JCRS). 2009. Vol. 35, No. 1. P. 35–41.

Поступила в редакцию 03.06.2015.

#### SMILE – INNOVATIVE TECHNOLOGY IN REFRACTIVE SURGERY

O.V. Pysarevskaya<sup>1</sup>, A.G. Shchuko<sup>1-3</sup>, N.N. Yureva<sup>1-3</sup>

<sup>1</sup> Irkutsk Branch of S. Fyodorov Eye Microsurgery Federal State Institution (337 Lermontova St. Irkutsk 664033 Russian Federation),

<sup>2</sup> Irkutsk State Medical University (1 Krasnogo Vosstania St. Irkutsk 664003 Russian Federation), <sup>3</sup> Irkutsk Institute of Postgraduate Medical Education (100 m/d Ubileiny Irkutsk 664079 Russian Federation)

**Summary.** Two groups of patients with myopia were compared. The first one included 38 patients who had a surgery by the extraction of a lenticula through the small section (SMILE method), the second group consisted of 30 patients, they had the myopia correction by laser stromal keratomileusis (LASIK method) according to standard technology. The improvement of visual acuity was registered in both groups. Femtosecond laser enabled creating the superficial flap with the precise accuracy. Keratogram after the femtosecond actions were more regular feature and was noted for the obvious homogeneity. Personal satisfaction with the sense of vision after surgeries by SMILE method were higher than of those after excimer laser surgeries.

**Keywords:** femtosecond laser, laser-assisted in situ keratomileusis, small incision lenticule extraction.