

УДК 616.718.5/.6-001-089.84

DOI: 10.17238/PmJ1609-1175.2016.3.79-83

Интрамедуллярная фиксация при одноуровневых переломах обеих костей голени

Р.Е. Костив¹, Е.П. Костив², С.Л. Ем¹

¹ Владивостокская клиническая больница № 2 (690105, г. Владивосток, ул. Русская, 57),

² Тихоокеанский государственный медицинский университет (690650, г. Владивосток, пр-т Острякова, 2)

Представлены результаты лечения 39 пациентов с диафизарными переломами большеберцовой кости ниже истмальной зоны в сочетании с переломами малоберцовой кости. Использована технология закрытой репозиции отломков с последовательной интрамедуллярной фиксацией большеберцовой кости тиббиальным стержнем с блокированием и малоберцовой – титановым эластичным стержнем. Авторы отмечают хорошие отдаленные результаты при отсутствии инфекционных осложнений и несращений.

Ключевые слова: большеберцовая кость, малоберцовая кость, интрамедуллярный остеосинтез, титановый эластичный стержень.

Блокируемый интрамедуллярный остеосинтез давно служит золотым стандартом фиксации диафизарных переломов костей голени. Однако при лечении пациентов с переломами большеберцовой кости, локализующимися ниже истмальной зоны, существует ряд спорных моментов. Прежде всего возникает вопрос, какую роль в стабильности здесь играет малоберцовая кость:

- ◆ Осталась ли она интактной?
- ◆ Ее перелом произошел на одном уровне с переломом большеберцовой кости или нет?
- ◆ Выполнен ли остеосинтез малоберцовой кости и если да, то каким способом?
- ◆ Как при этом зафиксирован перелом большеберцовой кости?

Эти вопросы появляются в связи с тем, что при классическом блокируемом интрамедуллярном остеосинтезе низкого перелома большеберцовой кости возникает остаточная нестабильность на стержне, особенно если малоберцовая кость сломана на этом же уровне. И хотя мы не добиваемся при этом достижения абсолютной стабильности, но повысить степень относительной стабильности в подобных случаях необходимо с помощью ряда приемов. Среди них: введение стержней большого диаметра с расверливанием костномозгового канала, дистальное блокирование стержня дополнительными винтами, введенными под разными углами, а также применение отклоняющих (poller-screws) винтов. Сделать остеосинтез более стабильным можно и другим способом – зафиксировав сопутствующий перелом малоберцовой кости. Здесь и возникают основные противоречия. Всегда ли целесообразно и необходимо данное вмешательство? Что лучше: накостный остеосинтез малоберцовой кости пластиной с абсолютной стабильностью или интрамедуллярный остеосинтез тонким стержнем с относительной стабильностью?

Накостный остеосинтез малоберцовой иногда негативно сказывается на сращении большеберцовой кости, особенно в тех случаях, когда в результате жесткой фиксации создается «эффект распорки», который препятствует осевой динамизации [2, 5, 11]. Интрамедуллярная же фиксация малоберцовой кости может сопровождаться ее укорочением и миграцией стержня с перфорацией кожи. Оставляя малоберцовую кость без фиксации при низком переломе большеберцовой, мы увеличиваем риск потери коррекции в послеоперационном периоде (прежде всего, в сторону вальгусной деформации).

Цель исследования – улучшить результаты лечения пациентов с нестабильными диафизарными переломами обеих костей голени, локализующимися ниже истмальной зоны большеберцовой кости.

Материалы и методы

Начиная с 2011 г., на базе ВКБ № 2 при диафизарных переломах костей голени, локализующихся ниже истмальной зоны, применяется стандартный блокируемый интрамедуллярный остеосинтез большеберцовой кости с дополнительной интрамедуллярной фиксацией малоберцовой кости. Последняя осуществляется с помощью титановых эластичных стержней (TEN – Titanium Elastic Nail). За 2011–2014 гг. пролечено 39 пациентов (27 мужчин и 12 женщин) 18–49 лет. Локализация переломов большеберцовой кости соответствовала уровню средней и нижней трети, переломы малоберцовой кости располагались на том же уровне и носили оскольчатый или фрагментарный характер. В соответствии с универсальной классификацией М. Мюллера, 16 переломов относились к повреждениям типа А, 19 – к повреждениям типа В и 4 – к повреждениям типа С.

Операцию выполняли под общей или спинномозговой анестезией. В положении пациента на спине проводили закрытую репозицию отломков большеберцовой кости ручным способом с созданием упора

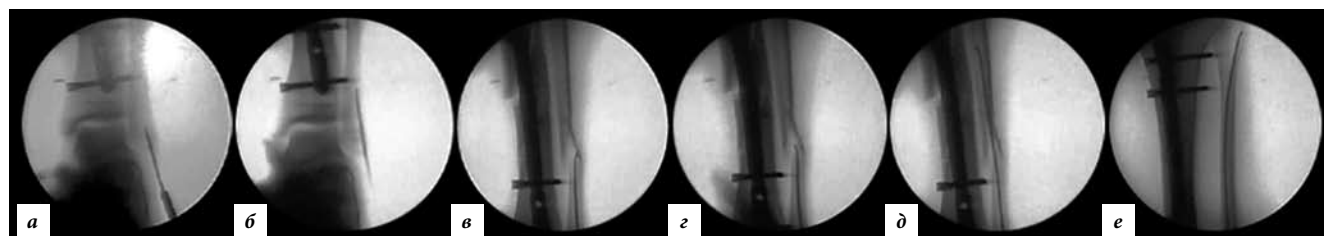


Рис. 1. Этапы введения эластичного стержня:

а – вскрытие костно-мозгового канала; *б* – введение стержня в дистальный отломок малоберцовой кости; *в* – стержень заведен до места перелома; *г* – прохождение места перелома; *д* – стержень заведен в центральный отломок; *е* – окончательный вид фиксации. ЭОП-контроль.

в подколенной области при сгибании колена до 80–90°. Для рентгенологического контроля использовался электронно-оптический преобразователь. Основной этап вмешательства сводился к фиксации отломков большеберцовой кости интрамедуллярным стержнем с блокированием. При стандартном доступе, обеспечивающем возможность заведения стержня, шилом открывали костномозговой канал под собственной связкой надколенника, отводя ее латерально, и вводили проводник до упора в метафиз дистального отломка, по которому пробивали тибиальный стержень соответствующей длины и диаметра. При устранении всех смещений большеберцовой кости, как правило, происходило восстановление оси и малоберцовой кости. Окончательное введение и блокировка тибиального стержня обеспечивали ее устойчивость, достаточную для интрамедуллярной фиксации закрытым способом. После снятия направляющей конструкции с тибиального стержня облегчались доступ и репозиционные маневры на малоберцовой кости. Для введения стержня осуществлялся продольный доступ от верхушки наружной лодыжки на 1 см в дистальном направлении. Через верхушку шилом формировался канал, через который в дистальный отломок внедрялся стержень. Изогнутый незаостренный кончик стержня в виде щупа продвигался вращательными и поступательными движениями через место перелома до погружения в губчатую кость метафиза головки малоберцовой кости (рис. 1).

Использовались различные имплантаты: тибиальные стержни ChM, DC, Synthes и Trauson, эластичные стержни диаметром от 2,5 до 4 мм (с шагом по 0,5 мм и стандартной длиной 400 мм), FlexNail “SBI”, TEN “Synthes”. Окончательный диаметр стержня подбирали на операции по рентгенологической картине. Длина определялась самопроизвольно: после введения выступающий конец стержня загибали и скусывали или просто скусывали и устанавливали концевой колпачок (если предусмотрено производителем) для предотвращения миграции (рис. 2).

Послеоперационный режим для пациентов наряду с рекомендациями по физиотерапии заключался в ходьбе на костылях, соблюдении стандартной схемы с дозированной ранней тензометрической нагрузкой на поврежденную конечность с усилием 10–20 кг в течение 1,5–2 месяцев [1]. По окончании данного периода

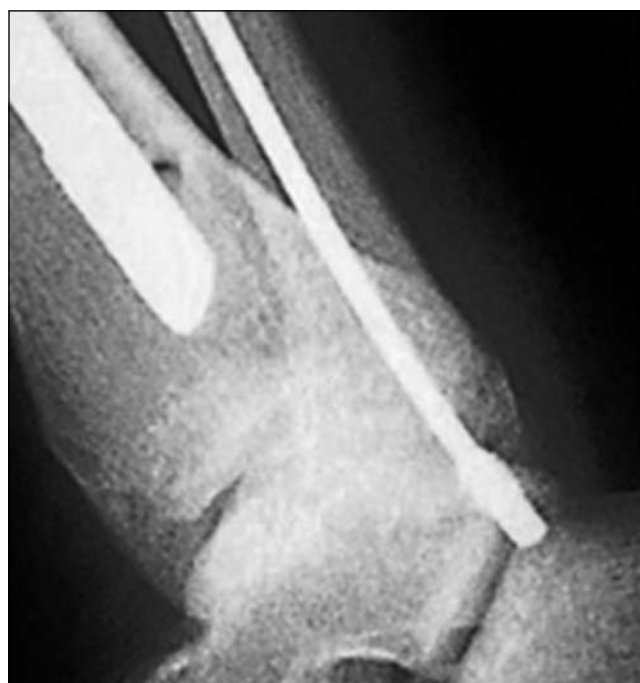

Рис. 2. Выступающий конец стержня фиксирован концевым колпачком для предотвращения миграции.

выполняли динамизацию стержня и разрешали полную нагрузку с возможностью пользоваться тростью 2–4 недели. У двух человек с поперечными переломами типа А3 динамизация не потребовалась, так как был выполнен компрессионный остеосинтез, и им разрешили полную нагрузку через месяц после операции. Сращение перелома оценивали с помощью рентгенографии в передне-задней и боковой проекциях через 4, 8, 14 и 20 недель после операции и в отдаленном периоде (перед удалением металлоконструкций), как правило, через 1,5–2 года.

Результаты исследования

Отслежены результаты в срок от 6 до 12 месяцев после операции у 32 пациентов (рис. 3–5). Инфекционных осложнений не зарегистрировано. Сращение переломов через 3–5 месяцев зафиксировано в 31 наблюдении. В одном случае имело место замедление консолидации большеберцовой кости (до 12 месяцев при контрольных рентгенологических исследованиях прослеживалась зона перелома), перелом малоберцовой кости

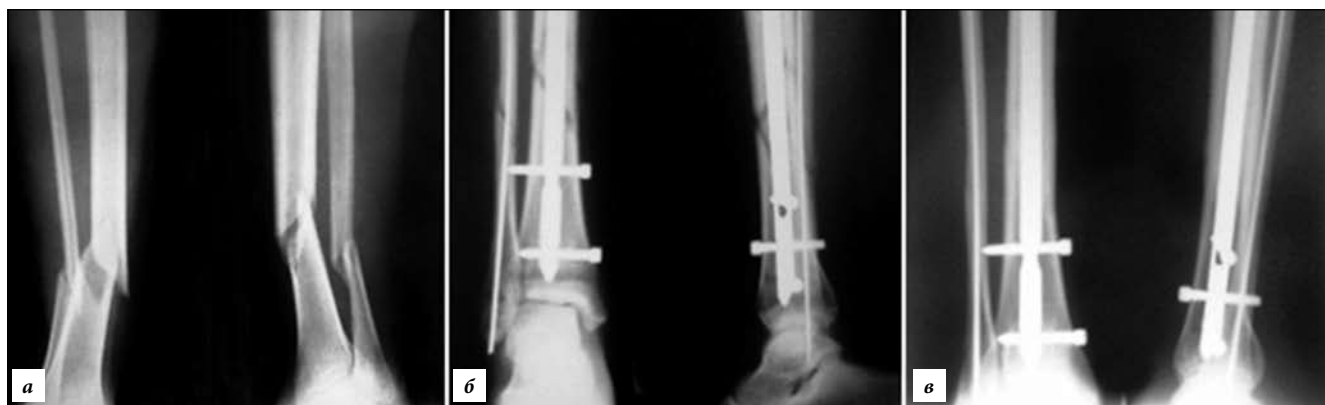

Рис. 3. Пациентка М., 29 лет, косой перелом обеих костей голени ниже истмальной части на одном уровне – 42 А2. На 4-е сутки выполнен интрамедуллярный остеосинтез большеберцовой кости тибиальным стержнем и малоберцовой кости – эластичным титановым стержнем (рентгенография):

а – до операции; б – сразу после операции; в – консолидация через 16 недель после операции.

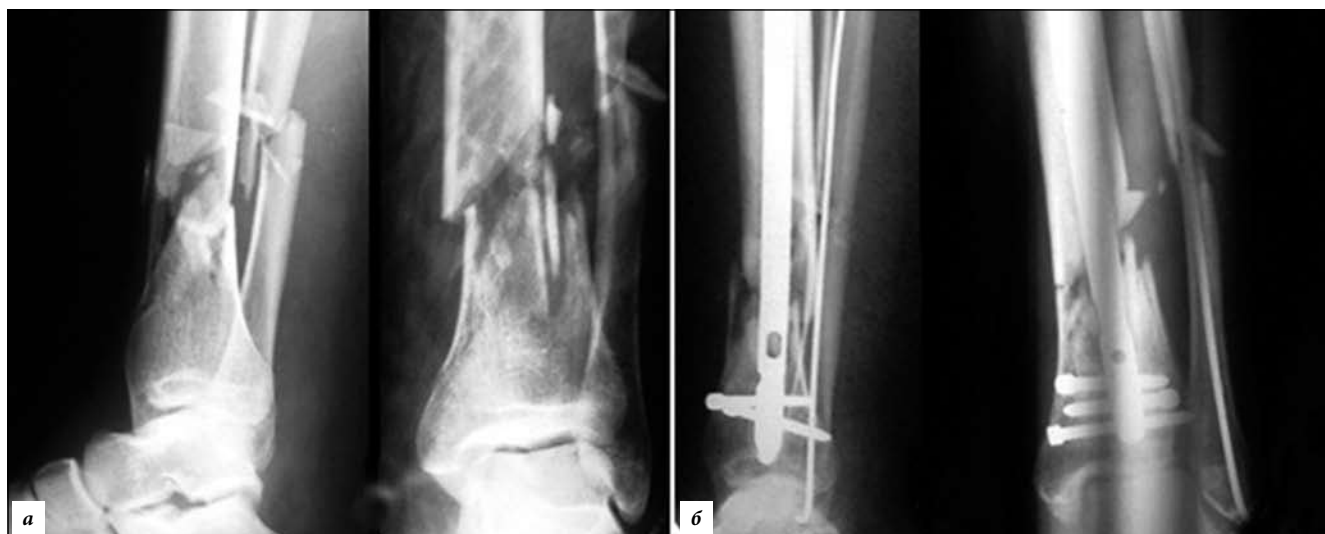

Рис. 4. Пациент С., 44 лет, закрытый оскольчатый перелом костей голени – 42 В3. Интрамедуллярная фиксация обеих костей выполнена на 7-е сутки (рентгенография):

а – до операции; б – сразу после операции.

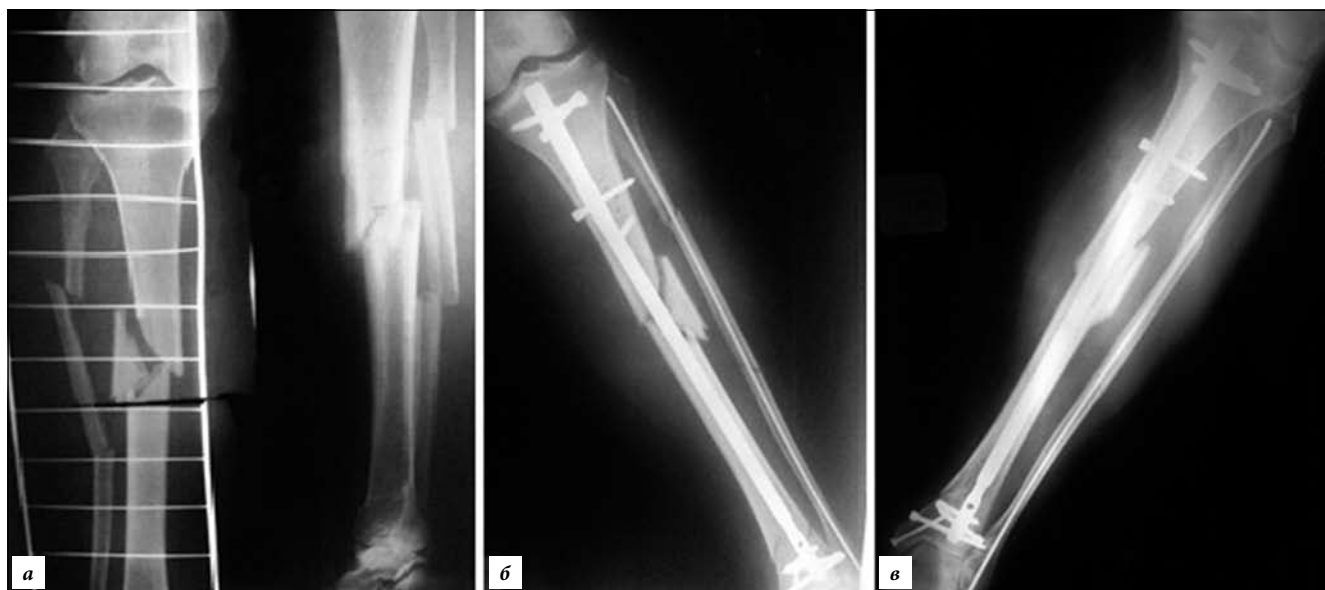

Рис. 5. Пациент А., 70 лет, фрагментарный перелом обеих костей голени – 42 В2 и 43 А1 (фрагмент малоберцовой кости локализован на уровне диафизарного перелома). Интрамедуллярный остеосинтез обеих костей голени (рентгенография):

а – до операции; б – сразу после операции; в – консолидация через 16 недель после операции.

сросся через 3 месяца, но клинические проявления замедленного сращения, при этом отсутствовали.

В двух случаях зафиксирована миграция стержня из малоберцовой кости, которая выражалась в раздражении мягких тканей концом стержня изнутри, появлению в месте доступа гиперемии, что потребовало удаления конструкции в ранние сроки.

Обсуждение полученных данных

Малоберцовая кость при переломе большеберцовой повреждается в 75–85 % случаев [5]. Роль ее в стабильности диафизарных переломов костей голени остается до конца не определенной. Следует отметить, что клинические и экспериментальные исследования по данной теме в большинстве своем принадлежат зарубежным авторам.

Оставлять перелом малоберцовой кости по умолчанию нефиксированным, поскольку роль ее в стабильности голени незначительна, не совсем корректно. К такому выводу пришли O. Vöstmán et al. [5], отметив большой процент ее несращений. В ретроспективном исследовании на основе анализа 147 переломов костей голени, пролеченных с помощью интрамедуллярной фиксации стержнем Кюнчера, отмечено 5,4 % несращений переломов малоберцовой кости, локализовавшихся в средней и нижней трети диафиза.

Насколько эффективна стабилизирующая роль накостной фиксации сообщили A. Kumar et al. [8], проведя экспериментальное исследование на модели перелома нижней трети обеих костей голени с фиксацией тиббиальным стержнем и блокированием. Отмечена большая устойчивость к ротационным нагрузкам у препаратов с фиксированной малоберцовой костью, но только при небольшом ротационном усилии – 0,56 Н/м. При увеличении нагрузки до 1,68–4,52 Н/м различия в жесткости исчезали.

В похожей работе P.M. Morin et al. [9] сделали вывод о несущественной роли накостной фиксации переломов малоберцовой при интрамедуллярном остеосинтезе большеберцовой кости. Авторы моделировали переломы нижних третей большеберцовой и малоберцовой костей на одном уровне. Большеберцовые переломы были фиксированы интрамедуллярным блокируемым стержнем на всех сегментах, после чего образцы разделены на две группы – с фиксацией малоберцовой кости пластиной и без нее. Каждый образец был подвергнут аксиальным и ротационным нагрузочным тестам. В результате статистически значимая разница зарегистрирована только при ротационных нагрузках и составила всего 1,1°.

Клинические исследования также не подтвердили преимуществ накостной фиксации переломов малоберцовой кости, а иногда свидетельствовали и о ее негативном эффекте. Так, R. Attal et al. [2] пролечили 180 человек с диафизарными переломами костей голени

с помощью интрамедуллярной фиксации стержня-ми Expert “Synthes”. В течение года в 9,7 % закрытых и 18,2 % открытых переломах отмечен высокий уровень замедленной консолидации. При этом у пациентов с переломом малоберцовой кости, зафиксированным накостной пластиной, риск замедленной консолидации перелома большеберцовой кости оказался в 8 раз выше, чем без фиксации.

Те же авторы по материалам эксперимента сделали вывод о незначительной роли накостной фиксации переломов малоберцовой кости при интрамедуллярном остеосинтезе большеберцовой кости [3]. Ими на моделях трупных сегментов нижних конечностей была изучена зависимость жесткости фиксации переломов костей голени от ротационных воздействий. Перелом моделировали путем остеотомии на одном уровне, после чего выполнялась фиксация большеберцовой кости стержнями с расщеплением и двумя способами дистальной блокировки – двухплоскостной и многоплоскостной. Соответственно, в каждой группе наблюдения малоберцовая кость фиксировалась накостной пластиной, либо была оставлена нефиксированной. Все образцы подвергались ротационным воздействиям при константной аксиальной нагрузке. В результатах в группе сегментов с многоплоскостной блокировкой стержня отмечена значительно большая ротационная стабильность, чем в группе двухплоскостной блокировки стержней. Фиксация перелома малоберцовой кости пластиной незначительно увеличивала ротационную стабильность при двухплоскостной блокировке и никак не влияла на жесткость фиксации при многоплоскостной блокировке.

В проспективном сравнительном рандомизированном исследовании двух групп пациентов с переломами диафизарной части голени, пролеченных интрамедуллярным и накостным остеосинтезом, H.A. Vallier H.A et al. [11] отметили тенденцию к замедленному сращению большеберцовой кости в случаях с сопутствующей фиксацией малоберцовой кости пластиной. В группе с интрамедуллярным остеосинтезом зафиксировано 23 % послеоперационных смещений (в основном – вальгусная деформация более 5°), против 8,3 % в группе накостного остеосинтеза. При этом около 85 % всех вальгусных деформаций произошли при интрамедуллярном остеосинтезе без дополнительной фиксации перелома малоберцовой кости. В выводах авторы указали, что фиксация малоберцовой кости способствует репозиции и удержанию отломков большеберцовой кости при интрамедуллярном остеосинтезе, но влияние ее на сращение большеберцовой кости требует дальнейшего изучения.

Исходя из предположения о позитивной роли фиксации перелома малоберцовой кости, P. Vonnevialle et al. [4] проведено проспективное когортное многоцентровое исследование 142 случаев

внесуставных дистальных переломов костей голени. Перелом большеберцовой кости был фиксирован различными способами (интрамедуллярный, накостный, чрескостный остеосинтез). Из них в 61 % наблюдений перелом малоберцовой не фиксировался, в 30 % наблюдений выполнен накостный остеосинтез, в 9 % – внутрикостный. В результате нефиксированный перелом малоберцовой кости завершился развитием ложного сустава у 4,7 % пациентов. В основном фиксация малоберцовой кости способствовала лучшей стабильности и коррекции осевых смещений большеберцовой.

Полученные результаты подкрепляют предположение о возможной позитивной роли интрамедуллярной фиксации перелома малоберцовой кости при повреждениях обеих костей голени. Представляется перспективной возможность придать большую стабильность остеосинтезу за счет дополнительной динамической фиксации малоберцовой кости интрамедуллярным стержнем. Так, здесь предложен новый имплантат для интрамедуллярной фиксации – гвоздь-винт, который представляет собой гибкий стержень диаметром 2–3 мм с выступающей головкой (резьбовой частью), которая после внедрения нивелирует основные осложнения интрамедуллярной фиксации малоберцовой кости: ротационную подвижность дистального отломка и миграцию стержня с угрозой перфорации кожи в области наружной лодыжки [10].

Аналогичный принцип использовали J.M. Evans et al. [7] при плохом состоянии кожных покровов в латеральной области голени. Ими представлены результаты лечения 38 пациентов с переломами пилона в сочетании с надсиндесмозным повреждением малоберцовой кости, перелом которой фиксировали интрамедуллярно длинным 3,5-миллиметровым винтом или 2,5-миллиметровой спицей. Условие фиксации: наличие кортикального контакта между отломками (не менее 50 % площади для предотвращения укорочения малоберцовой кости). Смещения до трех градусов считались допустимыми. Во всех случаях было достигнуто сращение. D. Dombroski et al. [6] при таких повреждениях применяли для фиксации малоберцовой кости проводник из набора для остеосинтеза плечевой кости.

Заключение

Полученные результаты демонстрируют большую стабильность при остеосинтезе переломов обеих костей голени, локализующихся ниже истмальной зоны диафиза большеберцовой кости. У пациентов появляется возможность более ранней нагрузки оперированной конечности. Отсутствие таких послеоперационных осложнений как несращение, инфекция, потеря коррекции, а также малоинвазивность вмешательства делают эту методику перспективной для применения в клинической практике.

Литература

1. Лузянин В.Б., Колчанов С.Н., Филипченков Л.С. [и др.]. Дозированная тензометрическая нагрузка в восстановительном лечении больных с переломами голени. // Тихоокеанский медицинский журнал. 2003. № 3. С. 48–50.
2. Attal R., Hansen M., Kirjavainen M. [et al.]. A multicentre case series of tibia fractures treated with the Expert Tibia Nail (ETN) // Arch. Orthop. Trauma Surg. 2012. Vol. 132, No. 7. P. 975–984.
3. Attal R., Maestri V., Doshi H.K. [et al.]. The influence of distal locking on the need for fibular plating in intramedullary nailing of distal metaphyseal tibiofibular fractures // Bone Joint J. 2014. Vol. 96, No. 3. P. 385–389.
4. Bonneville P., Lafosse J.M., Pidhorz L. [et al.]. Distal leg fractures: How critical is the fibular fracture and its fixation? // Orthop. Traumatol. Surg. Res. 2010. Vol. 96, No. 6. P. 667–673.
5. Böstman O., Kyrö A. Delayed union of fibular fractures accompanying fractures of the tibial shaft. // J. Trauma. 1991. Vol. 31, No. 1. P. 99–102.
6. Dombroski D., Scolaro J.A., Pulos N. [et al.]. Fibula fracture stabilization with a guide wire as supplementary fixation in tibia fractures. // The American Journal of Orthopedics. 2012. Vol. 41, No. 5. P. 209–212.
7. Evans J.M., Gardner M.J., Brennan M.L. [et al.]. Intramedullary fixation of fibular fractures associated with pilon fractures. // J. Orthop. Trauma. 2010. Vol. 24, No. 8. P. 491–494.
8. Kumar A., Charlebois S.J., Cain E.L. [et al.]. Effect of fibular plate fixation on rotational stability of simulated distal tibial fractures treated with intramedullary nailing // J. Bone Joint Surg. Am. 2003. Vol. 85, No. 4. P. 604–608.
9. Morin P.M., Reindl R., Harvey E.J. [et al.]. Fibular fixation as an adjuvant to tibial intramedullary nailing in the treatment of combined distal third tibia and fibula fractures: a biomechanical investigation // The Canadian Journal of Surgery. 2008. Vol. 51, No. 1. P. 45–50.
10. Practice of intramedullary locked nails / Leung K.S., Taglang G., Schnettler R. Springer, 2006. 308 p.
11. Vallier H.A., Cureton B.A., Patterson B.M. Randomized, prospective comparison of plate versus intramedullary nail fixation for distal tibia shaft fractures. // J. Orthop. Trauma. 2011. Vol. 25, No. 12. P. 736–741.

Поступила в редакцию 24.12.2015.

INTRAMEDULLARY FIXATION FOR FRACTURES OF BOTH BONES OF SIBLING SHIN

R.E. Kostiv¹, E.P. Kostiv², S.L. Em¹

¹ 2 Vladivostok Clinical Hospital (57 Russkaya St. Vladivostok 690105 Russian Federation), ² Pacific State Medical University (2 Ostryakova Ave. Vladivostok 690650 Russian Federation)

Objective. The research objective is to improve the treatment of the unstable shaft fractures of a lower leg.

Methods. We treated 39 patients aged from 18 to 49. Localization of tibia fractures corresponded to the level of the middle and lower thirds of the fractures of the fibula were placed on the same level and were splintered or fragmented. We used a standard blocking intramedullary osteosynthesis of the tibia with additional intramedullary fixation of the fibula TEN (titanium elastic nail).

Results. We tracked results in a period of 6 to 12 months after surgery in 32 patients. Infectious complications were not registered. Fracture healing in 3–5 months recorded in the 31 cases.

Conclusions. These results demonstrate greater stability in the osteosynthesis of fractures of both bones of the lower leg, below istmalnoy localized area of the tibial shaft.

Keywords: tibia, fibula, intramedullary osteosynthesis, titanium elastic nail.