

УДК 617.741-004.1-089-085.33

DOI: 10.17238/PmJ1609-1175.2016.3.15-17

Эффективность различных схем антибиотикопрофилактики у пациентов, оперирующихся по поводу катаракты

Е.В. Елисеева¹, Г.А. Федяшев^{1,2}¹ Тихоокеанский государственный медицинский университет (690950, г. Владивосток, пр-т Острякова, 2),² Приморский центр микрохирургии глаза (690088, г. Владивосток, ул. Борисенко, 100е)

Проведен сравнительный анализ состава микрофлоры глазной поверхности при местной и системной антибиотикопрофилактике у пациентов, оперирующихся по поводу катаракты. В исследование включено 185 человек (246 глаз) 45–85 лет, прооперированных по поводу катаракты. 92 пациентам до операции выполняли инстилляцию левофлоксацина, 93 пациента дополнительно получали фторхинолоны системно. Анализ изменений микробиологической обсемененности конъюнктивы показал отрицательное значение абсолютного прироста (убыль) в обеих группах наблюдения. У пациентов, получавших комплексную антибиотикопрофилактику, темп убыли был достоверно выше (в 1,8 раза).

Ключевые слова: хирургия катаракты, антибактериальное сопровождение, фторхинолоны.

Наиболее частой причиной эндофтальмита после операций по поводу катаракты является бактериальная флора конъюнктивы и век [1, 4, 6, 7]. Даже при отсутствии клиники воспалительного процесса потенциальные возбудители инфекции обнаруживаются в мазках с конъюнктивы в 47–78%, а с кожи век – в 100% случаев [6–8, 13]. Все эти микроорганизмы, имея возможность попасть внутрь глаза во время вмешательства, представляют потенциальную опасность как источник послеоперационных инфекционных осложнений. Назначение антибиотиков широкого спектра действия на короткий срок перед операцией – наиболее распространенный метод профилактики подобных осложнений [1, 2, 4, 5, 8, 9].

Ряд исследований свидетельствует в пользу эффективности применения капельных форм антибактериальных препаратов в течение короткого (2–3 дня) предоперационного периода [3, 4, 9, 11]. Системное применение антибактериальных препаратов в офтальмологической практике ранее было не распространено вследствие наличия гематоофтальмического барьера и невозможности из-за этого создания достаточной концентрации препарата в тканях глаза [5, 9, 11]. Однако в последние годы появилось большое количество публикаций, в которых говорится об успешном системном применении фторхинолонов в периоперационном сопровождении хирургии катаракты. Так, J.M. George et al. [5] и V. Ishida et al. [7] показали, что концентрация левофлоксацина в течение 12 часов после принятия внутрь в передней камере глаза превышает концентрацию, необходимую для ингибирования жизнедеятельности грамм-положительных и грамм-отрицательных микроорганизмов на 90%. Описанные результаты рассматриваются авторами как основание для применения данной схемы введения с целью профилактики послеоперационных инфекционных осложнений [3, 5, 11–13].

Федяшев Глеб Арнольдович – канд. мед. наук, заместитель главного врача ПЦМГ по лечебной работе, ассистент кафедры офтальмологии и оториноларингологии ТГМУ; e-mail: fediashev@mail.ru

Цель настоящей работы – сравнительный анализ состава микрофлоры глазной поверхности при местной и системной антибиотикопрофилактике фторхинолонами у пациентов, оперирующихся по поводу катаракты.

Материал и методы

В исследование включено 185 пациентов (246 глаз) 45–85 лет с помутнением хрусталика, прооперированных в ПЦМГ с декабря 2014 по июнь 2015 г. Представители 1-й группы – 92 пациента (123 глаза) – получали инстилляцию левофлоксацина (0,5%) 4 раза в день в течение 3 дней до операции. Во 2-й группе – 93 пациента (123 глаза) – дополнительно к инстилляциям фторхинолоны применялись системно: внутрь, 500 мг/сутки. Группы были сопоставимы по полу, возрасту и степени зрелости катаракты.

Критерии исключения из исследования: наличие острых или обострение хронических инфекционных процессов на момент операции, ранее проведенные хирургические вмешательства на оперируемом глазу, прием антибиотиков менее чем за три недели до операции, аллергические реакции на любые антибактериальные препараты и йод.

Хирургическое лечение во всех случаях осуществлялось по технологии малых разрезов: ультразвуковая факоэмульсификация через роговичный доступ шириной 2,2 мм с одномоментной имплантацией гидрофобной интраокулярной линзы производства фирмы Alcon (США): AcrySof Single-Piece Natural (SN60AT) либо AcySof IQ (SN60WF). Выбор данных моделей линз обусловлен низкой вероятностью образования микробных сообществ (биопленок) на их поверхности. Перед основными этапами операции кожа век и периорбитальной области обрабатывалась 10% раствором повидон-йода, полость конъюнктивы промывалась 5% повидон-йодом, контакт которого со слизистой оболочкой составлял 2 мин.

Выполнены четыре этапа микробиологических исследований содержимого конъюнктивального мешка глаз, подвергшихся хирургическому вмешательству: 1) до начала антибактериальной подготовки (за 7–10 дней до операции), 2) за несколько часов до операции, 3) после завершения хирургического вмешательства и 4) через 4–5 дней после него.

Для анализа изменений микробиологической обсемененности был сделан расчет показателей динамических рядов: абсолютного прироста/убыли и темпа прироста/убыли [2]. Абсолютный прирост/убыль ($\Delta_{\text{баз}}$) демонстрирует скорость процесса и рассчитывается как разность между настоящим (γ_i) и базовым (γ_e) показателями:

$$\Delta_{\text{баз}} = \gamma_i - \gamma_e.$$

Темп прироста ($T_{\text{п}}$) определяется как отношение абсолютного прироста данного уровня к предыдущему, или базовому:

$$T_{\text{п}} = (\gamma_i - \gamma_e) / \gamma_e \times 100\%.$$

За γ_e была принята доля положительных результатов (%) на 1-м этапе микробиологического исследования, а за γ_i – доля положительных результатов (%) на 3-м этапе микробиологического исследования.

Результаты исследования

В большинстве случаев несмотря на отсутствие клинических симптомов воспаления переднего отдела глазного яблока до начала антибиотикопрофилактики, посев оказался положительным в 61,8% наблюдений (152 глаза): 1-я группа – 60,9% (75 глаз), 2-я группа – 62,6% (77 глаз). Чаще всего – 68 случаев – высевался *Staphylococcus epidermidis*, относящийся к условно-патогенной микрофлоре. Относительно часто – 44 случая – высевался *Staphylococcus aureus*. Иногда обнаруживались непатогенные микроорганизмы: споровая палочка (2 случая), дифтероиды (2 случая) и *Serratia saprophyticus* (1 случай). Неожиданным оказалось обнаружение в посевах содержимого конъюнктивальной полости *Enterococcus faecalis* (11 случаев), *Streptococcus*

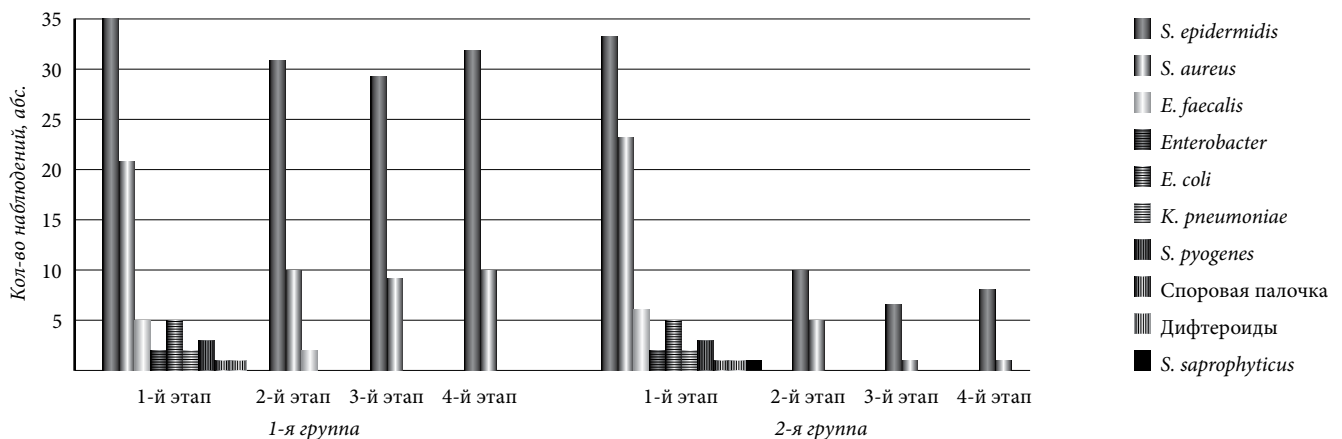


Рис. Динамика спектра микроорганизмов в ходе антибиотикопрофилактики.

Таблица 1

Спектр микроорганизмов, полученных из конъюнктивальной полости до антибиотикопрофилактики

Микроорганизм	Частота выделения			
	1-я группа		2-я группа	
	абс.	%	абс.	%
<i>S. epidermidis</i>	35	46,7	33	42,8
<i>S. aureus</i>	21	28,0	23	29,9
<i>E. faecalis</i>	5	6,7	6	7,8
<i>Enterobacter</i>	2	2,7	2	2,6
<i>E. coli</i>	5	6,7	5	6,5
<i>K. pneumoniae</i>	2	2,6	2	2,6
<i>S. pyogenes</i>	3	4,0	3	3,9
Споровая палочка	1	1,3	1	1,2
Дифтероиды	1	1,3	1	1,2
<i>S. saprophyticus</i>	0	0	1	1,2

pyogenes (6 случаев), *Enterobacter cloacae* (4 случая), *Escherichia coli* (10 случаев) и *Klebsiella pneumoniae* (4 случая). Только в 38,2% случаев (94 глаза) посев оказался стерильным (табл. 1).

Перед операцией у пациентов 1-й группы результат микробиологического исследования был положительным в 35% случаев (43 глаза): выделены грамположительные кокки *S. epidermidis* (31 глаз) и *S. aureus* (10 глаз), а также *E. faecalis* (2 глаза). По завершении вмешательства рост микроорганизмов определялся в 30,1% случаев (38 глаз): микрофлора была представлена эпидермальным (29 глаз) и золотистым (9 глаз) стафилококками. На 4–5-й день после операции среднее количество положительных проб в 1-й группе было сопоставимо с таковым на 3-м этапе исследования (рис.).

Во 2-й группе в день операции микроорганизмы выделены в 12,2% наблюдений (15 глаз): *S. epidermidis* определялся в 10, а *S. aureus* – в 5 случаях. По завершении операции количество положительных проб составило 6,5%: в 7 случаях определился эпидермальный, в 1 случае – золотистый стафилококк, остальные мазки оказались стерильными. Тот же уровень

Таблица 2

Динамика микробиологической обсемененности содержимого конъюнктивального мешка

Группа	γ_e	γ_i	$\Delta_{\text{баз}}$	T_n
1-я	60,9	30,1	-30,8	-50,6
2-я	62,6	6,5	-56,1	-89,6

обсемененности зарегистрирован и на 4–5-й день после вмешательства (рис.).

Изменение уровня микробиологической обсемененности, рассчитанное на основе динамических рядов, демонстрировало те же тенденции: отрицательные показатели абсолютного прироста (убыль) в обеих группах. При комбинированной схеме антибиотикопрофилактики уменьшение микробной обсемененности конъюнктивы (темп прироста) было в 1,8 раза выше, чем в группе пациентов, получающих фторхинолоны только в инстилляциях (табл. 2).

Обсуждение полученных данных

Исследование показало значительное снижение частоты микробной обсемененности конъюнктивы на фоне антибиотикопрофилактики в обеих группах наблюдения. Системное применение фторхинолонов в сочетании с инстилляциями за три дня до операции приводит к более значимому снижению доли положительных результатов микробиологических исследований. Использование антисептика повидон-йода на начальном этапе вмешательства давало возможность дополнительно уменьшить количество положительных посевов в обеих группах. Данные факты позволяют говорить о значительном снижении вероятности микробной контаминации полости глаза во время операции по поводу катаракты при системном использовании фторхинолонов.

Немаловажным фактором риска инфекционных осложнений является недостаточная герметичность основного и/или вспомогательного разрезов, что может способствовать попаданию содержимого конъюнктивального мешка в переднюю камеру глаза в раннем послеоперационном периоде, что особенно актуально при выполнении «чисто роговичных» разрезов без дополнительной шовной герметизации [10]. Системное применение антибактериальных препаратов на протяжении 5 дней после вмешательства обуславливало более низкий уровень обсемененности конъюнктивы, что значительно уменьшало вероятность инвазии микроорганизмов при недостаточной герметичности роговичного тоннеля в послеоперационном периоде.

References

1. Kalinin O.B., Eliseeva E.V., Shevtsov V.D., Chanyshv A.I. Prevention of infection at the surgical planned laparoscopic cholecystectomy // Pacific Medical Journal. 2009. No. 4 (appx.). P. 60–61.

2. Public health, health economics: textbook [2 vol.] / edited by V.Z. Kucherenko. M.: GEOTAR-Media, 2013.

3. Chung J.L., Lim E.H., Song S.W. [et al.]. Comparative intraocular penetration of 4 fluoroquinolones after topical instillation // Cornea. 2013. Vol. 32, No. 7. P. 1046–1051.

4. Gentile R.C., Shukla S., Shah M. [et al.]. Microbiological spectrum and antibiotic sensitivity in endophthalmitis: a 25-year review // Ophthalmology. 2014. Vol. 121, No. 8. P. 1634–1642.

5. George J.M., Fiscella R., Blair M. [et al.]. Aqueous and vitreous penetration of linezolid and levofloxacin after oral administration // J. Ocul. Pharmacol. Ther. 2010. Vol. 26, No. 6. P. 579–586.

6. Gower E.W., Keay L.J., Stare D.E. [et al.]. Characteristics of endophthalmitis after cataract surgery in the United States medicare population // Ophthalmology. 2015. Vol. 122, No. 8. P. 1625–1632.

7. Ishida M., Kataoka T., Niwa K. [et al.]. Efficient penetration into aqueous humor by administration of oral and topical levofloxacin // Ocul. Pharmacol. Ther. 2011. Vol. 27, No. 3. P. 247–250.

8. Kessner R., Golan S., Barak A. Changes in the etiology of endophthalmitis from 2003 to 2010 in a large tertiary medical center // Eur. J. Ophthalmol. 2014. Vol. 24, No. 6. P. 918–924.

9. Matsuura K., Mori T., Miyamoto T. [et al.]. Survey of Japanese ophthalmic surgeons regarding perioperative disinfection and antibiotic prophylaxis in cataract surgery // Clin. Ophthalmol. 2014. Vol. 29, No. 8. P. 2013–2018.

10. May W.N., Castro-Combs J., Kashiwabuchi R.T. [et al.]. Sutured clear corneal incision: wound apposition and permeability to bacterial-sized particles // Cornea. 2013. Vol. 32. P. 319–325.

11. Niyadurupola N., Astbury N. Endophthalmitis: controlling infection before and after cataract surgery // Community Eye Health. 2008. Vol. 21, No. 65. P. 9–10.

12. Sakamoto H., Sakamoto M., Hata Y. [et al.]. Aqueous and vitreous penetration of levofloxacin after topical and/or oral administration // Eur. J. Ophthalmol. 2007. Vol. 17, No. 3. P. 372–376.

13. Vaziri K., Schwartz S.G., Kishor K., Flynn, Y.W.Jr. Endophthalmitis: state of the art // Clin. Ophthalmol. 2015. Vol. 9. P. 95–108.

Поступила в редакцию 24.04.2016.

ANTIBIOTIC TREATMENT IN PATIENTS WITH CATARACT SURGERY

E.V. Eliseeva¹, G.A. Fedyashev^{1,2}

¹ Pacific State Medical university (2 Ostryakova Ave. Vladivostok 690950 Russian Federation), ² Primorsky center of eye microsurgery (100e Borisenko St. Vladivostok 690088 Russian Federation)

Objective. Comparative analysis of bacterial population content of eye surface at local and systematic antibiotic treatment with fluoroquinolones in patients with cataract surgery.

Methods. The study included 185 patients (246 eyes) aged from 45 to 85 after cataract surgery. 92 patients got instillation of levofloxacin (0.5%) 4 times per day during 3 days before the surgery, 93 patients got add-on fluoroquinolones systematically: orally, 500 mg/day. During the study it was conducted four stages of microbial examinations of conjunctival sac content: before the antibacterial treatment, in several hours before the surgery, after the surgery, and in 4–5 days after the surgery.

Results. Analysis of changes in the microbial contamination of the conjunctiva in the background of antibiotic prophylaxis, showed a negative value of the absolute increase (decrease) in both groups. Patients who received antibiotic prophylaxis the decrease rate was significantly higher (1.8 times).

Conclusions. There is every reason to use the antibiotic scheme with the use of fluoroquinolones for systemic perioperative support cataract surgery in patients with a high risk of infectious complications.

Keywords: cataract surgery, antibiotic treatment, fluoroquinolones.

Pacific Medical Journal, 2016, No. 3, p. 15–17.