

УДК 617.758.1-089.844

DOI: 10.17238/PmJ1609-1175.2016.3.70-71

## Клиническая эффективность модифицированной миопластики экстраокулярных мышц

Л.В. Алишунин

Приморский центр микрохирургии глаза (690088, г. Владивосток, ул. Борисенко, 100е)

На 32 пациентах с содружественной монолатеральной интропией оценивалась эффективность модифицированной миопластики внутренней прямой мышцы «косящего» глаза. Применение нового метода хирургической коррекции косоглазия с девиацией 15–17° позволяло устранить дефект и уменьшить количество оперируемых мышц. При углах девиации более 17° миопластику требовалось сочетать с одномоментным «усилением» мышцы-антагониста.

**Ключевые слова:** косоглазие, хирургическое лечение, угол девиации.

Хирургическое лечение – единственный способ исправления косоглазия с большим углом девиации. В современной офтальмологии золотым стандартом операций, ослабляющих действие экстраокулярных мышц, является рецессия «косящей» мышцы. Однако данное вмешательство имеет ограничение по объему и, следовательно, по оказываемому эффекту. При коррекции девиации на 15 градусов и более производится вмешательство на нескольких мышцах и в несколько этапов [2, 4, 8]. Также используются различные методы миотомии, миопластики и тенотомии с более выраженным ослабляющим эффектом [1, 5, 7]. Данные хирургические пособия не получили широкого распространения, так как либо сложны в исполнении, либо нарушают принципы офтальмодинамики – приводят к смещению мышечной плоскости, обуславливая появление вертикальной или циклодевиации и могут спровоцировать астигматизм [6]. С учетом вышеприведенных обстоятельств была разработана модификация миопластики экстраокулярной мышцы, при которой не меняется место крепления мышцы к склере, не происходит смещения мышечной плоскости и не нарушается прочная связь мышцы с глазным яблоком [3].

Цель настоящего исследования – оценить клиническую эффективность модифицированной миопластики в лечении косоглазия.

### Материал и методы

Проведен ретроспективный анализ историй болезни 32 пациентов 6–19 лет (15 мужского и 17 женского пола) с содружественным монолатеральным сходящимся косоглазием (интропией). По величине угла девиации глаза (оценивалась по Гиршбергу) наблюдения разделены на три группы:

1-я – 18 пациентов с углом девиации 15–17° (в среднем  $15,8 \pm 0,9^\circ$ );

2-я – 10 пациентов с углом девиации 17–25° (в среднем  $21,7 \pm 2,5^\circ$ );

Алишунин Леонид Валерьевич – заведующий детским отделением ПЦМГ; e-mail: mntk29@mail.ru

3-я – 4 пациента с углом девиации 25–45° (в среднем  $36,2 \pm 6,3^\circ$ ).

У 4 пациентов с углом девиации более 25° определялось слабовыраженное (на 7–10°) ограничение отведения глазного яблока по причине ригидности «косящей» мышцы.

Во всех случаях выполнялась модифицированная миопластика внутренней прямой мышцы «косящего» глаза. Техника операции заключалась в выделении экстраокулярной мышцы и ее продольном разделении на три равных порции. Затем иссекалась (на 5–6 мм) нижняя порция, верхняя порция отсекалась от склеры, а средняя порция пересекалась на необходимом расстоянии от места прикрепления к склере (рис., а). Вмешательство завершалось наложением непрерывного Х-образного шва с одним погружным узлом и сшиванием верхней и средней порций мышцы «край-в-край» (рис., б, в). Объем операции определялся величиной

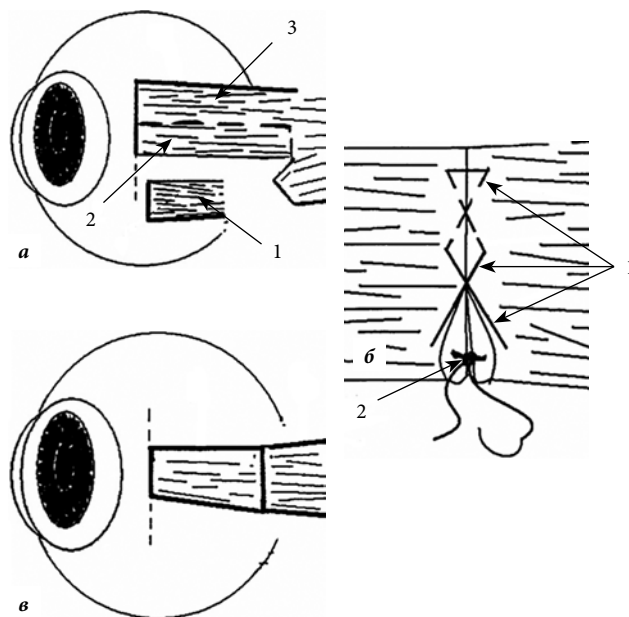


Рис. Схема операции:

а – разделение и иссечение порций мышцы (1 – иссечение нижней порции, 2 – срединная порция, 3 – отсечение верхней порции от склеры); б – наложение непрерывного шва (1 – непрерывный шов, 2 – погружной узел); в – сшивание порций мышцы «край-в-край».

Таблица

Результаты хирургического лечения косоглазия

Группа	Угол девиации после миопластики, градусы						M±m
	0–5		5–10		10–15		
	абс.	%	абс.	%	абс.	%	
1-я	17	94,4	1	5,6	–	–	3,9±2,0
2-я	7	70,0	3	30,0	–	–	4,6±2,6
3-я	–	–	2	50,0	2	50,0	11,0±3,4
Всего:	24	75,0	6	18,7	2	6,3	6,3±4,1

угла косоглазия: в 1-й группе выполнялась миопластика на 6 мм, во 2-й группе – на 7 мм и в 3-й группе – на 8 мм. Срок наблюдения 3–6 месяцев.

Полученные данные обрабатывались методами вариационной статистики и представлялись в виде средней арифметической и ее средней ошибки с оценкой статистической значимости разности с помощью критерия Стьюдента.

#### Результаты исследования

Оценка результатов лечения не ранее чем через 3 месяца показала статистически значимое уменьшение среднего угла девиации как в общей совокупности пациентов (с  $24,5 \pm 2,7$  до  $6,3 \pm 4,1^\circ$ ), так и в каждой группе. Например, в 1-й группе угол уменьшился с  $15,8 \pm 0,9$  до  $3,9 \pm 2,0^\circ$ . В 94,4% случаев (17 человек) угол девиации после хирургического лечения стал менее  $5^\circ$  (табл.). Только у одного пациента данной группы угол остался на уровне  $7^\circ$ , что потребовало дополнительной хирургической коррекции – усиления наружной прямой мышцы.

Во 2-й угол девиации уменьшился в среднем с  $21,7 \pm 2,5$  до  $4,6 \pm 2,6^\circ$ . В 30% случаев (3 человека) в дальнейшем потребовалось дополнительное вмешательство для коррекции остаточных углов девиации, которые были более  $5^\circ$  (табл.). В 3-й группе средний угол девиации также значимо уменьшился (с  $36,2 \pm 6,3$  до  $11,0 \pm 3,4^\circ$ ), что позволило выполнить полноценное аппаратное ортоптическое лечение (хотя, в дальнейшем всем представителям данной группы проведена дополнительная коррекция остаточного угла). Также в послеоперационном периоде отмечено устранение ограничения отведения в следствии ригидности «косящей мышцы» во всех наблюдениях.

Таким образом, способом модифицированной миопластики удалось устранить клинически значимое косоглазие у 24 человек из всей совокупности. У лиц с углом девиации  $15–25^\circ$  данный результат достигнут в подавляющем большинстве наблюдений (табл.).

#### Обсуждение полученных данных

Применение модифицированной миопластики в коррекции косоглазия с девиацией  $15–17^\circ$  позволяет устранить косоглазие и уменьшить количество оперируемых мышц. При углах девиации более  $17^\circ$  миопластику необ-

ходимо сочетать с одномоментным «усилением» мышцы-антагониста, что даст возможность сократить количество этапов хирургической коррекции косоглазия.

#### References

1. Avetisov E.S. Concomitant strabismus. M.: Meditsina, 1997. 287 p.
2. Avetisov E.S., Makhkamova Kh.M. Technique and dosing of surgical operations at the concomitant strabismus // Annals of Ophthalmology. 1966. No. 1. P. 9–16.
3. Alishunin L.V. Method of median myoplasty of the extraocular muscle: patent RF No. 2423068 from 10.20.2013. Bulletin No. 29.
4. Zhukova O.V., Stepanov V.K., Zolotarev A.V. Long-term results of surgical treatment of convergent concomitant strabismus in children operated on using the new dosing regimen intervention muscles // Saratov Journal of Medical Scientific Research. 2011. Vol. 7, No. 4. P. 857–859.
5. Federal guidelines for the diagnosis and treatment of concomitant strabismus. M.: Association of ophthalmologists, 2014. 25 p.
6. Fedyashev G.A. Correction of astigmatism with toric intraocular lenses in patients cataract surgery // Ophthalmology. 2013. Vol. 10, No. 2. P. 8–12.
7. Teterina T.P. The effectiveness of the muscle lengthening surgery during concomitant strabismus and histological examination of the operated muscle in the experiment // Annals of Ophthalmology. 1966. No. 1. P. 22–25.
8. Raiyawa T., Jariyakosol S., Praneprachachon P. [et al.]. Outcomes of 3 or 4 horizontal muscles surgery in large-angle exotropia // Asia Pac. J. Ophthalmol. 2015. No. 4. P. 208–211.

Поступила в редакцию 30.05.2016.

#### THE CLINICAL EFFICACY OF THE MODIFIED MUSCULOPLASTY OF EXTRAOCULAR MUSCLES

L.V. Alishunin

Primorsky center of eye microsurgery (100e Borisenko St. Vladivostok 690088 Russian Federation)

**Objective.** It was developed an original modification of musculoplasty of an extraocular eye muscle to treat strabismus.

**Methods.** We observed 32 patients with the conjugate monolateral entropia. In all cases, in order to reduce the deviation angle was performed a modified musculoplasty of internal rectus of a squinting eye.

**Results.** Evaluation of treatment results showed a statistically significant decrease in the mean angle of deviation in the total population of patients with a  $24,5 \pm 2,7$  to  $6,3 \pm 4,1^\circ$  ( $p < 0,05$ ).

**Conclusions.** The use of the modified musculoplasty in the correction of strabismus with deviation  $15–17^\circ$  enables to eliminate the defect and to reduce the number of operated muscles. At angles of deviation of more than  $17^\circ$  musculoplasty must be combined with one-stage 'amplification' of the antagonist muscles, thus reducing the number of stages of the surgical correction of strabismus.

**Keywords:** strabismus, surgical treatment, deviation angle.