

УДК 616.344-002-031.84-053.2-07

DOI: 10.17238/PmJ1609-1175.2016.4.70-72

Диагностика болезни Крона в детском возрасте

К.В. Дорошенко¹, И.С. Цупик¹, Н.И. Марухно^{1,2}¹ Краевой клинический центр специализированных видов медицинской помощи (690091, г. Владивосток, ул. Уборевича, 30/39),² Тихоокеанский государственный медицинский университет (690950, г. Владивосток, пр-т Острякова, 2)

Описано клиническое наблюдение болезни Крона у ребенка 12 лет. Диагноз был поставлен на основе гастро- и колоноскопии и обнаружения в биоптатах толстой кишки характерных изменений и эпителиоидноклеточных гранулем, при исключении других неспецифических и инфекционных поражений кишечника.

Ключевые слова: хронический колит, видеоэндоскопия, биопсия, гранулемы.

Болезнь Крона (БК) – хроническое рецидивирующее заболевание, характеризующееся неспецифическим трансмуральным гранулематозным воспалением с сегментарным поражением разных отделов пищеварительного тракта и преимущественной локализацией в терминальном отрезке подвздошной кишки (в 50% случаях в виде илеоколита). Встречается как у взрослых, так и у детей [9]. Патология названа по имени американского гастроэнтеролога Барила Бернарда Крона, который в 1932 г. вместе с Леоном Гинзбургом и Гордоном Д. Опенгеймером, впервые описал 18 случаев этого заболевания [10].

БК чаще наблюдается в возрасте 15–35 лет (70% случаев), но есть и второй пик – после 60 лет. Соотношение мужчин и женщин примерно 1,1–1,8:1. Чаще всего БК диагностируется у жителей севера Европы, Северной Америки и Израиля. Люди европеоидной расы болеют чаще, чем азиаты и африканцы. У ашкеназийских евреев она встречается примерно в 6 раз чаще, чем у представителей других этнических групп. Распространенность БК в нашей стране примерно в 5 раз ниже, чем в среднем по миру. В последние десятилетия отмечается увеличение заболеваемости [2].

По данным ряда авторов, через каждые 15–20 лет регистрируются резкие всплески заболеваемости БК и язвенным колитом. Частота возникновения (первичная заболеваемость) составляет здесь около 2–4 случаев на 100 тыс., а встречаемость – 30–50 на 100 тыс. населения и имеет тенденцию к росту [2]. БК относится к тем заболеваниям, своевременное распознавание которых нередко вызывает значительные трудности. У многих пациентов с момента появления первых симптомов заболевания до постановки диагноза проходит длительное время. Этот период, по данным европейских и американских исследователей, составляет в среднем 9–16 мес., а у детей младше 10 лет – 22 мес., по данным отечественных наблюдений – от 5 до 7 лет [8]. До настоящего времени с педиатрических позиций БК – одна из наименее изученных патологий. В мировой литературе имеются лишь разрозненные и зачастую противоречивые данные об особенностях развития

и течения БК в детском возрасте [6]. Приводим собственное наблюдение.

Мальчик 12 лет был переведен в ККЦСВМП из другого лечебного учреждения 22.04.2015 г. по экстренным показаниям с диагнозом: «Врожденный порок развития толстого кишечника (болезнь Гиршпрунга), энкопрез, выраженный интоксикационный синдром». У ребенка также была диагностирована умственная отсталость, обусловленная отдаленными последствиями поражения центральной нервной системы, детский церебральный паралич, спастический тетрапарез и нейросенсорная тугоухость. Рост при поступлении 135 см, вес 27 кг (дисгармоничный тип развития с дефицитом веса).

Ребенок происходил из асоциальной семьи – мать и отец были лишены родительских прав в 2006 г. Рожден от первой беременности, протекавшей с гестозом и угрозой прерывания в 1-й половине. У матери равномерно суженный таз. Роды срочные, протекали на фоне первичной родовой слабости с длительным (более 12 часов) безводным периодом. Вес при рождении 3150 г, рост 56 см, оценка по шкале Апгар – 6–8 баллов. По поводу перинатального поражения центральной нервной системы состоял на учете у невролога с первого месяца жизни. Рос с задержкой психомоторного развития. В 2008–2009 гг. находился в реабилитационном центре, затем в коррекционной школе, откуда переведен в школу-интернат. Простудные заболевания отмечались редко (1–2 раза в год), в 2014 г. перенес ветрянную оспу, в феврале 2015 г. – контузию глазного яблока легкой степени. Привит согласно национальному плану вакцинации. Реакция Манту от 10.12.2014 г. отрицательная. Отмечались полифагия, недержание кала и хроническая диарея (находился в памперсе).

Ухудшение состояния с 03.04.2015 г., когда после ужина появилась рвота съеденной пищей. Помещен в мед. изолятор с предварительным диагнозом «Острый гастрит». На фоне консервативного лечения состояние было стабильным, аппетит снижен, температура тела 36,6°C, стула не было. 07.04.2015 г. рвота возобновилась, развились вздутие живота и гипертермия (до 39°C). С подозрением на острую кишечную непроходимость помещен в стационар по месту жительства, где после обследования диагностирован долихоколон и заподозрена болезнь Гиршпрунга. Назначены ежедневные сифонные клизмы, на фоне которых кишечник очистился. Проводилась инфузионная терапия (глюкозо-солевые растворы, панангин, биопрепараты, ферменты). Несмотря на лечение симптомы кишечной диспепсии нарастали, и ребенок был переведен в детское хирургическое отделение ККЦСВМП.

При поступлении состояние тяжелое за счет выраженной интоксикации, анемического синдрома и белково-энергетической

Таблица
Клинические анализы крови

Показатель	07.04.2015 г.	17.04.2015 г.	22.04.2015 г.
Гемоглобин, г/л	131	105	76
Гематокрит	–	0,37	0,76
Эритроциты, $10^{12}/л$	–	3,9	2,9*
Лейкоциты, $10^9/л$	21,0	8,6	10,0
Эозинофилы, %	–	4	3
П/ядерные, %	24	6	5
С/ядерные, %	63	60	61
Моноциты, %	–	5	2
Лимфоциты, %	13	25	29
Тромбоциты, $10^9/л$	–	808	428
СОЭ, мм/час	10	33	45

* Анизоцитоз (+++), пойкилоцитоз (+).

недостаточности. Кровь подгруппы A2B (IV), Rh+. В клинических анализах крови анемия, лейкоцитоз с палочкоядерным сдвигом, ускорение СОЭ (таб.), в биохимических анализах – гипопропротеинемия (до 38 г/л), незначительные электролитные нарушения. Показатели гемостаза: активированное частичное тромбопластиновое время – 50 с, фибриноген – 2,2 г/л, тромбиновое время – 20 с, растворимые фибрин-мономерные комплексы – отр. Анализ кала на скрытую кровь положительный. Тест на энтеробиоз и посев кала на ротавирусную инфекцию отрицательные. Копрограмма: детрит (++++), мыла (++++), жирные кислоты (++) , крахмал (+), слизь (++++), эпителий (++) , лейкоциты сплошь, эритроциты (++) , простейших и яиц глистов не найдено. Антигены вирусных гепатитов не обнаружены, в иммуноферментном анализе антитела к лямблиям, описторхам, токсокарам и аскаридам не найдены. Анализ мочи без особенностей.

При компьютерной томографии органов брюшной полости выявлены мегадолхозигма, незначительная гепатомегалия и кальцинат в 4-м сегменте печени, *spina bufida* S4–S5. При

ультразвуковом исследовании обнаружены признаки дисхолии и диффузные изменения поджелудочной железы. Видеогастро-скопически определен спазм пищевода сфинктера, диагностирована афтозно-геморрагическая гастропатия – признаки БК желудка [4]. Патологии тонкой кишки не выявлено. Биопсия отложена из-за опасности кровотечения. Уреазный тест отрицательный.

Уже на начальном этапе видеоколоноскопии в просвете прямой кишки определялось обильное, зловонное, мутное содержимое с примесью гноя. После санации выявлено, что гаустры почти во всех отделах толстой кишки сглажены, слизистая оболочка ее бледная, с обедненным сосудистым рисунком. На уровне 16–19 см от ануса, начиная с ректосигмоидного отдела и до левого изгиба ободочной кишки (на расстоянии 55–57 см от ануса) обнаружены многочисленные глубокие и поверхностные афтозные язвы, расположенные изолированно и группами и имевшие тенденцию к слиянию. Некоторые из них были продольными, имели щелевидную форму. На фоне отека подслизистого слоя формировались глубокие изъязвления диаметром от 0,3–0,5 до 7 см, испещренные линейными «трещинами». Некоторые язвы были окружены бугристыми разрастаниями слизистой оболочки по типу «бульжной мостовой» и множественными протрузиями (рис.). Дно язв покрывал фибринозно-гнойный налет. При инструментальной пальпации отмечалась выраженная ригидность стенки, а при биопсии – фрагментация тканей с умеренной кровоточивостью. Осмотр купола слепой кишки, баугиниевой заслонки и терминального отдела подвздошной кишки не представлялся возможным из-за каловых масс.

Гистологически на фоне хронического трансмурального колита с признаками обострения (воспалительные полипы, некрозы слизистой оболочки, полиморфноклеточная инфильтрация собственной пластинки и подслизистого слоя с формированием лимфоидных фолликулов) в подслизистом слое толстой кишки определялись единичные гранулемы с эпителиоидноклеточным компонентом. Туберкулез кишечника и псевдомембранозный колит исключены. Диагностирована БК высокой степени активности.

Пациенту было назначено базисное лечение: противовоспалительные препараты в сочетании с кортикостероидными

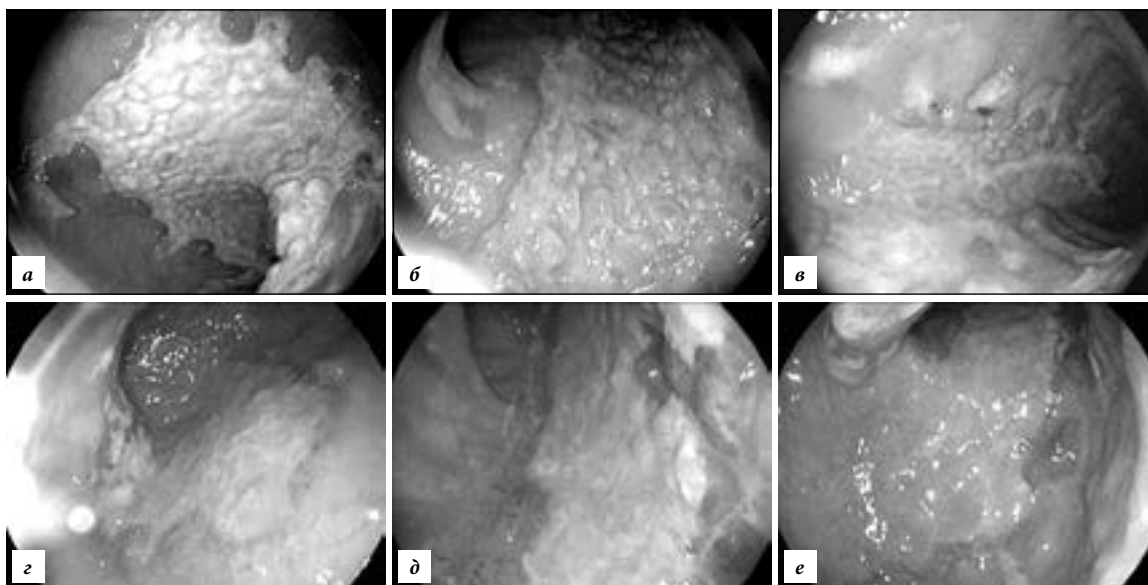


Рис. Эндоскопическая картина БК у ребенка 12 лет: а–в – до лечения, г–е – после лечения (пояснения в тексте).

гормонами, а также симптоматическая терапия с соответствующей диетой. Через месяц отмечена положительная динамика в виде улучшения общего состояния. Картина слизистой оболочки толстого кишечника при контрольной колоноскопии изменилась в лучшую сторону: отмечена активная грануляция язв, участки поражения стали поверхностными, частично очистились от фибрина (рис.).

Очевидно, среди причин возникновения болезни Крона у ребенка можно назвать неблагоприятные факторы социального анамнеза, несбалансированное питание, психоэмоциональный стресс, а также неврологическую патологию. Еще на догоспитальном периоде можно было заподозрить волнообразный характер течения болезни и триаду основных симптомов болезни Крона: хроническая диарея, абдоминальная боль и снижение веса. Сопутствующая неврологическая патология могла помешать выявлению первых признаков заболевания. От других воспалительных поражений кишечника болезнь Крона отличается более выраженной анемией с лейкоцитозом и повышением скорости оседания эритроцитов, при ней чаще, чем при язвенном колите, определяются признаки мальабсорбции и электролитные нарушения. Микробиологическое исследование кала помогает исключить инфекционные поражения кишечника, часто маскирующие проявления болезни Крона [7]. Обилие в копрограмме слизи и лейкоцитов при наличии лишь единичных эритроцитов характерны в большей степени для болезни Крона (при язвенном колите слизь, как правило, отсутствует) [1].

В последние годы большое внимание в диагностике БК уделяют компьютерной и магнитно-резонансной томографии. Существенную помощь в диагностике осложненных форм заболевания (с фистулами, свищами, абсцессами) может оказать рентгеноконтрастное исследование толстой кишки. Определенный вклад в постановку диагноза вносит ультразвуковое исследование, которое позволяет выявить не только симптомы поражения полого органа, как, например, при язвенном колите, но и специфические для БК признаки: симптом «кокарды» (утолщение стенки кишки), объемные образования, а иногда – абсцессы брюшной полости.

БК может поражать любые отделы желудочно-кишечного тракта, поэтому в диагностический комплекс обязательно включают эзофагогастродуоденоскопию. У детей БК имеет излюбленную локализацию – в двенадцатиперстной и тощей кишке, иногда полностью поражая последнюю. В описанном случае эзофагогастродуоденоскопия четко продемонстрировала характерные для БК изменения пищеводного сфинктера (спазм) и афтозно-геморрагическую гастропатию как первоначальные признаки активной формы заболевания [3–6].

Фиброколоноскопия в сочетании со ступенчатой биопсией при подозрении на болезнь Крона остается «золотым стандартом» диагностики. При

гистологическом исследовании биопсийного материала при этом заболевании определяется трансмуральная лимфоцитарная инфильтрация с фиброзом всех слоев кишечной стенки. Патогномоничным признаком служат скопления лимфоцитов по типу лимфоидных фолликулов в сочетании с диффузной инфильтрацией нейтрофилами, плазмочитами, макрофагами. Слизистая оболочка вокруг язв при болезни Крона практически не изменена. При поражении толстого кишечника количество бокаловидных клеток не меняется, и поэтому процесс слизеобразования существенно не страдает. В то же время для глубоких, трансмуральных язв «щелевидного» типа характерны наибольшие изменения, локализующиеся в подслизистом слое кишечной стенки. Достаточно часто (40–60% случаев) в подслизистом слое кишки выявляются эпителиоидноклеточные гранулемы, иногда содержащие гигантские клетки Пирогова–Лангханса. Наличие подобных гранул – достоверный гистологический критерий болезни Крона [5].

Литература

1. Белоусова Е.А. Язвенный колит и болезнь Крона. Тверь: Триада, 2002. 128 с.
2. Валенкевич Л.Н., Яхонтова О.И. Болезни органов пищеварения: руководство по гастроэнтерологии для врачей. СПб.: ДЕАН, 2006. 402 с.
3. Григорьева Г.А., Мешалкина Н.Ю. Болезнь Крона. М.: Медицина, 2007. 184 с.
4. Заболотский А.Н. Гастроинтестинальная эндоскопия у детей М.: Медицина. 2002. 34 с.
5. Капуллер Л.Л., Маринушкин Т.Л., Костенко Н.В. Морфологические особенности раковых опухолей, возникающих на фоне хронического НЯК // Российский журнал гастроэнтерологии, гепатологии, колопроктологии. 2003. № 4. С. 58–64.
6. Мазанкова Л.Н., Халиф И.Л., Водилова О.В. Болезнь Крона у детей: принципы диагностики и лечения. М.: МЕДпресс-информ. 2008. 96 с.
7. Парфенов А.И. Энтерология. М.: Триада-Х, 2002. 744 с.
8. Халиф И.Л., Лоранская И.Д. Воспалительные заболевания кишечника (неспецифический язвенный колит и болезнь Крона): клиника, диагностика и лечение. М.: Миклош, 2004. 88 с.
9. Эндоскопия желудочно-кишечного тракта / под ред. С.А. Блащенко. М.: ГЕОТАР-Медиа, 2009. 375 с.
10. Crohn B.B., Ginzburg L., Oppenheimer G.D. Regional ileitis: a pathologic and clinical entity. 1932 // Mt. Sinai J. Med. 2000. Vol. 67, No. 3. P. 263–268.

Поступила в редакцию 08.07.2016.

CASE DIAGNOSIS OF CROHN'S DISEASE IN CHILDREN

K.V. Doroshenko¹, I.S. Tsupik¹, N.I. Maruhno^{1,2}

¹ Regional Clinical Center of Specialized Types of Medical Care (30/39 Uborevitcha St. Vladivostok 690091 Russian Federation),

² Pacific State Medical University (2 Ostreakova Ave. Vladivostok 690950 Russian Federation)

Summary. It is the clinical observation of Crohn's disease in a child of 12 years old. The diagnosis was made on the basis of gastro and colonoscopy and detection in biopsies of the colon specific changes and epithelioid granulomas, to the exclusion of other non-specific and infectious intestinal lesions.

Keywords: chronic colitis, video-endoscopy, biopsy, granulomas.

Pacific Medical Journal, 2016, No. 4, p. 70–72.