

УДК 616.718.41-002.4

DOI: 10.17238/PmJ1609-1175.2017.1.27-35

Аваскулярный некроз головки бедренной кости

Р.Н. Мустафин¹, Э.К. Хуснутдинова^{1,2}

¹ Башкирский государственный университет (450076, г. Уфа, ул. Заки Валиди, 32),

² Институт биохимии и генетики Уфимского научного центра РАН (450054, г. Уфа, пр-т Октября, 71)

Аваскулярный некроз головки бедренной кости – мультифакториальное заболевание с прогрессирующим развитием тяжелого вторичного коксартроза. Различают вторичный и идиопатический остеонекроз. Патогенез болезни связан с местным нарушением кровообращения, коагулопатиями и ослаблением регенерации костной ткани. Гистологически пораженная кость характеризуется образованием пустых лакун с васкуляризированной фиброзной тканью вокруг, в субхондральной зоне и зоне некроза возрастает активность остеокластов, в то время как в зоне склероза усиливается активность остеобластов. Среди лабораторных показателей определяется значительное повышение уровней ингибитора-1 активатора плазминогена, фактора Виллебранда, ингибитора-1 активатора плазминогена, С-реактивного белка, интерлейкина-33, снижение уровней грелина, остеопротегерина, перекрестно-связанного N-концевого телопептида, С-концевого пептида проколлагена-1, фактора некроза опухоли- α , miR-17-5p. При генетических исследованиях выявляются мутации в гене *COL2A1* и протромбина, ассоциации полиморфных локусов в генах фактора V Лейдена, метилентетрагидрофолатредуктазы, тканеспецифического активатора плазминогена, ингибитора-1 активатора плазминогена. Лечение включает оперативные вмешательства и коррекцию цитоактивности. Имеются данные о способности бисфосфонатов предотвращать коллапс головки бедра.

Ключевые слова: остеонекроз, патогенез, клиника, диагностика.

Этиология и патогенез

Аваскулярный некроз головки бедренной кости (avascular necrosis of the femoral head – AVN), аваскулярный некроз (МКБ-10) – мультифакториальное заболевание преимущественно людей молодого возраста, приводящее к развитию вторичного тяжелого остеоартроза тазобедренных суставов с последующей инвалидизацией пораженных [32]. AVN у взрослых как самостоятельное страдание впервые описано Е. Bergman (1927) и Е. Freund (1939). Вначале его сравнивали с болезнью Пертеса у детей, предлагая для взрослых пользоваться тем же термином, но у детей, в отличие от взрослых, болезнь часто заканчивается восстановлением костной ткани.

AVN обычно развивается в возрасте 35–55 лет (средний возраст 38 лет). Данных о распространенности заболевания в общей популяции не представлено. Однако отмечено, что в США каждый год диагностируется от 10 000 до 50 000 новых случаев AVN [4, 6, 32, 38]. Только у 20 % больных данная патология регистрируется в возрасте старше 50 лет [3]. Соотношение мужчин и женщин составляет 3:1, у половины больных наблюдается двустороннее поражение. Приблизительно 5–18 % операций по эндопротезированию тазобедренного сустава выполняются по поводу первичного AVN [3, 4, 16].

Различают два типа остеонекротического процесса: медулярный и решетчато-кортикальный (с вовлечением сустава). Медулярный остеонекроз развивается при нарушении кровоснабжения костномозгового канала, в результате чего гибнут клетки трабекулярной кости. Решетчато-кортикальный с вовлечением сустава – более тяжелый некроз: сосудистые нарушения обычно фиксируются в проксимальном отделе бедра, гибнет как трабекулярная, так и субхондральная кость (рис. 1), и данная область не способна кальцифицироваться как при медулярном типе некроза [19].

AVN – следствие нарушения кровотока и некроза элементов костного мозга головки бедренной кости. Главные среди факторов риска здесь – длительное использование стероидов, аутоиммунные заболевания (в т.ч. системная красная волчанка), алкоголизм, курение, травмы и оперативные вмешательства на суставе. Также имеются данные о влиянии коагулопатий (тромбофилии и диссеминированного внутрисосудистого свертывания крови), панкреатита, ионизирующей радиации, серповидноклеточной анемии, гиперлипидемии, синдрома жировой эмболии, дисплазии тазобедренных суставов, химиотерапии и/или облучения, трансплантации органов, хронических заболеваний печени и метаболических заболеваний костной ткани. Однако во многих случаях, по свидетельству разных авторов, в 40–50 % случаев AVN описывается как идиопатический [2, 16, 35]. Согласно последним данным, среди причин идиопатического AVN большое значение придается нарушениям свертывания крови, в частности, тромбофилии, которая у данных больных

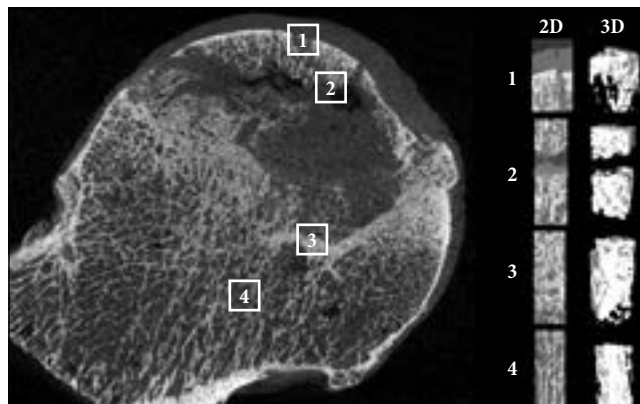


Рис. 1. Гистологическая картина AVN с двух- и трехмерными графическими изображениями различных зон:

1 – субхондральный участок; 2 – зона некроза; 3 – зона склероза; 4 – нормальная кость [39].

Мустафин Рустам Наилевич – аспирант кафедры генетики и фундаментальной медицины БашГУ; e-mail: ruji79@mail.ru

встречается в несколько раз чаще, чем в популяции [10]. Есть основания считать, что AVN может быть результатом генетических аномалий. По другой гипотезе гибель клеток происходит как в результате повышения внутрикостного давления в головке бедренной кости, ведущего к ухудшению кровоснабжения, так и механизма, подобного компартмент-синдрому [12].

По последним данным, приблизительно у 40 % больных, длительно получающих кортикостероиды, развивается AVN [45]. Стероид-индуцированный остеонекроз представляет особую группу в свете экспериментальных подходов в разработке методов лечения. Помимо того, что применение глюкокортикоидов является одним из этиологических факторов AVN, следует отметить, что стероиды действуют на остециты и напрямую, стимулируя их апоптоз. Предполагается, что стероидная терапия нарушает кровообращение в головке бедра, вызывая ишемию тканей. Также она индуцирует гипертрофию адипоцитов костного мозга, что повышает внутрикостное давление [4].

С целью выявления биомаркеров стероид-индуцированного AVN было проведено сравнительное исследование экспрессии отдельных белков сыворотки крови у больных остеонекрозом [7]. Обнаружено значительное снижение экспрессии С3- и С4-компонентов комплемента, интер- α -трипсин-ингибитора тяжелого звена Н4 и α_2 -макроглобулина у пациентов с остеонекрозом. Данные белки активно вовлечены в процессы внутрисосудистой коагуляции, апоптоза и окислительно-восстановительные реакции. Кроме того, исходя из того, что AVN – мультифакториальное заболевание, необходимо учитывать и факторы, предрасполагающие к его возникновению. Так, в эксперименте на крысах L. Tian et al. [34] определили связь болезни с активацией остеокластов через сигнальные пути толл-подобных рецепторов (toll-like receptors – TLR) 4-го типа. Геном мышей на 90 % сходен с геномом человека, в связи с чем авторы сочли возможным предположить сходные патогенетические характеристики остеонекроза. По последним данным, стимуляция TLR вовлечена в патогенез воспалительных и аутоиммунных заболеваний. При использовании глюкокортикоидов для их лечения противовоспалительная активность реализуется через подавление ядерного фактора κ B, что, в свою очередь, способствует AVN. Воздействие на TLR7 или TLR9 и интерферона способствует возникновению системных аутоиммунных заболеваний. Ядерный фактор κ B и регуляторный фактор 7 интерферона – сигнальные транскрипционные факторы, реализующие провоспалительный ответ посредством влияния на TLR7 или TLR9. В экспериментах на крысах воздействие на TLR7 или TLR9 в комбинации с глюкокортикоидами или ядерным фактором κ B и регуляторного фактором-7 интерферона способствовало AVN после стероидной терапии [30]. В данном исследовании было показано, что врожденные иммунные сигналы через TLR лежат в основе патогенеза развития аваскулярного остеонекроза.

Предполагается, что нарушенная дифференциация мезенхимальных клеток может быть потенциальным механизмом рассматриваемой патологии. Оклюзия артерий считается главным предрасполагающим к AVN фактором. Здесь выделяют два основных механизма – тромбоз и эмболию. Артериальный тромбоз может развиваться двумя путями, действующими синергично: первичное повреждение стенки артерии и первичная патология коагуляции. Некоторые авторы описывали тромбоз, вызванный атеросклерозом или другими болезнями сосудов, а также наследственной или приобретенной тромбофилией. Среди механизмов эмболических поражений называли нарушения метаболизма липидов при сниженной липолитической активности ферментов. Циркулирующие липиды аккумулируются в печени, приводя к ее жировой дегенерации и формированию жировых кист. Разрыв таких кист или спонтанная диффузия капелек жира, проходящих через легочный фильтр, могут обуславливать жировую эмболию. Субхондральные отделы головки бедренной кости – зона локализации жировых эмболов как в связи с небольшим диаметром, так и терминальным строением артериальных сосудов. Внутрикостные жировые эмболы вызывают стаз путем механической окклюзии, а также повреждения эндотелия продуктами гидролиза свободных жирных кислот. Другой вариант патогенеза – внешняя компрессия капилляров гипертрофированным костномозговым жиром и клетками при повышенном внутримозговом давлении и нарушениях кровообращения [19].

Кровоснабжение головки бедренной кости обеспечивается базицервикальным экстракапсулярным суставным сосудистым кольцом и восходящей ветвью медиальной огибающей артерией бедра, а также мелкими дополнительными артериальными притоками нижних и верхних ягодичных артерий круглой связки [16]. В любом случае основная причина некроза – острая ишемия, вызванная острым нарушением кровообращения, как артериального, так и венозного, в головке бедренной кости. По мнению некоторых исследователей, причиной таких нарушений служат особенности кровоснабжения данной области (в виде «закрытого отсека»). Так, описано развитие AVN после стентирования бедренной артерии при атеросклеротической облитерации [33].

Помимо сосудистого фактора большое значение в патогенезе AVN придается нарушениям репаративной регенерации костной ткани. Считается, что повреждение структуры и снижение механических свойств кости происходит при начинающихся репаративных процессах. Для образования новой кости с эффективными механическими свойствами необходимо три месяца, однако для разрушения структуры трабекул остеокластам достаточно три недели. Таким образом, репаративные процессы становятся нерезультативными, и коллапс головки бедра происходит при механической нагрузке (рис. 3) [38].

Несмотря на терминологию названия заболевания в русскоязычной литературе, подчеркивающую асептическую природу патологии, в англоязычных источниках применяется термин «остеонекроз». Более того, в литературе не представлено данных, убедительно доказывающих отсутствие роли бактериальных или вирусных агентов в развитии заболевания. В исследованиях R.F. Wideman и R.D. Prysby [43] проведена прямая аналогия между бактериальным остеомиелитическим хондронекрозом головки бедра у бройлерных цыплят и аваскулярным некрозом у человека. Бактериальный хондронекроз цыплят инициируется микротравмой хондроцитов проксимального отдела бедренной кости с последующей гематогенной колонизацией оппортунистическими бактериями. Факторами, влияющими на размножение бактерий, называют иммуносупрессию, вызванную стрессом, и воздействие дексаметазона, которые повышают заболеваемость бактериальным хондронекрозом среди бройлеров. Интересно отметить, что тазобедренный сустав человека при костном туберкулезе поражается в 40 % случаев. Обычно микобактерии проникают в сустав гематогенным путем из первичного очага. Рентгенологическая картина туберкулеза, характеризующаяся тяжелым периартикулярным остеопорозом, локализованным по окружности очагов костного некроза, и сужением суставной щели, напоминает таковую при AVN. В связи с этим, в тропических регионах туберкулезный коксит иногда принимают за прогрессирующие стадии аваскулярного некроза [36].

Клинические признаки

Симптомы AVN головки бедренной кости весьма разнообразны в зависимости от стадии болезни. В начальных этапах могут отмечаться незначительные приступы боли без видимой причины, особенно при внутренней ротации бедра, часто с сохранением нормального объема движений. При прогрессировании страдания дискомфорт может перейти во внезапные приступы тяжелой боли, которые могут быть сигналом коллапса или перелома головки бедра. Дальнейшее развитие болезни обычно определяется усиливающимися механическими симптомами, включающими уменьшением объема и болезненность движений, симптомом Тренделенбурга, крепитацией и нестабильностью головки бедра [12].

Клинически AVN характеризуется симптомами, схожими с проявлениями коксартроза:

1. Боли в паховой области, распространяющиеся по передней и боковой поверхностям бедра с иррадиацией в коленный сустав. Они усиливаются при нагрузке, иррадируют в область поясницы, не проходят в покое и ночью.
2. Ограничение движений в пораженном суставе.
3. Хромота на больную ногу.
4. Быстрое развитие гипотрофии мышц бедра на стороне поражения.
5. Укорочение бедра.

Согласно Association Research Circulation Osseous [16], выделяют четыре стадии заболевания:

I стадия – отсутствуют изменения на рентгенограмме.
II стадия – демаркационный склероз головки бедренной кости без коллапса.

III стадия – коллапс головки бедренной кости (ША – менее 3 мм, ШВ – более 3 мм).

IV стадия – дегенеративные изменения.

В России наибольшим признанием пользуется характеристика AVN по пяти стадиям:

I стадия – рентгенологических признаков нет, гистологически – некроз губчатого вещества головки и костного мозга, клинически – боли и ограничение движений в суставе, мышечная гипотрофия.

II стадия – импрессионный перелом: множество микроскопических переломов на фоне некроза костной ткани. Рентгенологически головка бедренной кости гомогенно затемнена, высота ее снижена, нет структурного рисунка, поверхность головки местами в виде уплотненных фасеток, суставная щель расширена. При магнитно-резонансной томографии определяется некротический дефект.

III стадия – секвестрация. Головка уплощается и состоит из отдельных бесструктурных изолированных фрагментов разной формы и величины, шейка бедренной кости укорачивается и утолщается, суставная щель расширяется в большей степени.

IV стадия – репарации. Происходит восстановление губчатого вещества головки. На рентгенограмме секвестроподобных участков не видно, обрисовывается тень головки, округлые кистовидные просветления.

V стадия – вторичного деформирующего артроза. Начинает проследиваться костная структура головки бедренной кости, форма ее значительно изменена, конгруэнтность суставных поверхностей нарушена.

Интересно, что коллапс головки бедренной кости, согласно последним данным, происходит за относительно короткий промежуток времени – 5 месяцев [33].

Диагностика

Для исследования кровообращения в головке бедренной кости используются лазерная доплеровская флоуметрия и микросенсорные преобразователи внутрикостного давления [25]. Большое значение имеет гистологическое исследование образцов костной ткани, взятых во время эндопротезирования пораженного сустава. Гистологическое исследование позволяет диагностировать болезнь, дифференцировать ее с другими патологиями и определить пути развития процесса.

При прогрессировании остеонекроза структура кости значительно изменяется. В субхондральной зоне и зоне некроза возрастает активность остеокластов, в то время как в зоне склероза усиливается активность остеобластов. При иммуногистохимическом исследовании образцов кости обнаружено, что субхондральная и некротическая зоны позитивны по активатору рецептора ядерного фактора κ B и его

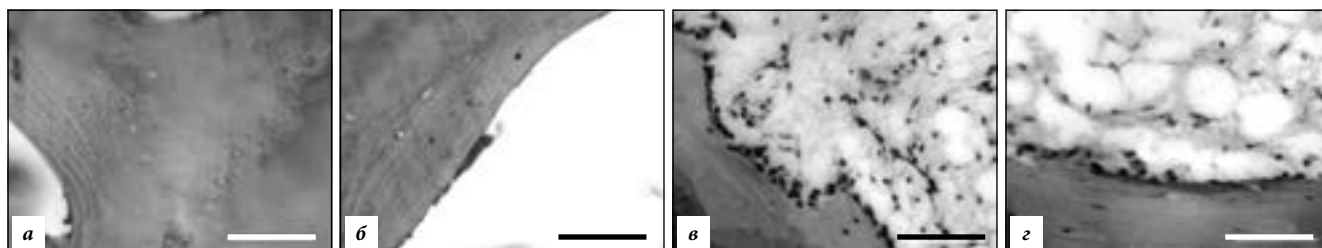


Рис. 2. Гистохимия AVN – остеобласты [39]:

а – субхондральная кость, б – зона некроза, в – зона склероза, з – здоровая кость; окрашивание алкалин-фосфатазой, масштаб 100 мкм.

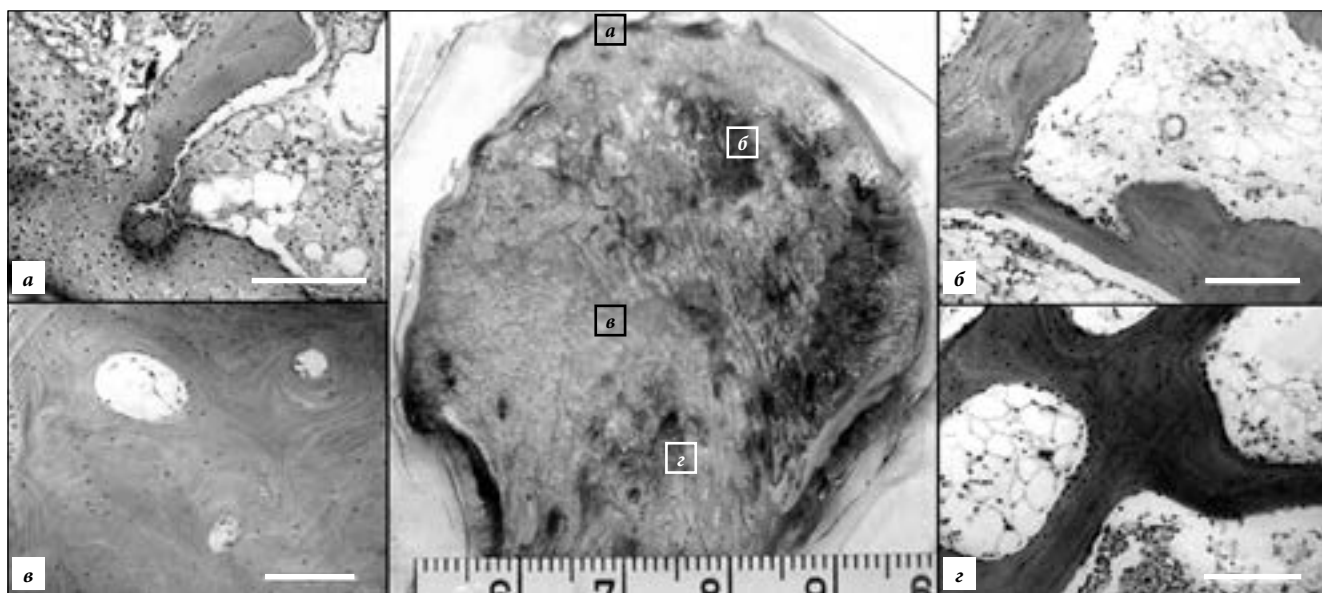


Рис. 3. Гистохимия AVN – остеокласты [39]:

остеокласты в субхондральной кости (а) и некротической зоне (б), снижение их числа в зоне склероза (в) и здоровой кости (з); окрашивание фосфатазой тартрат-резистентной кислоты, масштаб 200 мкм.

лиганду, склеротическая зона – по морфогенетическим протеинам кости 2 и 7, *runt*-связанному транскрипционному фактору-2 и остеопротегерину. Остеобласты (позитивные по алкалин-фосфатазе) определяются вокруг трабекул в зоне склероза со сниженным их количеством в субхондральной и некротической зонах (рис. 2). Остеокласты (позитивные по фосфатазе тартрат-резистентной кислоты) выявляются вокруг трабекул субхондральной и некротической областей со сниженным их количеством в склеротической зоне (рис. 3). При микроскопии остеонекроз характеризуется образованием пустых лакун с сосудистой фиброзной тканью вокруг в сочетании с прилегающей к ней костной тканью [15]. При большем увеличении под микроскопом можно увидеть очаги вновь образующейся костной ткани рядом с пустыми лакунами (рис. 4).

В большинстве случаев при AVN лабораторные показатели, такие как протромбиновое время и активированное частичное тромбопластиновое время, остаются нормальными [16]. Однако при сравнительном исследовании пациентов с нетравматическим AVN и здоровых выявляются значительные отклонения в концентрации факторов свертывания в плазме крови. Так, у больных определено значительное снижение уровня грелина, повышение уровней фактора Виллебранда, ингибитора активатора плазминогена-1 и С-реактивного белка, что

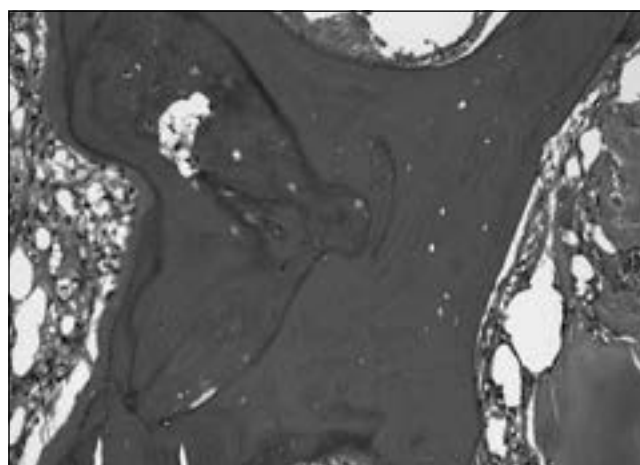


Рис. 4. AVN головки бедренной кости [33]:

образование новой костной ткани вокруг пустых лакун; окр. гематоксилином и эозином, $\times 100$.

говорит об их вовлечении в патогенез страдания [20]. В качестве диагностического маркера развития AVN предложен интерлейкин-33. При исследовании 125 наблюдений было обнаружено значительное повышение его содержания в плазме крови (до 174,33 пг/мл) в сравнении с нормой (90,5 пг/мл) независимо от причины остеонекроза [48]. Предлагаются и другие комплексные биомаркеры для ранней диагностики AVN (табл. 1).

Таблица 1
Изменение лабораторных показателей при AVN [11]

Показатель	Характер изменения
Грелин	Снижение
Фактор Виллебранда	Повышение
Ингибитор-1 активатора плазминогена	Повышение
С-реактивный белок	Повышение
Интерлейкин-33	Повышение
Остеопротегерин	Снижение
Рецептор активатора лиганда ядерного фактора κВ	Снижение
Перекрестно-связанный N-концевой телопептид	Снижение
С-концевой пептид проколлагена-I	Снижение
Фактор некроза опухоли-α	Снижение
Ингибитор-1 активатора плазминогена	Значительное повышение

Обнаружено, что с развитием остеонекроза ассоциировано нарушение остеогенной дифференциации мезенхимальных стволовых клеток [13]. Данный факт доказан на практике как в экспериментальных, так и в клинических исследованиях эффективностью препаратов, корректирующих дифференцировку данных клеток, а также эффективностью терапии стволовыми клетками. Генетические исследования могут не только подтверждать обоснованность терапии, но и служить способом нахождения новых, более эффективных методов ранней диагностики и превентивного лечения остеонекроза. В данном отношении исследование ассоциаций генетических маркеров с AVN весьма перспективно.

Генетика аваскулярного некроза

Факт, что AVN иногда наблюдается у близнецов и в поколениях семей, подтверждает значение в развитии болезни генетических факторов [17]. Хотя большинство случаев AVN бывают спорадическими, описаны три семьи с аутосомно-доминантным типом наследования болезни. Картирован кандидатный ген аутосомно-доминантного AVN в области 15-сМ между локусами D12S1663 и D12S1632 на хромосоме 12q13 [6]. У членов двух семей с аутосомно-доминантным наследованием AVN идентифицирована G>A транзигция в экзоне 50 гена *COL2A1*. Данная транзигция вызывает замену глицина на серин в кодоне 1170 GXU повтора в гене коллагена II типа. В третьей семье транзигция G>A в экзоне 33 гена вызвала замену глицина на серин в кодоне 717. У больных со спорадическими случаями AVN мутаций в гене *COL2A1* не обнаружено [22]. Выявлена гетерозиготная транзигция C>T в экзоне 51 (с4148C>T), ведущая к замене треонина на метионин в гене *COL2A1* у больного с билатеральным AVN [14]. Интересно, что мутации в этом гене обнаружены также у больных с семейными случаями болезни Пертеса [27].

У пациентов с идеопатическим аваскулярным некрозом выявлена более высокая распространенность тромбофилии, обусловленной дефицитом S-протеина

(в 25 раз выше в сравнении с общей популяцией и в 5 раз – со вторичным остеонекрозом) и дефицитом С-протеина (в 40 раз выше в сравнении с общей популяцией и в 2 раза – со вторичным остеонекрозом) [10]. Обнаружена ассоциация однонуклеотидных полиморфных локусов в гене фактора V Лейдена с развитием AVN среди европейцев и китайцев. Значительные различия определены по шести локусам: rs9332595, rs6020, rs9332647, rs3766110, rs10919186, rs12040141. При этом у 87,6% больных выделен аномальный коагуляционный профиль, включающий гиперфибриногемию, усиленную деградацию продуктов фибриногена, повышенный уровень D-димера, аномалии S-белка и C-белка и снижение уровня антитромбина-III. Полиморфизм rs6020 G>A был найден у 88,9% пациентов, у них же определен более высокий риск аномалий коагуляции. Предполагается, что в ответ на такие факторы риска, как алкоголь и стероиды, у пациентов с данными однонуклеотидными полиморфными локусами (в особенности, rs6020) могут развиваться аномалии коагуляции и, как следствие, тромбоэмболии сосудов головки бедра [31].

В работе X. Chang et al. [5] были суммированы результаты ассоциации однонуклеотидных полиморфных локусов в гене фактора V Лейдена с AVN в различных популяциях, и вычислены общие генетические факторы риска. Определено, что этот фактор играет важную роль в развитии заболевания среди европейцев. Распространенная мутация фактора V Лейдена G1691A ведет к изменению в белке Arg506Gln. В результате инактивируется один из сайтов фактора, что обуславливает тромбофилию с развитием внутрисосудистого свертывания. Согласно метаанализу, у людей с мутацией в гене фактора V Лейдена риск развития аваскулярного некроза в 4 раза выше в группах, не несущих данной мутации. В исследованиях же J. Gagala et al. [9] и F.L. Garcia et al. [10] мутации в генах фактора V и протромбина выявлены не были (возможной причиной подобных результатов стала малая выборка). В работе Glueck (2008) мутация G1691A в этом гене найдена у 2,8% больных. Zalavras (2004) описал высокую частоту мутации как при идеопатическом, так и при вторичном AVN в популяции европейцев. Bjorkman (2004) мутации в генах фактора V и протромбина нашел у 17% больных остеонекрозом (13% в контрольной группе), при этом у больных идеопатическим AVN – в 29% случаев. Zalavras (2004) описал более высокую частоту мутаций в гене протромбина (8,7%) в сравнении с контрольной группой (2,6%) [9].

Glueck (2008) также указал на статистически значимое различие частот генотипов полиморфных локусов C677T в гене *MTHFR* у пациентов с AVN. *MTHFR* – ген 5,10-метилентетрагидрофолатредуктазы – фермента, играющего роль в реметилировании гомоцистеина. Гомоцистеин вызывает повреждение эндотелия сосудов, пролиферацию гладкомышечных клеток и повышение коагуляционной активности сосудистой стенки. Zalavras (2004) нашел статистически большее число гомозиготных генотипов 677TT (в особенности при

идеопатическом AVN) по гену *MTHFR*, чем в контроле. Chang (2008) подтвердил роль полиморфизма C677T в патогенезе AVN в корейской популяции [9].

Тканеспецифический активатор плазминогена – важный компонент фибринолитической системы, который переводит плазминоген в активный плазмин в присутствии фибрина. Плазмин разрушает фибриновый сгусток, превращая его в растворимый продукт дегенерации фибрина. Анализ гена этого активатора выявил распространенный полиморфизм Alu инсерции/делеции в интроне 8. Продемонстрирована строгая корреляция между генотипом и скоростью высвобождения тканеспецифического активатора плазминогена. У индивидов с DD генотипом выявлено сниженное нестимулированное высвобождение активатора. Hooper (2000) опубликовал данные о высокой частоте DD генотипа у афроамериканских пациентов с венозной тромбозом. В исследованиях Gagala (2013) выявлена значительно более высокая частота D аллеля и DD гомозигот в группе лиц с AVN [9].

При исследовании 94 пациентов с AVN и 106 здоровых людей была определена ассоциация полиморфизма rs662 в гене *PON-1* с риском развития стероид-индуцированного остеонекроза в популяции китайцев. *PON-1* – ген из мультигенного семейства, как минимум, из трех членов (*PON-1*, *PON-2* и *PON-3*), картированных на 7-й хромосоме с локализацией 7q21.3–22. Ген кодирует фермент параоксоназу, вовлеченную в метаболизм липидов. Генетический полиморфизм здесь ассоциирован с гиперлипидемией [41].

МикроРНК – мелкие некодирующие молекулы РНК, которые потенциально регулируют тысячи генов, – играют важную роль в патогенезе ортопедических заболеваний. Предполагается, что 30% генома человека регулируются этими молекулами [13]. В исследованиях X. Wang et al. [40] выявлена аномальная экспрессия микроРНК в сыворотке крови больных AVN. Исследование проводилось на троих пациентах, принимавших кортикостероиды по поводу системной красной волчанки. Был определен повышенный уровень экспрессии по пятнадцати и пониженный – по двенадцати микроРНК. Данная работа открывает новые перспективы в рассмотрении как патогенеза болезни, так и в использовании микроРНК в качестве потенциальных диагностических маркеров. J. Jia et al. [13] описали значительное снижение уровня микроРНК miR-17-5p, которая вовлечена в процессы пролиферации и инвазии опухолевых клеток, у больных с AVN.

Ингибитор-1 активатора плазминогена – важнейший регулятор баланса между системами коагуляции и фибринолиза. Уровень экспрессии этого белка значительно повышен у больных с идеопатическим AVN. Среди жителей США частота генотипа 4G/4G при AVN составила 41% (20% в здоровом контроле). В Швеции у больных AVN также чаще встречался 4G/4G генотип, в корейской популяции обнаружена ассоциация G-аллеля rs1799889, A-аллеля rs2227631 и C-аллеля rs11178 с повышенным риском развития AVN. Выявлена ассоциация полиморфизма rs2227631 в гене ингибитора-1

Таблица 2

Панель генетических маркеров AVN (по данным литературы)

Ген	Маркер
<i>FVL</i> – ген фактора V Лейдена	G1691A, rs9332595, rs6020, rs9332647, rs3766110, rs10919186, rs12040141
Ген протромбина	G20210
<i>MTHFR</i> – ген 5,10-метилентетрагидрофолат редуктазы	C677T
<i>TPA</i> – ген тканеспецифического активатора плазминогена	Alu-I/D в интроне 8
<i>COL2A1</i> – ген коллагена II типа A1	G>A транзигция в экзонах 33 и/или 50
<i>PON-1</i> – ген параоксоназы	rs662
<i>PAI-1</i> – ген ингибитора-1 активатора плазминогена	rs1799889, rs2227631, rs11178

активатора плазминогена с риском развития стероид-индуцированного AVN в большой выборке жителей Китая. Предполагается, что полиморфизм этого гена может играть важную роль в развитии болезни [45].

В экспериментальных исследованиях на кроликах с двусторонним стероид-индуцированным остеонекрозом головок бедренных костей показана значительно более низкая экспрессия белка костного морфогенеза и более высокая экспрессия рецепторов, активируемых пероксисомными пролифераторами-γ, в сравнении с нормальными животными [37]. В работе, выполненной на крысах с AVN, индуцированном глюкокортикоидами, выявлены репрезентативные функциональные кластеры генов α2-макроглобулина, коллагена II типа α1, ингибитора-1 активности меланомы, ассоциированных с ответом на стероиды, апоптозом, морфогенезом кровеносных сосудов, васкуляризацией, коагуляцией, клеточным ростом, пролиферацией и дифференцировкой [17] (табл. 2).

Лечение

AVN головки бедренной кости – заболевание прогрессирующее, быстро приводящее к дисфункции тазобедренного сустава и инвалидизации пациентов, поэтому разработка эффективных методов лечения данной патологии – актуальная проблема современной ортопедии. Так как в патогенез болезни вовлечены два основных механизма – сосудистый (нарушение кровообращения) и тканевой (патология остецитов, остеобластов и остеокластов), методы лечения направлены на данные звенья. На начальных стадиях остеонекроза делают органосохраняющие процедуры, включающие как оперативное лечение, так и применение различных медикаментозных препаратов и стволовых клеток [38].

Аваскулярный некроз наиболее часто развивается у людей молодого и среднего возраста, относительно активных, и так как тотальное эндопротезирование тазобедренного сустава не всегда связано с оптимальными результатами, используются различные процедуры для сохранения сустава на ранних стадиях болезни: центральная декомпрессия, чрескожное просверливание, сосудистая и бессосудистая костная

пластика, ротационная остеотомия. Однако оценка успеха данных суставосохраняющих операций весьма вариабельна [19].

Первоначальное лечение на ранних стадиях AVN заключается в разгрузочной терапии – полный покой и разгрузка сустава, что необходимо для предотвращения повреждения сосудов, кровоснабжающих головку бедренной кости, и последующего его коллапса. Однако данная тактика только в 20 % случаев приводит к положительным результатам. В 80 % наблюдений и даже чаще приходится прибегать к хирургическим вмешательствам, включая тотальное эндопротезирование сустава (артропластику) и другие способы. Среди хирургических методик с 1972 г. используется чрезвертельная ротационная остеотомия бедра, суть которой заключается в перемещении некротизированного участка головки бедренной кости в область наименьшей механической нагрузки. Однако в 40 % случаев после ротационной остеотомии наблюдаются осложнения в виде нестабильности [38].

Идеальная хирургическая тактика при AVN заключается в удалении некротизированной ткани с замещением ее жизнеспособной и крепкой костью с последующим восстановлением жизнеспособности головки и предотвращением коллапса суставной поверхности. С этой целью применяется бессосудистая и сосудистая костная трансплантация. Бессосудистую методику используют в состоянии предколлапса и при минимальном постколлапсе с относительно сохраненным суставным хрящем – у 85 % пациентов в послеоперационном периоде удается избавиться от симптомов с минимальным прогрессированием остеоартроза. В качестве трансплантата используют в основном собственную малоберцовую кость [38]. Трансплантация васкуляризированной кости дает прогностически лучшие результаты и позволяет восстановить субхондральную поверхность на более поздних стадиях болезни. Для пересадки применяется, например, васкуляризированный участок малоберцовой кости. Статистически значимые результаты (36 пациентов, послеоперационное наблюдение в течение 10–24 недель) показаны при трансплантации кости на тройном мышечном стебле с использованием портняжной мышцы, мышцы широкой фасции бедра и части средней ягодичной мышцы [28].

Суставосохраняющие техники, такие как внутренняя декомпрессия, бессосудистая или васкуляризированная пересадка кости, различные виды остеотомии бедра наиболее перспективны на ранних стадиях AVN с сохранением структурных взаимосвязей субхондрального слоя. Кроме того, перспективным направлением можно назвать усиление костной регенерации, пересадку остеогенных или ангиогенных клеток-предшественников в комбинации со вспомогательными факторами роста. Наиболее «многообещающие кандидаты» здесь – выделенные у взрослого человека мультipotентные мезенхимальные стволовые клетки [32, 37]. В эксперименте разработана модель трансплантации трансгенных по фактору роста гепатоцитов мезенхимальных стволовых клеток [42].

Осевая декомпрессия – широко распространенная процедура при лечении AVN пациентов молодого возраста. Ее эффект реализуется посредством снижения внутрикостного давления. Однако осевая декомпрессия при остеолизе в основном только устраняет клинические симптомы и почти не влияет на прогрессирование заболевания [21]. В экспериментах на кроликах доказан лучший терапевтический эффект создания отрицательного давления в тканях головки бедренной кости. Эффект связан со стимулированием пролиферации сосудов, усилением кровообращения и остеогенной дифференцировки стромальных клеток костного мозга. Выявлена более высокая экспрессия сосудистого эндотелиального фактора роста и морфогенетического костного протеина-2 при использовании отрицательного давления в сравнении с внутренней декомпрессией [46]. Более эффективным оказался способ осевой декомпрессии с замещением костной ткани синтетическими материалами (сульфатом кальция и фосфатом кальция) [44].

Согласно проведенному метаанализу трансплантация мезенхимальных стволовых клеток костного мозга показала лучшую терапевтическую эффективность в сравнении с осевой декомпрессией [21]. По данным Q. Mao et al. [26], введение собственных мононуклеарных клеток костного мозга, обогащенных мезенхимальными стволовыми клетками, в медиальную огибающую артерию бедра с последующей внутриартериальной перфузией в головку бедренной кости продемонстрировало 92,3 % статистически значимых клинических результатов в течение 5 лет после процедуры. Наиболее многообещающими и эффективными оказались комбинированные методики – такие как трансплантация мезенхимальных стромальных клеток, дополненная пересадкой васкуляризированной кости [1]. Менее успешной проявила себя комбинация осевой декомпрессии с инъекциями собственного костного мозга, взятого из гребня подвздошной кости [8].

Однако в большинстве случаев предотвратить прогрессирование болезни не удастся, и основным способом лечения остается тотальное эндопротезирование тазобедренного сустава, в особенности на поздних стадиях остеолизе с коллапсом сустава [16]. Прогноз продолжительности жизни после эндопротезирования связан с возможным развитием такого осложнения, как отек костного мозга бедренной кости. В связи с этим необходимо строго соблюдать технику оперативного лечения и послеоперационного ведения пациентов [23]. В комплексе терапевтических мероприятий также используется гипербарическая оксигенация, демонстрирующая положительные результаты при длительном использовании. Недавние клинические исследования показали, что бисфосфонаты усиливают апоптоз остеокластов и предотвращают коллапс головки бедренной кости [24, 38].

Помимо применяемых в клинической практике методов, хотелось бы остановиться на перспективных экспериментальных методиках. Это прежде всего связано с неудовлетворительными результатами

многих органосохраняющих методик, применяемых в настоящее время. Для разработки наиболее обоснованных способов лечения большим подспорьем служат генетические методы исследования с целью выявления факторов риска остеонекроза как целевой мишени для терапевтического воздействия. За последние годы опубликовано множество статей о применении различных комплексных (Huogu I формула) и монопрепаратов (экстракт *Achiranthes bidentata*) растительного и животного (эритропоэтин) происхождения, влияющих как на ангиогенез, так и на обмен веществ в целом, для предотвращения развития стероид-индуцированного AVN на крысах. Однако до их клинических испытаний рано говорить о каких-либо перспективах. Получены данные о возможности адренокортикотропного гормона предотвращать остеонекроз путем стимуляции остеобластов и экспрессии сосудистого эндотелиального фактора роста. Последний является ключевым фактором костного ремоделирования, контролирует процессы ангиогенеза и применяется в качестве терапевтического средства для усиления неоваскуляризации. Использование его в эксперименте показало успешные результаты для предотвращения AVN путем стимуляции ангиогенеза и усиления репарации [38].

Заслуживают внимания работы Н. Zheng et al. [47, 48], где показано значительное снижение частоты стероид-индуцированного AVN при использовании гастродина – одного из компонентов травы *Gastrodia elata* В, обладающего антиапоптозным действием. Полученные данные говорят не только о перспективах медикаментозного лечения остеонекроза, но и об особенностях патогенеза болезни, ключевую роль в котором играет усиленный апоптоз остеоцитов [24]. Статистически значимый усиленный апоптоз остеоцитов и остеобластов в области некроза при AVN независимо от этиологии выявлен Е. Mutijima et al. [29]. Исследования проводились на гистологических материалах пациентов, подвергшихся тотальному эндопротезированию сустава.

Среди антагонистов TLR для лечения аутоиммунных и воспалительных заболеваний используется ТАК-242 (этил(6R)-6-[N-(2-хлоро-4-фторфенил)сульфамойл] циклогексо-1-ене-1-карбоксилат). Так как роль этих рецепторов в патогенезе стероид-индуцированного AVN доказана, данное вещество может стать препаратом выбора для лечения этой разновидности заболевания [34]. В экспериментах на крысах продемонстрирована эффективность коэнзима Q10 для предотвращения развития стероид-индуцированного AVN (развитие у 20 % в сравнении с контролем без применения коэнзима – 70 %) [18].

В свете того, что среди этиологических факторов AVN важную роль играет патология системы свертывания крови [20], в терапии данного заболевания предполагается использование антикоагулянтов. Например, R. Beckmann et al. [4] в экспериментах на кроликах доказали эффективность эноксапарина для предотвращения стероид-индуцированного остеонекроза. Клинически при лечении пациентов с AVN

эноксапарин предотвращал прогрессирование болезни на 1–2-й стадиях.

References

1. Aoyama T., Fujita Y., Madoba K. [et al.]. Rehabilitation program after mesenchymal stromal cell transplantation augmented by vascularized bone grafts for idiopathic osteonecrosis of the femoral head: a preliminary study // Arch. Phys. Med. Rehabil. 2014. pii: S0003-9993(14)01210-6.
2. Assouline-Dayana Y., Chang C., Greenspan A. [et al.]. Pathogenesis and natural history of osteonecrosis // Seminars in Arthritis and Rheumatism. 2002. Vol. 32. P. 94–124.
3. Babhulkar S. Osteonecrosis of femoral head: Treatment by core decompression and vascular pedicle grafting // Indian J. Orthop. 2009. Vol. 43, No. 1. P. 27–35.
4. Beckmann R., Shaheen H., Kweider N. [et al.]. Enoxaparin Prevents Steroid-Related Avascular Necrosis of the Femoral Head // The Scientific World Journal. 2014. ID 347813. <http://dx.doi.org/10.1155/2014/347813>.
5. Chang X., Luo Z., Li X. [et al.]. Meta-analysis of factor V Leiden G1691A polymorphism and osteonecrosis of femoral head susceptibility // Biomedical reports. 2013. Vol. 1. P. 594–598.
6. Chen W., Liu Y., Lin M. [et al.]. Autosomal dominant avascular necrosis of femoral head in two Taiwanese pedigrees and linkage to chromosome 12q13 // Am. J. Hum. Genet. 2004. Vol. 75. P. 310–317.
7. Chen Y., Zeng C., Zeng H. [et al.]. Comparative serum proteome expression of the steroid-induced femoral head osteonecrosis in adults // Exp. Ther. Med. 2015. Vol. 9, No. 1. P. 77–83.
8. Chotivichit A., Korwutthikulrangsri E., Pornrattanamaneepong C., Achawakulthep C. Core decompression with bone marrow injection for the treatment of femoral head osteonecrosis // J. Med. Assoc. Tai. 2014. Vol. 97. P. 139–143.
9. Gagala J., Buraczynska M., Mazurkiewicz T., Ksiązek A. Prevalence of genetic risk factors related with thrombophilia and hypofibrinolysis in patients with osteonecrosis of the femoral head in Poland // BMC Musculoskeletal Disorders. 2013. Vol. 14. P. 264–271.
10. Garcia F.L., Junior E.L., Picado C.H. Coagulation disorders in patients with femoral head osteonecrosis // Acta Ortop. Bras. 2013. Vol. 21, No. 1. P. 43–45.
11. He T., Wu W., Huang Y. [et al.]. Multiple biomarkers analysis for the early detection of prosthetic aseptic loosening of hip arthroplasty. Int. Orthop. 2013; 37 (6): 1025–1031.
12. Houdek M., Wyles C., Martin J. Stem cell treatment for avascular necrosis of the femoral head: current perspectives // Stem Cells and Cloning: Advances and Applications. 2014. Vol. 7. P. 65–70.
13. Jia J., Feng X., Xu W. [et al.]. MiR-17-5p modulates osteoblastic differentiation and cell proliferation by targeting SMAD7 in non-traumatic osteonecrosis // Experimental and Molecular Medicine. 2014. Vol. 46. P. e107. doi:10.1038/emm.2014.43.
14. Kannu P., O'Rielly D.D., Hyland J.C., Kokko L.A. Avascular necrosis of the femoral head due to a novel C propeptide mutation in COL2A1 // Am. J. Med. Genet. Part A. 2011. Vol. 155A, No. 7. P. 1759–1762.
15. Karasuyama K., Yamamoto T., Motomura G. [et al.]. Osteonecrosis of the femoral head with collapsed medial lesion // Clinical Medical Insights: Case Reports. 2014. Vol. 7. P. 103–106.
16. Kaushik A., Das A., Cui Q. Osteonecrosis of the femoral head: An update in year 2012 // World J. Orthop. 2012. Vol. 3, No. 5. P. 49–57.
17. Kerachian M.A., Cournoyer D., Harvey E. [et al.]. New insights into the pathogenesis of glucocorticoid-induced avascular necrosis: microarray analysis of gene expression in a rat model // Arthritis Research and Therapy. 2010. Vol. 12. P. 124–136.
18. Komurcu E., Oktay M., Kaymaz B. [et al.]. Preventive effects of coenzyme Q10 (CoQ10) on steroid-induced osteonecrosis in rats // Acta Orthop. Traumatol. Turc. 2014. Vol. 48, No. 2. P. 217–222.
19. Leo M., Milena F., Ruggiero C. Biophysical stimulation in osteonecrosis of the femoral head // Indian J. Orthop. 2009. Vol. 43, No.1. P. 17–21.
20. Li C., Shen L., Yang Y., Shuai B. [et al.]. Plasma ghrelin and von Willebrand factor levels in patients with non-traumatic osteonecrosis of the femoral head // Hip Int. 2014. doi: 10.5301/HIP.2014.12739.

21. Li X., Xu X., Wu W. Comparison of bone marrow mesenchymal stem cells and core decompression in treatment of osteonecrosis of the femoral head: a meta-analysis // *Int. J. Clin. Exp. Pathol.* 2014. Vol. 7, No. 8. P. 5024–5030.
22. Liu Y., Chen W., Lin Y. [et al.]. Type II collagen gene variants and inherited osteonecrosis of the femoral head // *N. Engl. J. Med.* 2005. Vol. 352. P. 2294–2301.
23. Liu Y., Liu S., Zhou S. A modified porous tantalum implant technology for osteonecrosis of the femoral head: survival and prognostic evaluations of onversion into total hip arthroplasty // *Zhonghua Yi Xue Za Zhi.* 2014. Vol. 94, No. 31. P. 2429–2433.
24. Luo R.B., Lin T., Zhong H.M. [et al.]. Evidence for using alendronate to treat adult avascular necrosis of the femoral head: a systematic review // *Med. Sci. Monit.* 2014. Vol. 20. P. 2439–2447.
25. Madhuri V., Dutt V., Samuel K., Gahukamble A. Intra-operative head vascularity assessment: An innovative and simple technique // *Indian J. Orthop.* 2011. Vol. 45, No. 3. P. 231–235.
26. Mao Q., Jin H., Liao F. [et al.]. The efficacy of targeted intraarterial delivery of concentrated autologous bone marrow containing mononuclear cells in the treatment of osteonecrosis of the femoral head: a five year follow-up study // *Bone.* 2013. Vol. 57, No. 2. P. 509–516.
27. Mazloumi S.M., Erbahimzadeh V.H., Kachooei A.R. Evolution in diagnosis and treatment of Legg-Calve-Perthes disease // *Arch. Bone Joint Surg.* 2014. Vol. 2, No. 2. P. 86–92.
28. Mishra P.K., Gupta A., Gaur S.C. Results of triple muscle (sartorius, tensor fascia latae and part of gluteus medius) pedicle bone grafting in neglected femoral neck fracture in physiologically active patients // *Indian J. Orthop.* 2014. Vol. 48, No. 5. P. 470–475.
29. Mutijima E., De Maertelaer V., Deprez M. [et al.]. The apoptosis of osteoblasts and osteocytes in femoral head osteonecrosis: its specificity and its distribution // *Clin. Rheumatol.* 2014. Vol. 33, No. 12. P. 1791–1795.
30. Okazaki S., Nagoya S., Matsumoto H. [et al.]. Development of non-traumatic osteonecrosis of the femoral head requires toll-like receptor 7 and 9 stimulations and is boosted by repression on nuclear factor kappa B in rats // *Laboratory Investigation.* 2014. Vol. 134. P. 1–8.
31. Peng K.T., Huang K.C., Huang T.W. [et al.]. Single nucleotide polymorphisms other than factor V Leiden are associated with coagulopathy and osteonecrosis of the femoral head in Chinese patients // *PloS One.* 2014. Vol. 9, No. 8. P. e104461.
32. Rackwitz L., Eden L., Reppenhagen S. [et al.]. Stem cell- and growth factor-based regenerative therapies for avascular necrosis of the femoral head // *Stem Cell Research and Therapy.* 2012. Vol. 3. P. 7–16.
33. Shimatani A., Inori F., Yoshida T. [et al.]. Osteonecrosis of femoral head occurred after stent placement of femoral artery // *Case Reports in Orthopedics.* 2014. ID 727949, <http://dx.doi.org/10.1155/2014/727949>.
34. Tian L., Zhou D.S., Wang K.Z. Association of toll-like receptor 4 signaling pathway with steroid-induced femoral head osteonecrosis in rats // *J. Huazhong Univ. Sci. Technol. Med. Sci.* 2014. Vol. 34, No. 5. P. 679–686.
35. Vaidyanathan S., Murugan Y., Paulraj K. An unusual complication in osteonecrosis of femoral head: A case report // *Hindawi Publishing Corporation Case Reports in Orthopedics.* 2013. ID 313289.
36. Venugopal V., Prabhu A., Afshan I. [et al.]. Initial experiences with a new MRI Scoring System for differentiating advanced femoral osteonecrosis from tubercular arthritis // *Orthopedics.* 2014. Vol. 37, No. 11. P. 1014–1020.
37. Wang W., Liu L., Dang X. [et al.]. The effect of core decompression on local expression of BMP-2, PPAR-Y and bone regeneration in the steroid-induced femoral head osteonecrosis // *BMC Musculoskeletal Disorders.* 2012. Vol. 13. P. 142–151.
38. Wang C., Peng J., Lu S. Summary of the various treatments for osteonecrosis of the femoral head by mechanism: a review // *Exp. Ther. Med.* 2014. Vol. 8, No. 3. P. 700–706.
39. Wang C., Wang X., Xu X. [et al.]. Bone microstructure and regional distribution of osteoblast and osteoclast activity in the osteonecrotic femoral head // *PLOS One.* 2014. doi: 10.1371/journal.pone.0096361.
40. Wang X., Qian W., Wu Z. [et al.]. Preliminary screening of differentially expressed circulating microRNAs in patients with steroid-induced osteonecrosis of the femoral head // *Mol. Med. Rep.* 2014. Vol. 10, No. 6. P. 3118–3124.
41. Wang Z., Zhang Y., Kong X. [et al.]. Association of a polymorphism in PON-1 gene with steroid-induced osteonecrosis of femoral head in Chinese Han population // *Diagnostic Pathology.* 2013. Vol. 8. P. 186–192.
42. Wen Q., Jin D., Zhou C. [et al.]. HGF-transgenic MSCs can improve the effects of tissue self-repair in a rabbit model of traumatic osteonecrosis of the femoral head // *PLoS ONE.* 2012. Vol. 7, No. 5. P. E37503.
43. Wideman R.F., Prisby R.D. Bone circulatory disturbances in the development of spontaneous bacterial chondronecrosis with osteomyelitis: a translational model for the pathogenesis of femoral head necrosis // *Frontiers in Endocrinology. Bone research.* 2013. Vol. 3. P. 1–14.
44. Yu P.A., Peng K.T., Huang T.W. [et al.]. Injectable synthetic bone graft substitute combined with core decompression in treatment of advanced osteonecrosis of the femoral head: A 5-year follow-up // *Biomed J.* 2014. doi:10.4103/2319-4170.138307.
45. Zhang Y., Wang R., Li S. [et al.]. Genetic polymorphisms in plasminogen activator inhibitor-1 predict susceptibility to steroid-induced osteonecrosis of the femoral head in Chinese population // *Diagnostic Pathology.* 2013. Vol. 8. P. 169–176.
46. Zhang Y., Wang X., Yang Z. [et al.]. The therapeutic effect of negative pressure in treating femoral head necrosis in rabbits // *PLoS ONE.* 2013. Vol. 8, No. 1. P. e55745.
47. Zheng H., Yang E., Peng H. [et al.]. Gastrodin prevent steroid-induced osteonecrosis of the femoral head in rats by anti-apoptosis // *Chin Med J.* 2014. Vol. 127, No. 22. P. 3926–3931.
48. Zheng L., Wang W., Ni J. [et al.]. Plasma interleukin 33 level in patients with osteonecrosis of femoral head: an alarmin for osteonecrosis of the femoral head? // *J. Invest. Med.* 2014. Vol. 62, No. 3. P. 635–637.

Поступила в редакцию 03.02.2016.

AVASCULAR NECROSIS OF THE FEMORAL HEAD

R.N. Mustafin¹, E.K. Khusnutdinova^{1,2}

¹ Bashkir State University (32 Zaki Validi St. Ufa 450076 Russian Federation), ² Institute of Biochemistry and Genetics, Ufa Research Center (71 Oktyabrya Ave. Ufa 450054 Russian Federation)

Summary. Avascular necrosis of the femoral head is a multifactorial disease with progressive development of severe secondary coxarthrosis. There are two types of necrosis – secondary and idiopathic. The pathogenesis of the disease is associated with the local blood circulation disorders, coagulopathies and violation of bone tissue regeneration. A bone with a histologic lesion is characterized by the formation of empty lacunae with vascularized fibrous tissue around it, and the osteoclast activity increases in the subchondral and necrosis zone, while in the sclerosis zone the osteoblast activity enhance. Among the laboratory parameters determined a significant increase in the levels of inhibitor 1 plasminogen activator, Willebrand factor, inhibitor 1 plasminogen activator, C-reactive protein, interleukin 33, a decrease of the ghrelin and osteoprotegerin levels, cross-linked N-terminal telopeptide, the C-terminal peptide of procollagen 1, tumor necrosis factor α , miR-17-5p. In genetic studies revealed mutations in the gene *COL2A1* and prothrombin, the association of polymorphic loci of genes for factor V Leiden, methylenetetrahydrofolate, tissue-specific plasminogen activator inhibitor 1, plasminogen activator. Treatment includes surgery and correction of the cytological activity. There is evidence for the ability of bisphosphonates to prevent the collapse of the femoral head.

Keywords: osteonecrosis, pathogenesis, clinic, diagnostics.

Pacific Medical Journal, 2017, No. 1, p. 27–35.