

УДК 616.741-004.1-089.876-72: 616-089.168.1-06-085.33

DOI: 10.17238/PmJ1609-1175.2017.2.16-17

Клиническое течение раннего послеоперационного периода факоэмульсификации на фоне различных схем антибактериальной профилактики

Г.А. Федяшев^{1,2}, Е.В. Елисеева¹

¹ Тихоокеанский государственный медицинский университет (690950, г. Владивосток, пр-т Острякова, 2),

² Приморский центр микрохирургии глаза (690088, г. Владивосток, ул. Борисенко, 100е)

Изучено влияние местной и системной антибактериальной профилактики на степень выраженности реактивного воспаления в раннем периоде после хирургического лечения катаракты. Показано, что при дополнении инстилляций левофлоксацина его системным применением происходило уменьшение выраженности реактивного воспалительного процесса со стороны влаги передней камеры глаза на первые и третьи сутки послеоперационного периода.

Ключевые слова: хирургия катаракты, антибактериальное сопровождение, реактивное воспаление.

Появление новых поколений антибактериальных препаратов, таких как фторхинолоны, способных создавать бактерицидные концентрации в полости глаза, при системном применении на 90 % превышающие минимальную ингибирующую концентрацию, привело к развитию нового направления антибиоткопрофилактики в офтальмологии [2, 6–10]. На территории России эффективность системного применения антибиотиков в офтальмохирургии не изучалась. По данным литературы, адекватное периоперационное антибактериальное сопровождение хирургического лечения катаракты позволяет значительно снизить степень выраженности послеоперационного реактивного воспаления, а это, в свою очередь, позволяет уменьшить частоту связанных с ним негативных последствий [1–5, 11].

Цель исследования – анализ влияния различных видов антибактериальной профилактики (местной и системной) на степень выраженности послеоперационного реактивного воспаления в раннем периоде после факоэмульсификации.

Материал и методы

В исследование включено 185 пациентов (246 глаз) с возрастной катарактой, прооперированных в ПЦМГ. Во всех случаях выполнена факоэмульсификация с имплантацией интраокулярных линз единой модели из гидрофобного акрила. Антибиоткопрофилактика проводилась по двум схемам. Пациенты первой группы (92 человека, 123 глаза) получали инстилляцию левофлоксацина 4 раза в день в течение 3 дней до операции. Пациенты второй группы (93 человека, 123 глаза) дополнительно к инстилляциям принимали левофлоксацин внутрь по 500 мг один раз в день, начиная за день до вмешательства, на протяжении 5 дней. После операции все пациенты получали инстилляцию антибиотиков в течение 10 дней.

Федяшев Глеб Арнольдович – канд. мед. наук, доцент кафедры офтальмологии и оториноларингологии ТГМУ, заместитель главного врача по лечебной работе ПЦМГ; e-mail: fediashev@mail.ru

Критерии исключения из исследования: острые или обострение хронических инфекционных процессов в организме на момент операции, отсутствие хирургических вмешательств на оперируемом глазу в анамнезе, лечение антибиотиками менее чем за три недели до факоэмульсификации, аллергические реакции на любые антибактериальные препараты и йод. Кроме того, исключались случаи с сопутствующей офтальмологической патологией – глаукомой, миопией высокой степени, диабетической ретинопатией, возрастной макулярной дегенерацией и т.д. Для характеристики результатов клинического течения послеоперационного периода использовались критерии внутриглазного реактивного воспаления, такие как выраженность инъекции склер, состояние роговицы, прозрачность влаги передней камеры. Перечисленные признаки оценивались по степени выраженности в соответствии с классификацией С.Н. Федорова и Э.В. Егоровой [6] на 1, 3 и 10-е сутки после факоэмульсификации.

Полученные данные обрабатывались методами описательной статистики и сравнивались с помощью критерия Стьюдента.

Результаты исследования

На первые сутки после операции статистически достоверная разница между группами отмечена только по показателям со стороны передней камеры глаза. Так, в 1-й группе в 73,2 % случаев (90 глаз) прозрачность влаги передней камеры соответствовала 0 степени (нет реакции), реакция до 1-й степени (слабо выраженный феномен Тиндаля) отмечена в 16,3 % наблюдений (20 глаз), 2-й степени (умеренно выраженный феномен Тиндаля) – в 7,3 % наблюдений (9 глаз) и 3-й степени (появление фибрина в передней камере) – в 3,3 % наблюдений (4 глаза), а во 2-й группе эти показатели равнялись: 0 степень – 91,9 % (113 глаз), до 1-й степени – 7,3 % (9 глаз), до 2-й степени – 0,8 % (1 глаз). Реакций 3-й степени выраженности в данной группе не отмечено.

На третий день после вмешательства статистически достоверная разница между группами также

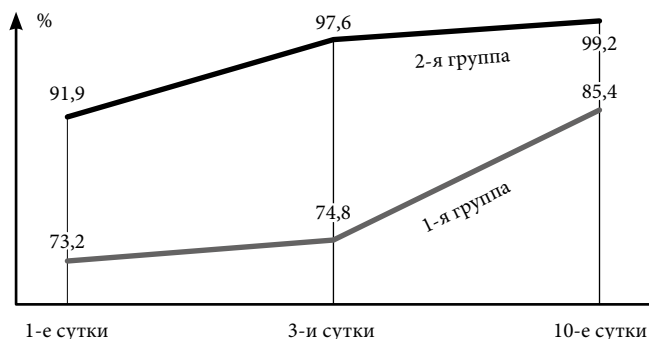


Рис. Динамика наблюдений с отсутствием реакции со стороны влаги передней камеры глаза в послеоперационном периоде.

регистрировалась только по реакции со стороны влаги передней камеры глаза. При этом среди пациентов, получавших фторхинолоны системно (2-я группа), отсутствие реакции диагностировано в 97,6 % наблюдений (120 глаз), а ее слабая степень (1 балл) – в остальных 2,4 % наблюдений. В 1-й группе отсутствие реакции со стороны влаги передней камеры глаза на третий день наблюдения отмечено в 74,8 % случаев (92 глаза), а реакции на 1, 2 и 3 балла – в 17,1 % (21 глаз), в 6,5 % (8 глаз) и 1,6 % (2 глаза), соответственно.

На десятые сутки наблюдения достоверных отличий в степени выраженности всех клинических признаков реактивного воспаления между группами не установлено: отсутствие реакции определялось в 85,4 и в 92,2 % и слабая реакция – в 14,6 и 0,8 % случаев в 1-й и 2-й группах, соответственно (рис.).

Обсуждение полученных данных

Нормализация всех клинических параметров состояния глаза наблюдалась практически у всех пациентов к десятым суткам после факоэмульсификации. Следует отметить, что на первые сутки среди лиц, принимавших фторхинолоны системно, доля случаев с отсутствием воспалительной реакции была достоверно большей, чем в группе пациентов, получающих фторхинолоны только в инстилляциях. На третьи сутки количество глаз без воспалительной реакции увеличилось, однако динамика прироста была достоверно выше во 2-й группе.

Таким образом, можно говорить о достоверном уменьшении выраженности реактивного воспаления со стороны передней камеры глаза в группе лиц, получавших фторхинолоны. Это значит, что системное применение антибактериальных препаратов данной фармакологической группы позволяет избежать ряда осложнений, развивающихся в послеоперационном периоде при лечении катаракты, причиной которых служит реактивное воспаление: потери эндотелиальных клеток роговицы и ее декомпенсации в случае первичной эндотелиальной дистрофии, развития фиброза капсулы хрусталика, контрактур сводов капсульного мешка с последующим фимозом, децентрации интраокулярной линзы и дополнительного лазерного вмешательства. Вышеописанное подтверждает целесообразность системного антибактериального сопровождения в периоперационном периоде хирургии катаракты.

Литература

1. Белоусова Н.Ю. Экссудативно-воспалительная реакция глаза в хирургии катаракты: современный взгляд на проблему // Современные технологии в медицине. 2011. № 3. С. 134–141.
2. Гундорова Р.А., Капитонов Ю.А., Овечкин Н.И., Романова И.Ю. Современные тенденции в фармакотерапии инфекционных осложнений у пациентов с травматическими поражениями органа зрения // Рос. офтальмол. журн. 2012. № 4. С. 10–14.
3. Гурченко П.А. Антибактериальные препараты в профилактике осложнений факоэмульсификации катаракты: дис. ... кан. мед. наук. СПб., 2009. 110 с.
4. Околов И.Н. Резистентность к антибиотикам нормальной микрофлоры конъюнктивы пациентов перед офтальмохирургическими операциями // Офтальмологические ведомости. 2008. Т. 1, № 4. С. 59–62.
5. Полянская Е.Г. Анатомо-топографические особенности переднего сегмента глаза после проведения факоэмульсификации катаракты с имплантацией интраокулярной линзы при псевдоэкзофтальмическом синдроме: автореф. дис. ... канд. мед. наук. М., 2011. 26 с.
6. Федоров С.Н., Егорова Э.В. Ошибки и осложнения при имплантации искусственного хрусталика. М.: Микрохирургия глаза, 1992. 244 с.
7. Arian S., Ozdek S., Aktas Z. [et al.]. Vitreous and aqueous penetration of intravitreally and orally administered moxifloxacin in an experimental rabbit model of fungal endophthalmitis // J. Pharm. Pharmacol. 2013. Vol. 65. P. 659–664.
8. Cagini C., Fiore T., Piccinelli F. [et al.]. Penetration of Prulifloxacin in human aqueous humour following oral administration // Acta Ophthalmol. 2012. Vol. 90. P. 661–662.
9. George J.M., Fiscella R., Blair M. [et al.]. Aqueous and vitreous penetration of linezolid and levofloxacin after oral administration // J. Ocul. Pharmacol. Ther. 2010. Vol. 26, No. 6. P. 579–586.
10. Ishida M., Kataoka T., Niwa K. [et al.]. Efficient penetration into aqueous humor by administration of oral and topical levofloxacin // Ocul. Pharmacol. Ther. 2011. Vol. 27, No. 3. P. 247–250.
11. Sharma T., Kamath M.M., Kamath M.G. [et al.]. Aqueous penetration of orally and topically administered moxifloxacin // Br. J. Ophthalmol. 2015. Vol. 99. P. 1182–1185.

Поступила в редакцию 09.02.2017.

CLINICAL COURSE OF THE EARLY POSTOPERATIVE PERIOD OF PHACOEMULSIFICATION ON THE BACKGROUND OF VARIOUS SCHEMES OF ANTIBACTERIAL PROPHYLAXIS

G.A. Fedyashev^{1, 2}, E.V. Eliseeva¹

¹ Pacific State Medical University (2 Ostryakova Ave. Vladivostok 690950 Russian Federation), ² Primorskiy Centre of Eye Microsurgery (100e Borisenko St. Vladivostok 690088 Russian Federation)

Objective. The objective of the study is to analyze the effect of various types of antibacterial prophylaxis (local and systemic) on the severity of postoperative reactive inflammation in the early period after phacoemulsification.

Methods. 185 patients – 246 eyes with age-related cataract – divided into two equal groups. Representatives of the 1st group (123 eyes) received instillations of levofloxacin within 3 days before the operation, representatives of the 2nd group (123 eyes) additionally – levofloxacin inside 500 mg once a day, starting the day before the intervention, for five days. The signs of reactive inflammation were evaluated according to the S.N. Fedorov and E.V. Yegorova classification at the 1, 3 and 10 days after the operation.

Results. On the 1st and 3rd day after the surgery, significantly better results on the response from the moisture of the anterior chamber of the eye were noted among the patients of the 2nd group. On the 10th day, there were no significant differences between the groups.

Conclusions. We can talk about a significant decrease in the severity of the reactive inflammatory process from the anterior chamber of the eye after phacoemulsification with systemic antibacterial prophylaxis with fluoroquinolones.

Keywords: cataract surgery, antibacterial therapy, reactive inflammation.