

УДК 617.751.6-02:617.735-073.584

DOI: 10.17238/PmJ1609-1175.2017.2.26-29

Закономерности изменений биоэлектрической активности головного мозга при возрастной макулярной дегенерации

Я.Ф. Пестрякова¹, А.А. Рыбченко², Г.А. Шабанов², Т.С. Запорожец³¹ Медицинское объединение ДВО РАН (690022 г. Владивосток, ул. Кирова, 95),² НИЦ «Арктика» МО ДВО РАН (690022 г. Владивосток, ул. Кирова 95),³ НИИ эпидемиологии и микробиологии имени Г.П. Сомова (690087, г. Владивосток, ул. Сельская, 1)

Анализировали отклонения в биоэлектрической активности головного мозга на ранних стадиях возрастной макулярной дегенерации сетчатки с помощью спектрального анализа на аппарате РС МЭГИ-01, разработанного в лаборатории экологической нейрокибернетики научно-исследовательского центра «Арктика» ДВО РАН. Полученные данные подвергались программно-аппаратному анализу и представлялись в виде спектральной матрицы и графиков огибающих спектра, отображающих спектральную оценку в различных частотных диапазонах, соответствующих определенной группе вегетативных рецепторов. Установлены закономерности устойчивых изменений спектра биоэлектрической активности головного мозга у больных макулярной дегенерацией. Разработаны критерии скрининговой диагностики этого заболевания с помощью обследования на аппарате РС-МЭГИ-01.

Ключевые слова: макулярная дегенерация сетчатки, диагностика, аппарат РС-МЭГИ-01.

Возрастная макулярная дегенерация (ВМД) – заболевание, характеризующееся прогрессирующим необратимым поражением центральной фотоактивной зоны сетчатки и занимающая третье место в структуре слепоты и слабовидения в мире после катаракты и глаукомы [8]. В России заболеваемость ВМД составляет более 15 на 1000 населения. В структуре первичной инвалидности больных ВМД в трудоспособном возрасте 21 %, а в пенсионном возрасте – 32 % [1].

Частота ВМД растет параллельно с увеличением возраста пациентов. Так, в возрастной группе от 52 до 64 лет она составляет 1,6 %, от 65 до 74 лет – 15 %, от 75 до 84 лет – 25 %, а у лиц старше 85 лет – 30 %. Среди больных ВМД преобладают женщины старше 75 лет, у которых как ранние, так и поздние проявления этой патологии встречаются в два раза чаще, чем у мужчин такого же возраста. В развитии заболевания важную роль играют нарушения глазной гемодинамики, белкового и жирового обмена, реологических свойств крови, метаболизма макро- и микроэлементов, металлоферментов, а также аутоиммунные воспалительные реакции [1, 2, 7].

В связи с ожидаемым увеличением продолжительности жизни населения развитых стран проблема ВМД становится все более актуальной. К тому же в последние годы наметилась отчетливая тенденция к «омоложению» данного заболевания. Социально-медицинская значимость этой патологии обусловлена быстрой потерей центрального зрения и утратой общей работоспособности. Степень тяжести процесса и потери центрального зрения зависит от формы ВМД и близости ее к центральной ямке сетчатки. Патологический процесс имеет, как правило, двусторонний характер. После появления заболевания на одном глазу вероятность вовлечения парного глаза составляет

10–15 % в год [7]. Замечено, что парный глаз поражается не позднее чем через 5 лет после начала заболевания. У каждого пятого пациента с сухой формой ВМД процесс прогрессирует, переходя во влажную форму, что приводит к значительному снижению остроты зрения [10].

Важность ранней диагностики патологических изменений в глазах трудно переоценить, так как успех в лечении офтальмологической патологии во многом зависит от сроков ее обнаружения, выявления на этапе обратимых изменений. Только тогда есть шансы разорвать порочный круг болезни, применив своевременно адекватное лечение.

Цель настоящего исследования – анализ биоэлектрической активности головного мозга на ранних стадиях ВМД.

Материалы и методы

В исследовании приняли участие пациенты в возрасте от 60 до 77 лет: 10 человек с ВМД (основная группа) и относительно здоровые лица (10 человек) – контрольная группа. Биоэлектрическая активность головного мозга регистрировалась с помощью спектрального анализатора РС МЭГИ-01, разработанного в лаборатории экологической нейрокибернетики научно-исследовательского центра «Арктика» ДВО РАН – патент РФ № 72395 (2008) [5, 9, 11]. Ранее данная технология успешно применялась для изучения биоэлектрической активности головного мозга больных первичной открытоугольной глаукомой и глазным ишемическим синдромом [3].

Полученные данные подвергались программно-аппаратному анализу и представлялись в виде спектральной матрицы и графиков, отображающих спектральную оценку в различных частотных диапазонах, соответствующих определенной группе вегетативных

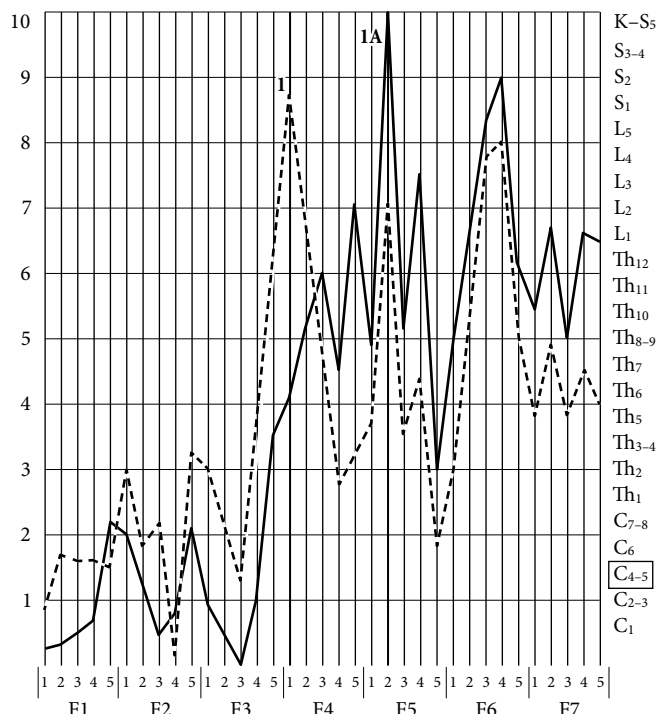


Рис. 1. График спектрального анализа биоэлектрической активности головного мозга пациента с ВМД; признаки 1 и 1А.

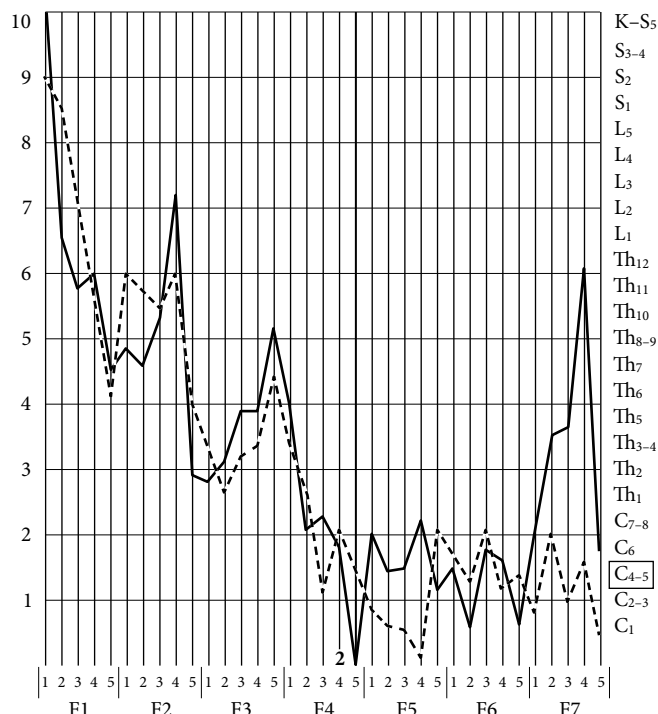


Рис. 2. График спектрального анализа биоэлектрической активности головного мозга пациента с ВМД; признак 2.

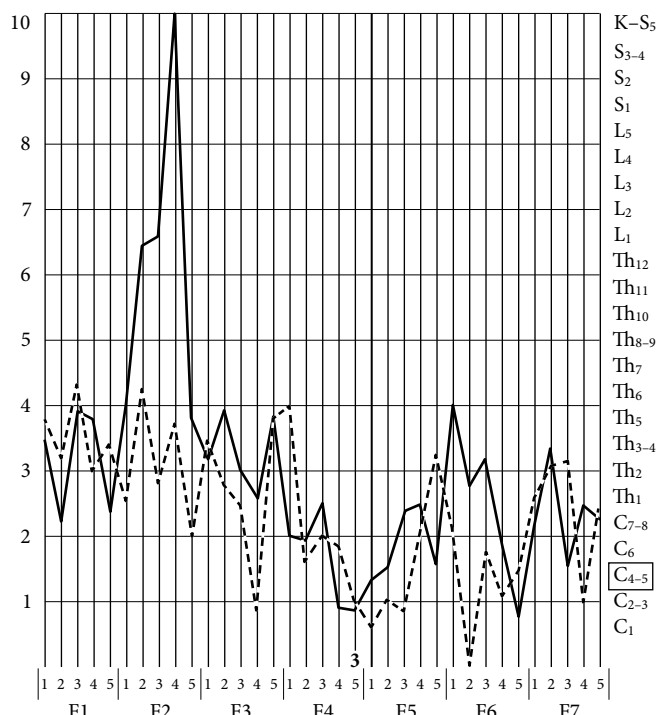


Рис. 3. График спектрального анализа биоэлектрической активности головного мозга пациента с ВМД; признак 3.

рецепторов. Спектральная оценка выражалась в относительных единицах по шкале ординат от 1 до 10. Шкала абсцисс отображала частотные диапазоны соответствующих определенному типу вегетативных рецепторов (F1–F7): F1 – адренорецепторы гладкой мускулатуры внутренних органов (частота 27–14 Гц), F2 – α- и β-адренорецепторы гладкой мускулатуры артерий внутренних органов (частота 14–7 Гц),

F3 – α-адренорецепторы гладкой мускулатуры вен внутренних органов (частота 7–3,5 Гц), F4 – рецепторы соединительной и нервной ткани внутренних органов (частота 3,5–1,7 Гц), F5 – рецепторы многослойного эпителия внутренних органов (частота 1,7–0,9 Гц), F6 – М-холинорецепторы (частота 0,8–0,4 Гц), F7 – рецепторы однослойного эпителия внутренних органов (частота 0,4–0,2 Гц). Каждый график представлялся для определенной сегментарной области, отражающей спинномозговые рефлекторные вегетативные центры, в которых регистрировалась афферентная активность вегетативной нервной системы в соответствии с сегментарным строением спинного мозга: шейные сегменты – C₁–C₈, грудные сегменты – Th₁–Th₁₂, поясничные сегменты – L₁–L₅, крестцовые сегменты – S₁–S₅, копчиковый сегмент – К. Полученные графики сопоставляются с номограммами, имеющими физиологические пределы [6]. Результаты обрабатывались методом вариационной статистики и представлялись в виде средней арифметической и ее средней ошибки с оценкой статистической значимости разности с помощью критерия Стьюдента.

Результаты исследования

В основной группе были получены следующие характеристики спектральных оценок для суммы спектральных матриц:

- ♦ Десинхронизация F2–4–1 в сегментах C₄₋₅ (левая вверх) – α-адренорецепторы артериальных сосудов глаза. Доверительный интервал по спектру 6,87436–6,30150 Гц, центральная частота – 6,68341 Гц (p≤0,05), средняя амплитуда – 0,194 ед.; признак 1. (рис. 1).

- ♦ Десинхронизация F2–5–2 в сегментах C₄₋₅ (правая вверх) – адренорецепторы артериальных сосудов глаза. Доверительный интервал по спектру 5,72864–5,34673 Гц, центральная частота 5,53768 Гц ($p \leq 0,05$), средняя амплитуда – 0,212 ед.; признак 1А (рис. 1).
- ♦ Спектральный минимум F4–4–3 в сегментах C₄₋₅ – М-холинорецепторы глаза. Доверительный интервал по спектру 1,71859–1,47990 Гц, центральная частота – 1,57538 Гц ($p \leq 0,05$), средняя амплитуда – 0,03 ед.; признак 2. (рис. 2).
- ♦ Спектральный минимум F5–4–1 в сегментах C₄₋₅ – М-холинорецепторы глаза. Доверительный интервал по спектру 0,85930–0,78769 Гц, центральная частота – 0,83543 Гц ($p \leq 0,05$), средняя амплитуда – 0,026 ед.; признак 3 (рис. 3).

Обсуждение полученных данных

В результате анализа спектрограмм больных ВМД и относительно здоровых лиц были выявлены достоверные различия в частотных диапазонах, отражающих состояние вегетативных рецепторов глаза. Они характеризуют тонус артериальных и венозных сосудов, а именно – их дисрегуляцию при ВМД (табл.).

Мы наблюдали общую закономерность, которая заключалась в наличии «патологической» активности преимущественно в частотных спектрах вегетативных рецепторов, указывающих на активацию локального симпатического и торможение парасимпатического тонусов. Этиопатогенез ВМД до настоящего времени окончательно не ясен. Это заболевание относится к многофакторным, и в его возникновении и развитии существенная роль отводится сердечно-сосудистой патологии (снижение регионального кровоснабжения) [4]. Также в патогенезе ВМД важное значение имеет повреждающее действие на сетчатку окислительных процессов. Возможно, именно так реагирует вегетативная нервная система на гипоксию тканей и структур глаза. Парасимпатическая нервная система обеспечивает трофическую функцию, и при нарушении механизмов ауторегуляции происходит ослабление ее влияний, что приводит в последующем к дистрофическим изменениям в сетчатке глаза.

Выводы

Установлены закономерности устойчивых изменений спектра биоэлектрической активности головного мозга у больных ВМД. Разработаны критерии скрининговой диагностики этого заболевания с помощью обследования на аппарате РС-МЭГИ-01.

Объективно подтвержденные данные клинических исследований доказывают целесообразность диагностики ВМД с помощью исследования биоэлектрической активности головного мозга. Применение исследования биоэлектрической активности головного мозга, как дополнительного метода обследования, будет

Таблица

Амплитуды спектральной оценки базовых функций F2, F4, F5 сегментарных центров Th₁ и C₇₋₈ головного мозга при ВМД

Базовые функции	Амплитуда (M±m), отн. ед.	
	ВМД	Контроль
F2–4–1	0,194±0,05	0,800±0,07
F2–5–2	0,212±0,07	0,780±0,06
F4–4–3	0,003±0,08	0,200±0,03
F5–4–1	0,026±0,03	0,180±0,03

способствовать ранней диагностике ВМД при чувствительности метода 88 % и при специфичности 85 %.

Основными потребителями описанного способа ранней диагностики могут стать пациенты со сниженной остротой зрения, острыми и хроническими нарушениями кровообращения в сетчатке глаза и зрительном нерве. Технология выявления нарушения зрительных функций на основе спектрального анализа биоэлектрической активности головного мозга может быть рекомендована для скрининговой диагностики ВМД на ранних стадиях.

Литература

1. Астахов Ю.С., Лисочкина А.Б., Шадричев Ф.Е. Возрастная макулярная дегенерация // Клинические рекомендации. Офтальмология / под ред. Мошовой Л.К., Нестерова А.П. и Егорова Е.А. М.: ГЭОТАР-Медиа, 2006. 238 с.
2. Диагностика и лечение возрастной макулярной дегенерации: федеральные клинические рекомендации. М.: Ассоциация врачей-офтальмологов, 2013. 15 с.
3. Пестрякова Я.Ф., Шабанов Г.А., Мельников В.Я., Рыбченко А.А. Скрининговая диагностика первичной открытоугольной глаукомы // Тихоокеанский медицинский журнал. 2012. № 1. С. 80–83.
4. Черкасова В.В., Романенко И.А. Возможности применения препарата «Танакан» при возрастной макулярной дегенерации и глаукоме // РМЖ. Клиническая офтальмология. 2010. Т. 11, № 2. С. 37–40.
5. Шабанов Г.А., Максимов А.Л., Рыбченко А.А. Функционально-топическая диагностика организма человека на основе анализа ритмической активности головного мозга. Владивосток: Дальнаука, 2011. 206 с.
6. Шабанов Г.А., Фоменко Р.В., Рыбченко А.А., Максимов А.Л. Нейрофизиологическая модель циркадианной организации физиологических функций организма человека // Физиология и медицина. Высокие технологии, теория, практика: сб. науч. статей. СПб.: Изд-во Политехн. ун-та, 2013. Т. 1. С. 197–202.
7. Age-related macular degeneration / Holz F.G., Pauleikhoff D., Spaide R.F., Bird A.C. (eds). Berlin: Springer, 2004. 307 p.
8. Pascolini D., Mariotti S.P. Global estimates of visual impairment // Br. J. Ophthalmol. 2012. Vol. 96, No. 5. P. 614–618.
9. Ribchenko A.A., Shabanov G.A., Lebedev U.A., Korochencev V.I. RS MEGI-01 Coil Recorder of Spectrum of Magnitoelectric Activity of Human Brain // Biomedical Engineering. 2014. Vol. 47, No. 6. P. 282–284.
10. Schmier J.K., Covert D.W., Lau E.C. Patterns and costs associated with progression of age-related macular degeneration // Am. J. Ophthalmol. 2012. Vol. 154, No. 4. P. 675–681.
11. Shabanov G.A., Maksimov A.L., Rybchenko A.A. [et al.]. Human body functional and niveau diagnosis based on the analysis of rhythmic brain activity // Science, Technology and Higher Education: materials of the VII international research and practice conference. Westwood, 2015. Vol. II. P. 119–127.

Поступила в редакцию 06.02.2017.

REGULARITIES OF CHANGES IN BRAIN BIOELECTRIC ACTIVITY IN CASE OF AGE-RELATED MACULAR DEGENERATION

Ya.F. Pestryakova¹, A.A. Rybchenko², G.A. Shabanov², T.S. Zaporozhets³

Medical Association FEB RAS (95, Kirova st., Vladivostok, 690022 Russian Federation), Research Centre 'Arktika' MA FEB RAS (95, Kirova st., Vladivostok, 690022 Russian Federation), Research Institute of Epidemiology and Microbiology named after G.P. Somov (1, Selskaya st., Vladivostok, 690087 Russian Federation)

Objective. The objective of the study is to analyze the bioelectrical activity of the brain in the early stages of age-related macular degeneration.

Methods. We studied the deviations in the bioelectrical activity of the brain in the early stages of age-related macular degeneration of the retina in 10 patients aged 60–77 (control – 10 practically healthy people). The analysis was performed with the help of the RS MEGI-01 developed in the laboratory of environmental neurocybernetics of the Research Center 'Arktika' FEB RAS. The obtained

data were subjected to a software-hardware analysis and represented in the form of a spectral matrix and spectrum envelope graphs displaying the spectral estimation in different frequency ranges corresponding to a certain group of vegetative receptors. **Results.** In patients with macular degeneration of the retina detected the regularities in the characteristics of the spectral matrix on qualitative and quantitative characteristics. For the pathological state were received the spectral estimates for the sum of the spectral matrices. Significant differences in the frequency ranges reflecting the state of the vegetative receptors of the eye were revealed. **Conclusions.** Objectively confirmed data from clinical trials have proved the advisability of using diagnostics by studying the bioelectrical activity of the brain in patients with age-related macular degeneration. Criteria for screening diagnostics of this disease have been developed with the help of examination on the RS-MEGI-01.

Keywords: macular degeneration of the retina, diagnostics, RS MEGI-01.

Pacific Medical Journal, 2017, No. 2, p. 26–29.

УДК 617.7-007.681-085.225.2

DOI: 10.17238/PmJ1609-1175.2017.2.29–31

Эффективность и переносимость тафлупроста у пациентов с глаукомой

Н.А. Шульгина¹, А.С. Хохлова^{1,2}, Е.В. Рогачева², Л.В. Доронина², Т.Г. Середа²

¹ Тихоокеанский государственный медицинский университет (690950, г. Владивосток, пр-т Острякова, 2),

² Владивостокский клинико-диагностический центр (690001, г. Владивосток, ул. Светланская, 169/171)

Оценена клиническая эффективность аналога простагландина без консерванта – глазных капель «Тафлотан» (тафлупрост 0,0015 %) в протоколе лечения 34 пациентов с первичной открытоугольной глаукомой. Показано, что «Тафлотан» оказывает достаточный гипотензивный эффект: от 19,9 % в далеко зашедшей до 23,8 % в начальной стадиях заболевания, хорошо переносится 94,1 % больных, не вызывая общих и местных негативных реакций. Тактику лечения определили полученные данные: для сохранения зрительных функций, стабилизации глаукомного процесса и слезопродукции на начальных стадиях тафлотан следует использовать как самостоятельный препарат, а в далеко зашедшей стадии в сочетании с α_2 -адреномиметиком (бримонидином).

Ключевые слова: первичная открытоугольная глаукома, внутриглазное давление, проба Ширмера, «Тафлотан».

Среди причин необратимой слепоты первичная открытоугольная глаукома (ПОУГ) занимает одно из первых мест в мире. Такой агрессивный характер течения этого заболевания связан с подъемом внутриглазного давления (ВГД) и развитием глаукомной оптической нейропатии. В 2010 г. в Российской Федерации зарегистрировано 1 103 000 больных глаукомой, что составляет 951,2 на 100 тыс. взрослого населения [5]. Эффективное лечение ПОУГ является главной задачей современной офтальмологии. Для стабилизации заболевания и нормализации ВГД применяют местные гипотензивные препараты. В Российском и Европейском руководствах по глаукоме препаратами первого выбора названы аналоги простагландинов. У больных глаукомой их назначают как самостоятельные местные гипотензивные препараты (монотерапия), а при недостаточной эффективности – в сочетании с гипотензивными препаратами других групп (комбинированная терапия) [6, 11]. Аналоги простагландинов стимулируют отток внутриглазной жидкости по увеосклерально-

му пространству и через зону трабекул без значительного влияния на ее формирование при воздействии на FP-рецепторы, находящиеся в трабекулярной ткани, радужке и в цилиарной мышце [9]. Первый бесконсервантный аналог простагландина тафлупрост 0,0015 % («Тафлотан», Santen, Япония) был разрешен к использованию с 2012 г. в США Управлением по контролю за качеством пищевых продуктов и лекарственных препаратов (FDA). В сравнении с ранее используемым аналогом простагландина латанопростом тафлупрост обладает в 12 раз более высоким сродством к FP-рецепторам [10]. Его гипотензивный эффект отмечен в работах иностранных и российских офтальмологов [2, 3, 7, 12]. Тафлупрост, не содержащий консерванта, переносится пациентами комфортнее, чем аналоги простагландинов с консервантами [1, 4, 8]. Первый в мире аналог простагландина без консерванта – тафлупрост 0,0015 % («Тафлотан») – был зарегистрирован в странах Евросоюза в 2008 г., а в России – в 2014 г.

Цель исследования – дать собственную оценку препарату «Тафлотан» у больных с различными стадиями ПОУГ по его гипотензивной, функциональной эффективности и качественной переносимости.

Шульгина Наталья Анатольевна – канд. мед. наук, ассистент кафедры офтальмологии и оториноларингологии ТГМУ; e-mail: fobos77757@mail.ru