

УДК 617.735:616.145.15-089.87

DOI: 10.17238/PmJ1609-1175.2017.2.97-98

## Хирургическое лечение сквозного макулярного отверстия на фоне посттравматического макулярного отека сетчатки

К.В. Соколов<sup>1,2</sup>, И.С. Касаткина<sup>2</sup><sup>1</sup> Тихоокеанский государственный медицинский университет (690950, г. Владивосток, пр-т Острякова, 2),<sup>2</sup> Приморский центр микрохирургии глаза (690080, г. Владивосток, ул. Борисенко, 100е)

Описано клиническое наблюдение сочетания двух тяжелых патологических процессов – сквозного макулярного отверстия и посттравматического макулярного отека сетчатки у мужчины 65 лет. Комбинированный подход к лечению – интравитреальное введение афлиберцепта с последующей трансконъюнктивальной витрэктомией – позволил закрыть анатомический дефект в фовеолярной зоне с повышением остроты зрения и восстановлением способности к чтению.

**Ключевые слова:** сочетание макулярного отверстия и макулярного отека, афлиберцепт, трансконъюнктивальная витрэктомия.

В клинической практике офтальмолога довольно часто приходится сталкиваться с макулярным отеком – последствием окклюзии центральной вены сетчатки и ее ветвей [4, 5, 7–10]. Первичное макулярное отверстие сетчатки встречается значительно реже – в 0,1–0,8 % случаев среди пациентов старше 40 лет, преимущественно женщин [1–3, 6]. В принципе не исключено сочетание макулярного отека и сквозного макулярного отверстия сетчатки на фоне посттравматической ретинопатии, но в специальной литературе описания подобного сочетания патологических процессов отсутствуют. Приводим собственное наблюдение.

Мужчина, 65 лет, в мае 2016 г. обратился в ПЦМГ с жалобами на ухудшение зрения, появление искажений предметов и невозможность читать. При диагностическом обследовании выявлено сквозное макулярное отверстие и макулярный отек на фоне посттравматической ретинопатии, начальная заднекортикальная катаракта (рис., а). На парном глазу также были диагностированы начальная заднекортикальная катаракта и гипертоническая ангиопатия (симптом Салюса–Гунна, 1 ст.). Пациент также страдал гипертонической болезнью (II ст., риск 3) и хронической сердечной недостаточностью IIА ст. Острота зрения на момент обращения составляла 0,05 н/к, диаметр макулярного отверстия был 504 мкм. Высота латерального края макулярного отверстия значительно превышала высоту его медиального края – 768 и 529 мкм, соответственно (рис., б). При флюоресцентной ангиографии выявлены множественные артерио-венозные и вено-венозные анастомозы (рис., в), указывающие на более чем 3-месячную длительность заболевания [4].

Было принято решение о купировании макулярного отека с последующим хирургическим лечением макулярного отверстия. Учитывая, что макулярное отверстие характеризовалось неравномерным перифокальным отеком с разной высотой краев, на первом этапе выполнено интравитреальное введение афлиберцепта («Эйлеа», Bayer HealthPharm). Через месяц отек краев макулярного отверстия был купирован, что создало более благоприятные условия для хирургического вмешательства. Острота зрения к этому моменту повысилась до 0,1 н/к.

**Техника операции.** После стандартной двукратной обработки операционного поля и конъюнктивальной полости раствором

бетадина выполнены инстиляции 0,5 % алкаина и 0,5 % мокси-флоксацина («Вигамокс» Alcon, США). Была проведена трансконъюнктивальная трехпортовая 25G+микроинвазивная витрэктомия на аппарате Constellation (Alcon, США) с частотой 7500 резов в минуту при вакууме от 10 до 500 мм рт. ст. Задняя гиаловидная мембрана была отделена, начиная от диска зрительного нерва до сосудистых аркад, аспирацией на максимальном вакууме (400–500 мм рт. ст.). После этого под мобилизованную часть задней гиаловидной мембраны через кольцо Вэйса был введен перфтордекалин DK-Line (Bausch Lomb) в объеме 2–3 мл, что позволило безопасно отделить мембрану до периферических отделов сетчатки. Проведена окраска внутренней пограничной мембраны минимальным количеством (0,05 мл) красителя Brilliant Peel Geuder (Германия) под пузырьком перфтордекалина с последующим круговым мембранорексисом пинцетом Grieshaber Revolution 705 (Швейцария). Первоначально выделяли сегмент внутренней пограничной мембраны, отступив от центра центральной ямки сетчатки на один диаметр диска зрительного нерва в направлении ниже-височной сосудистой аркады с дальнейшим формированием мембранорексиса округлой формы от периферии к центру (площадь удаленной мембраны – два диаметра диска зрительного нерва). Максимально щадяще иссекались фрагменты внутренней пограничной мембраны вблизи краев макулярного отверстия. Проведение мембранорексиса под прикрытием перфтордекалина позволило значительно снизить тракционное воздействие на сетчатку в области центральной ямки. Края макулярного отверстия были сопоставлены силиконовой канюлей, после чего проведено удаление перфтордекалина и выделенной задней гиаловидной мембраны. Воздушная тампонада витреальной полости выявила тенденцию к частичному расхождению краев макулярного отверстия. Для надежного закрытия отверстия осуществлена тампонада силиконовым маслом Oxane 1300 (Bausch Lomb). Операцию завершили удалением портов без наложения швов, так как после непродолжительного массажа удалось добиться закрытия склеростом. Послеоперационная картина глазного дна представлена на рис., г. Пациенту было назначено стандартное послеоперационное лечение в виде 4-кратных инстилляций дексаметазона (0,1 %) в течение месяца, левофлоксацина (0,5 %) и индоколлина (0,1 %) – в течение 10 дней. Через месяц силиконовое масло было удалено из витреальной полости.

В результате проведенного лечения было достигнуто полное закрытие макулярного отверстия с восстановлением фовеолярной ямки (рис., д) и повышением остроты зрения до 0,2 н/к с восстановлением способности к чтению.

Соколов Константин Владимирович – канд. мед. наук, ассистент кафедры офтальмологии и оториноларингологии ТГМУ, заведующий операционным отделением ПЦМГ; e-mail: konsokolov@yandex.ru

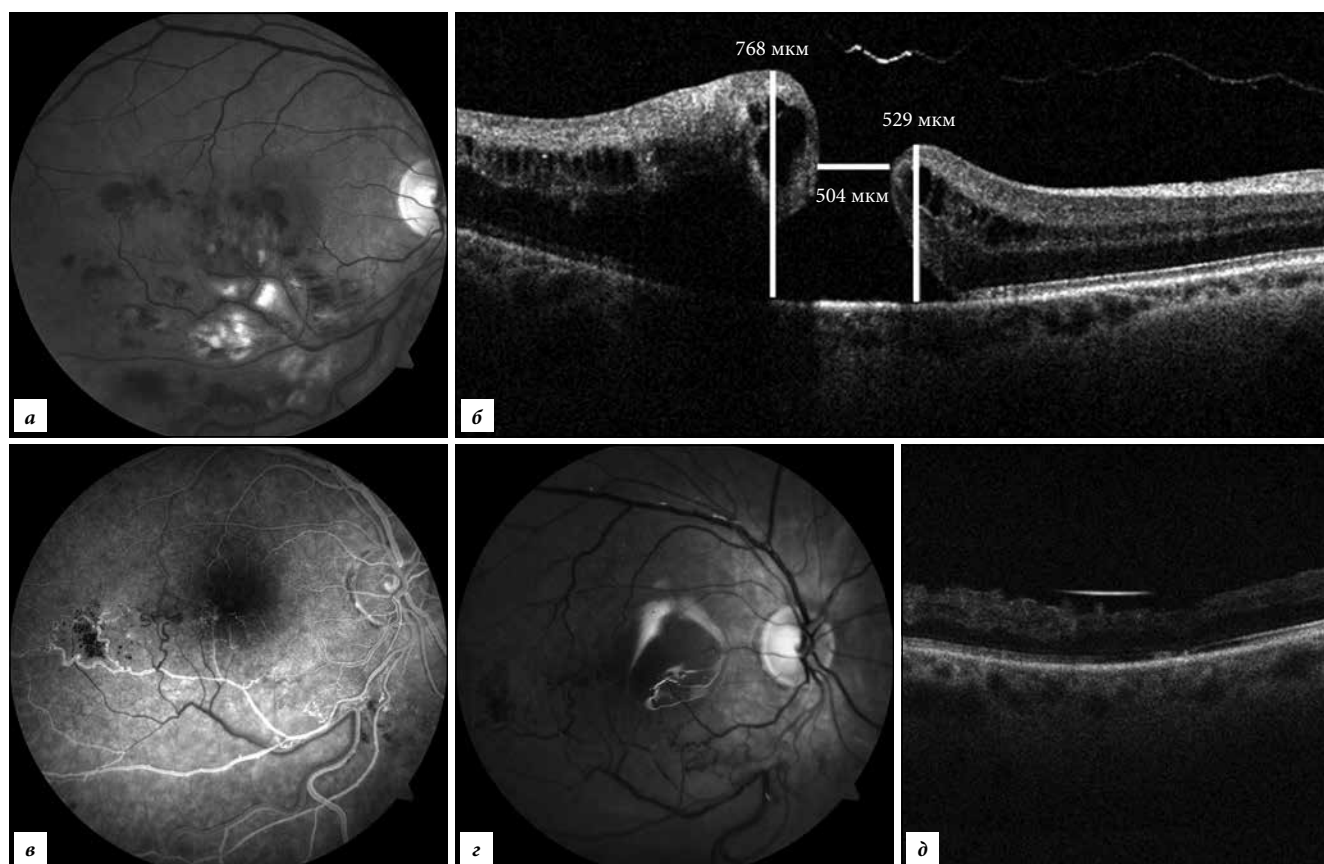


Рис. Сочетание макулярного отверстия и посттромботического отека сетчатки:

а – глазное дно до операции (снимок с фундус-камеры); б – сквозное макулярное отверстие (оптическая когерентная томография); в – артерио-венозные и вено-венозные анастомозы глазного дна (снимок с фундус-камеры); г – глазное дно после операции (снимок с фундус-камеры); д – закрытое макулярное отверстие (оптическая когерентная томография).

Из представленного наблюдения можно предположить, что первоначально у пациента сформировался интрамакулярный макулярный разрыв, который не вызывал выраженной симптоматики (дизморфопсии). В дальнейшем после тромбоза нижней ветви центральной вены сетчатки развился посттромботический макулярный отек, преимущественно в нижнем секторе макулярной зоны с потенцированием тракционного воздействия на сетчатку и формированием сквозного макулярного отверстия.

#### Литература

1. Алпатов С.А., Шуко А.Г., Малышев В.В. Закономерности формирования идиопатических макулярных разрывов // Вестник офтальмологии. 2001. № 5. С. 30–33.
2. Алпатов С.А., Шуко А.Г., Малышев В.В. Идиопатические макулярные разрывы. Новосибирск: Наука. 2002. 109 с.
3. Бойко Э.В., Анисимов А.А., Чурашов С.В. [и др.]. Современные возможности визуализации витреоретинальных структур: проблемы и перспективы // Тихоокеанский медицинский журнал. 2016. № 3. С. 5–11.
4. Тульцева С.Н., Астахов Ю.С. Окклюзии вен сетчатки (этиология, патогенез, клиника, диагностика, лечение). СПб.: Н-Л, 2010. 112 с.
5. Lauri M., Chen E., Looman M., Gallagher M. The burden of disease of retinal vein occlusion: review of the literature // Eye. 2011. Vol. 25, No. 8. P. 981–988.
6. Lyskin P.V., Zakharov V.D., Lozinskaya O.L. Pathogenesis and treatment of idiopathic macular ruptures. Evolution // Oftal'mokhirurgiya. 2010. No. 3. P. 52–55.

7. Rehak J., Rehak M. Branch retinal vein occlusion: pathogenesis, visual prognosis and treatment modalities // Current Eye Research. 2008. Vol. 33. P. 111–131.
8. Rogers S.L., McIntost L., Lim L. [et al.]. Natural history of branch retinal vein occlusion: an evidence – based systematic review // Ophthalmology. 2010. Vol. 117. P. 1094–1101.
9. Royal College of Ophthalmologists: Retinal vein occlusion interim guidelines. London, 2009.
10. Wong T.Y., Scott I.U. Retinal-vein occlusion // The New England Journal of Medicine. 2010. Vol. 363. P. 2135–2144.

Поступила в редакцию 13.02.2017.

#### SURGICAL TREATMENT OF THE THROUGH MACULAR ORIFICE ON THE BACKGROUND OF POSTTHROMBOTIC MACULAR EDEMA OF THE RETINA

K.V. Sokolov<sup>1,2</sup>, I.S. Kasatkina<sup>2</sup>

<sup>1</sup> Pacific State Medical University (2 Ostryakova Ave. Vladivostok 690950 Russian Federation), <sup>2</sup> Primorskiy Center of Eye Microsurgery (100e Borisenko St. Vladivostok 690080 Russian Federation)

**Summary.** A clinical observation of a combination of two severe pathological processes, the through macular opening and postthrombotic macular edema of the retina in a 65-year-old man, is described. Combined approach to treatment – intravitreal administration of aflibercept with subsequent transconjunctival vitrectomy – allowed closing the anatomical defect in the foveolar zone with increased visual acuity and restoration of reading ability.

**Keywords:** a combination of a macular aperture and macular edema, aflibercept, transconjunctival vitrectomy.

Pacific Medical Journal, 2017, No. 2, p. 97–98.